

## МЕХАНИЗМЫ РАЗВИТИЯ И ПРОФИЛАКТИКА СИНДРОМА ПЕРЕДНЕЙ СПИНАЛЬНОЙ АРТЕРИИ ПОСЛЕ ОПЕРАЦИЙ ПО ПОВОДУ АНЕВРИЗМ БРЮШНОЙ АОРТЫ

АБДУЛЛАТИФ АЙДИН

Отделение хирургии, Королевский колледж, Лондон, Великобритания

*Параплегия или парапарез, встречающиеся как одно из осложнений после операций по поводу аневризмы грудного или брюшного отдела аорты, являются нечастым, но хорошо известным явлением. Имеется множество сообщений о случаях ишемии спинного мозга после плановой операции протезирования по поводу аневризмы брюшного отдела аорты, приводящих к параплегии, несостоятельности сфинктера и диссоциированной потере чувствительности. В соответствии с классификацией Głowiczki и соавт. (1991) это осложнение относится к ишемии спинного мозга II типа, более известного как синдром передней спинномозговой артерии. Этот синдром является наиболее распространённым неврологическим осложнением после операций на брюшном отделе аорты и встречается с частотой 0,1–0,2%.*

*Среди причин, вызывающих синдром передней спинномозговой артерии, рассматривается интраоперационная гипотензия, эмболия и длительное пережатие аорты, но основной причиной считается нарушение кровоснабжения спинного мозга. В представленном обзоре литературы подчёркивается важная роль передней спинномозговой артерии, уделяя особое внимание большой корешковой артерии, или артерии Адамкевича (arteria radicularis magna), а также коллатеральному кровотоку в области органов таза.*

*Несмотря на сообщения о спонтанном восстановлении после возникновения этого осложнения, полное выздоровление отмечается редко, и чёткое понимание этого факта и профилактика остаются краеугольным камнем лечения. Однако, к сожалению, ишемия спинного мозга после операций на брюшном отделе аорты, не является абсолютно предотвратимым событием.*

**Ключевые слова:** синдром передней спинномозговой артерии, ишемия спинного мозга, повреждение спинного мозга, аневризма брюшной аорты, протезирование, артерия Адамкевича.

### ВВЕДЕНИЕ

Инфаркт спинного мозга после плановой операции по поводу аневризмы брюшного отдела аорты является тяжёлым и катастрофическим осложнением. Встречается оно нечасто, поэтому с трудом поддаётся прогнозированию, однако его последствия оказывают крайне негативное влияние на больного, членов его семьи и на хирурга. Повреждение спинного мозга II типа, также известное как синдром передней спинномозговой артерии, представляет собой одну из форм ишемии спинного мозга, которая может наблюдаться после хирургического вмешательства на брюшном отделе аорты.

Целью настоящего обзора является анализ анатомии сосудов спинного мозга, выявление механизмов ишемического повреждения спинного мозга, обсуждение возможных этиологических факторов, а также хирургических рекомендаций, которые направлены на снижение частоты этого крайне тяжёлого осложнения.

### АРТЕРИАЛЬНОЕ КРОВΟΣНАБЖЕНИЕ СПИННОГО МОЗГА

Артериальное кровоснабжение спинного мозга состоит из внутренней и внешней сети артерий [1]. Внутреннее кровоснабжение включает три продольные системы: одна передняя и две задние позвоночные артерии. Продольно направленные сосуды отходят на уровне верхнего шейного отдела спинного мозга [1].

Каждая из задних спинномозговых артерий отходит от задней нижней мозжечковой артерии, терминальной ветви позвоночной артерии, и образует сплетение на задней поверхности спинного мозга, артериальную сосудистую корону. Они образуют анастомозы между передней и задней спинномозговыми артериями и обеспечивают непрерывное кровоснабжение по всей длине спинного мозга. Однако этих анастомозов недостаточно для поддержания адекватного кровообращения в спинном мозге [1–3].

Классификация ишемических поражений спинного мозга, пояснично-крестцовых корешков и сплетений [17]		
Тип поражения	Локализация ишемического поражения	Неврологический дефицит
I	Дистальный пояснично-грудной отдел спинного мозга	Двусторонняя вялая парапарезия и потеря чувствительности Дисфункция кишечника и мочевого пузыря
II	Передние две трети спинного мозга (синдром передней спинномозговой артерии)	Двусторонняя вялая парапарезия и потеря болевой и температурной чувствительности; проприоцептивная и вибрационная чувствительность сохранены
III	Пояснично-крестцовые корешки с фрагментарными инфарктами спинного мозга или без них	Двусторонний ассиметричный парапарез с наличием или отсутствием недержания кала и мочи
IV	Пояснично-крестцовое сплетение	Двусторонний ассиметричный парапарез с наличием или отсутствием недержания кала и мочи. Сохранение параспинальной мышечной иннервации при электромиографии
V	Сегментарный инфаркт спинного мозга	Двусторонняя спастическая парапарезия с потерей чувствительности
VI	Задняя треть спинного мозга (синдром задней спинномозговой артерии)	Потеря проприоцептивной и вибрационной чувствительности

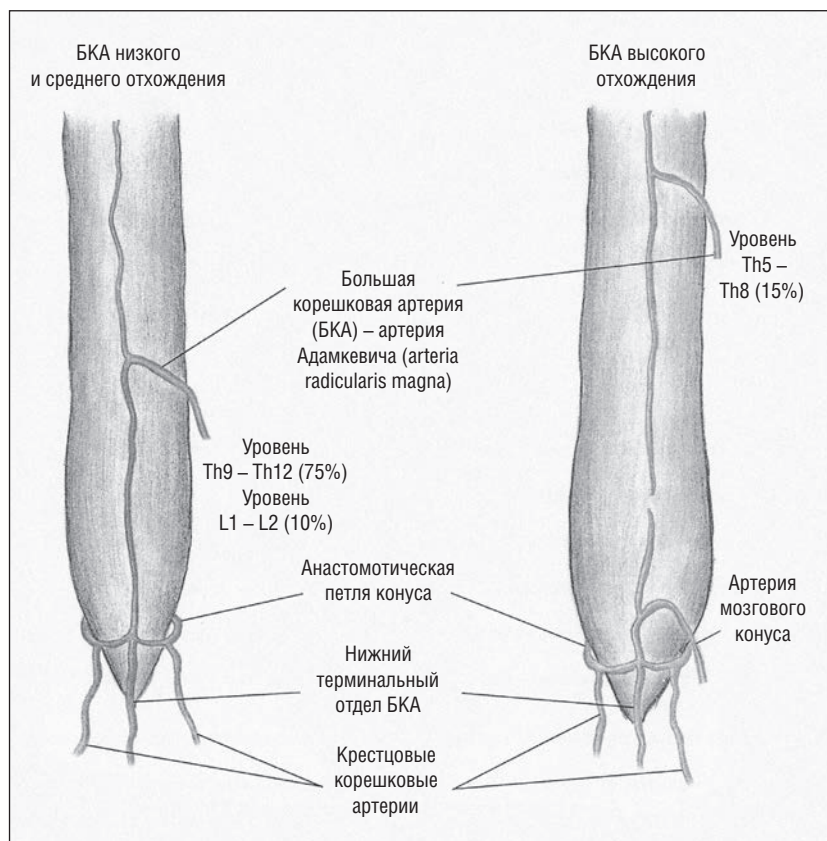


Рис. 1. Кровоснабжение спинного мозга. Дополнительная артерия участвует в формировании сети анастомозов с крестцовыми артериями. Следует обратить внимание на сеть терминальных крестцовых артериол вокруг конуса спинного мозга, а также на дополнительную артерию, которая имеется у 15% пациентов с высоким отхождением артерии Адамкевича. Эта система кровоснабжения конуса имеет особое значение в случаях, когда дистальная часть передней спинномозговой артерии стенозирована или повреждена. Адаптировано из Lazorthes, et. al. [8]

Передняя спинномозговая артерия берёт начало от двух сосудов, которые идут от позвоночных артерий на уровне спинного мозга, и лежит в передней срединной ямке спинного мозга. Это главная артерия из трёх продольных систем, и на её долю приходится до 75% кровоснабжения спинного мозга. Передняя спинномозговая артерия питает передние две трети спинного мозга, включая критическую моторную область [2, 4].

Внешнее кровоснабжение спинного мозга состоит из сегментарных позвоночных артерий, которые снабжают переднюю спинномозговую артерию на протяжении 40–45 см. Они обычно отходят от подключичной, межрёберной и верхней поясничной артерий и от ветвей внутренней подвздошной и средней крестцовой артерий. Поясничные и межрёберные артерии дают начало примерно 12 задним и 8 передним корешковым артериям. Однако самой крупной из этих корешковых и сегментарных артерий является большая корешковая артерия, или артерия Адамкевича (рис. 1), которая обеспечивает артериальное кровоснабжение дистального отдела позвоночника [2, 5].

Большая корешковая артерия наиболее часто отходит в виде ветви межрёберных артерий [5], 70% которых, как было выявлено, отходят от левой межрёберной и поясничной артерий [6]. Она идёт между позвонками грудного отдела Th9 и Th12 у 75% пациентов, Th5 и Th8 — у 15% и между позвонками поясничного отдела L1 и L2 — у 10%. Однако в случае, когда большая корешковая артерия Адамкевича входит на уровне позвонков Th5–Th8, то в хвостовой области может присутствовать дополнительная артерия, «артерия мозгового конуса» [7, 8]. Далее на хвостовом уровне передняя спинномозговая артерия и две задние спинномозговые артерии анастомозируют вокруг мозгового конуса в артериальной «корзинке» (рис. 1), которая назы-

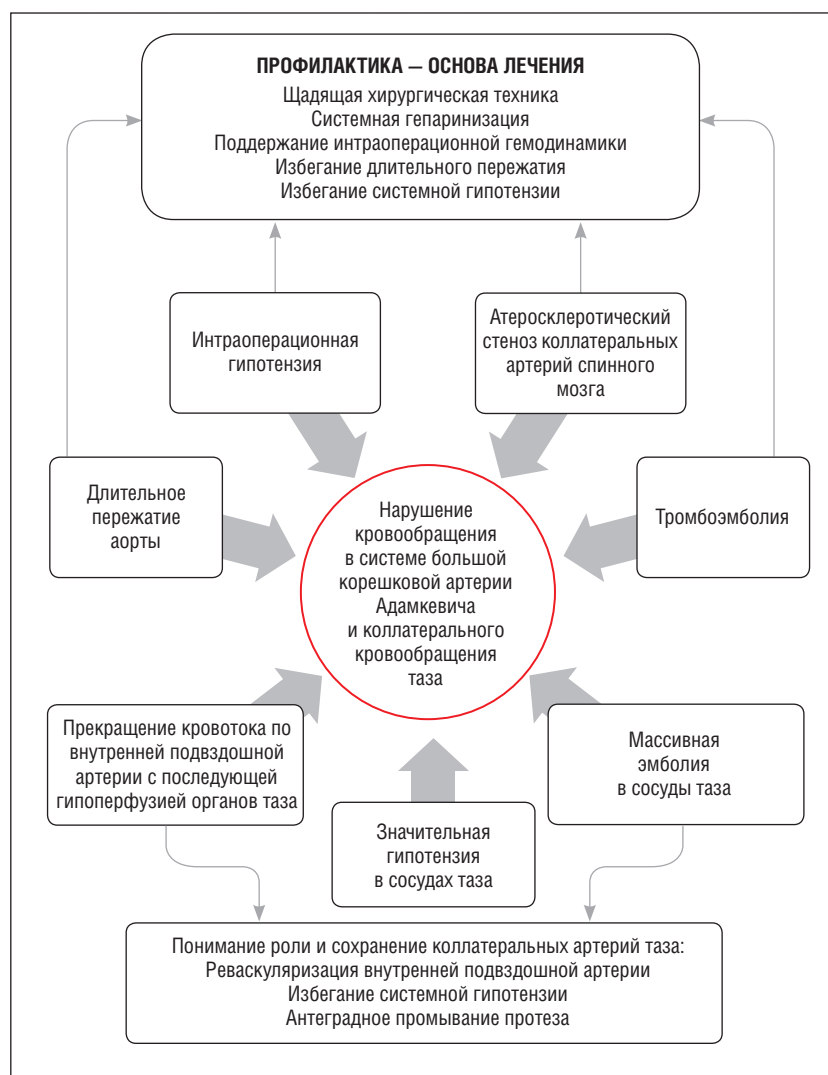

Рис. 2. Схема механизмов развития и способов профилактики ишемического повреждения спинного мозга.

вается «анастомотическая петля конуса» (Lazorthes G. и соавт.) [8].

Дистальный отдел спинного мозга снабжается сосудами тазового кровообращения, к которым относятся нижняя брыжеечная артерия, ветви глубокой артерии бедра и внутренняя подвздошная артерия и их подвздошно-поясничные и боковые крестцовые ветви. Отходя от поясничных артерий (ветвь подвздошно-поясничной артерии), боковые крестцовые артерии являются восходящими артериями от концевой нити спинного мозга и конского хвоста, которые анастомозируют с внутренними спинномозговыми артериями на анастомотической петле конуса спинного мозга (рис. 1) [9–11].

#### ИШЕМИЯ СПИННОГО МОЗГА

Głowiczki P. и соавт. [12] на основании нейросоудистой анатомии дистального отдела спинного мозга, нервных корешков и пояснично-крестцо-

вого сплетения выявили 6 типов ишемического неврологического поражения и соотнесли их с отмечаемым при этом неврологическим дефицитом (табл.).

Ишемия спинного мозга I типа характеризуется двусторонней вялой параплегией и потерей чувствительности, сопровождающихся дисфункцией кишечника и мочевого пузыря. Она возникает в результате глобальной ишемии дистального отдела спинного мозга и конуса и отличается крайне низкой частотой восстановления в отдалённые сроки [1, 12].

Синдром передней спинномозговой артерии (СПСА) относится к ишемии спинного мозга II типа и возникает в результате недостаточного артериального кровоснабжения передних двух третей дистального отдела спинного мозга. Он характеризуется немедленным проявлением двусторонней вялой параплегии с потерей болевой и температурной чувствительности и сохранением проприоцептивной и вибрационной чувствительности. Этот тип поражения наиболее часто встречается после хирургических вмешательств на грудном и торакоабдоминальном отделах аорты. Лишь у некоторых пациентов отмечается минимальное улучшение в отдалённом периоде [3, 12].

При поражениях спинного мозга III и IV типа повреждаются нервные корешки и пояснично-крестцовое сплетение; корешковая ишемия часто является двусторонней при наличии или отсутствии фрагментарной ишемии дистального отдела спинного мозга и конуса и относительно сохранной функций спинного мозга. У больных с поражениями III и IV типов прогноз лучше [12].

У пациентов с ишемией спинного мозга V типа имеется сегментарный инфаркт спинного мозга, который характеризуется двусторонней спастической параплегией вследствие сохранной функции спинного мозга дистальнее места инфаркта, с потерей чувствительности [1].

Повреждение спинного мозга VI типа происходит в результате нарушения целостности задней спинномозговой артерии, вследствие чего развивается ишемия задней трети спинного мозга и синдром задней спинномозговой артерии, который характеризуется

потерей проприоцептивной и вибрационной чувствительности [12].

### МЕХАНИЗМЫ И ПРОФИЛАКТИКА ПОРАЖЕНИЯ

Впервые об ишемическом поражении спинного мозга после хирургического лечения по поводу аневризмы брюшного отдела аорты (АБА) сообщил McCune в 1956 году [13], а вскоре после этого Mehrez и соавт. [14] в 1962 году впервые описали СПСА, связанный с АБА.

Параплегия после хирургических вмешательств на грудном и торакоабдоминальном отделе аорты отмечается у 10% пациентов, в то время как после операций на брюшном отделе аорты она развивается менее чем у 1% больных [7]. Однако имеются сообщения [3, 15–19], в которых частота встречаемости этого осложнения варьируется от 1,4 до 2,0% в случае неотложного протезирования АБА и в диапазоне от 0,1 до 0,2% в случае планового хирургического вмешательства [17]. Согласно Grace и Mattox [3] СПСА является наиболее распространённым типом ишемического поражения после операций на брюшном отделе аорты.

В исследованиях, посвящённых изучению возможных причин ишемии спинного мозга после протезирования АБА, выявлено большое количество этиологических факторов развития СПСА. К ним принадлежат: длительное пережатие аорты, интраоперационная гипотензия, тромбоз, эмболия, вмешательства на сосудах органов таза и при низком отхождении большой корешковой артерии (рис. 2) [1, 17].

В более ранних исследованиях выдвигалось предположение, что ишемия спинного мозга развивается главным образом после операций по поводу разрыва АБА. Это согласовывалось с фактом, что у таких пациентов имелись значительные периоды гипотензии, у них часто накладывались надпочечниковый и надчревный зажимы и обычно не проводилась антикоагуляция. Однако в обзоре, опубликованном в 1999 г., Rosenthal отметил, что у большинства больных, у которых развилась ишемия спинного мозга, выполнялась плановая операция на брюшном отделе аорты, что указывало на то, что факторы, ассоциированные с неотложным протезированием, вряд ли были наиболее значимыми [1].

В качестве возможных этиологических факторов развития ишемии спинного мозга рассматривались место и продолжительность пережатия аорты. Имеются сообщения о случаях надчревного, над- и подпочечного наложения зажима с сопутствующей гипотензией [1, 19]. Особое внимание всегда уделялось поддержанию кровотока по большой корешковой артерии Адамкевича, так как было

установлено, что пережатие внутрипочечного отдела аорты всего лишь на семь минут приводит к развитию СПСА. Более того, стандартное пережатие внутрипочечного отдела аорты в течение более 20 минут в случаях аневризм внутрипочечного отдела брюшной аорты тоже считалось причиной развития стойкой параплегии [1, 19]. Defraigne и соавт. [20] в своём исследовании показали, что пережатие аорты на 45 минут было безопасным. Однако Rosenthal в своём обзоре отметил, что у больных, которым было выполнено пережатие внутрипочечного отдела аорты, и те, которым выполнялось пережатие надпочечниковой части в сочетании с введением антикоагулянтов, имели одинаковый риск развития неврологического дефицита. У всех больных, у которых время пережатия аорты составило от 24 до 97 минут, развился парапарез или параплегия. Rosenthal пришёл к заключению, что место и продолжительность пережатия аорты не могут рассматриваться в качестве возможных факторов ишемии спинного мозга [1].

Среди других предполагаемых механизмов развития ишемического поражения спинного мозга следует отметить атеросклеротический стеноз коллатеральных артерий спинного мозга и атероэмболию большой корешковой артерии Адамкевича, самопроизвольную или вследствие хирургической манипуляции [3, 15]. Grace и Mattox [3] обнаружили, что у больных с неврологическим поражением отсутствовал ретроградный кровоток из поясничной артерии. Поэтому они предположили, что ретроградный кровоток из поясничных артерий может быть показателем удовлетворительного коллатерального кровоснабжения спинного мозга. Анатомические исследования у больных с атеросклерозом показали, что в местах отхождения сосудов, идущих к передней спинномозговой артерии «часто локализуются атеросклеротические бляшки и детрит». Jellinger [21] обнаружил, что устья сосудов, питающих спинной мозг, окклюдированы атероматозными и известковыми бляшками. Он также отметил, что эти сосуды характеризуются отхождением от аорты под прямым углом и что стеноз или окклюзия просвета будут только усугублять гипотензию в большой корешковой артерии [15].

В многочисленных исследованиях высказывалось предположение, что интраоперационная гипотензия с сопутствующим продолжительным пережатием аорты или без него является важным фактором, ведущим к ишемии спинного мозга. Считается, что одной только гипотензии может быть достаточно для того, чтобы привести к ишемии спинного мозга при наличии существующего ранее нарушения перфузии его дистальных отделов. Lynch и соавт. [16] обнаружили, что среднее артериальное давление ниже 55 мм



рт. ст. было связано с повышенным риском ишемии центральной нервной системы.

Однако, хотя и имеется несколько сообщений о случаях СПСА, причиной которых, как считалось, была только продолжительная гипотензия [19], следует отметить, что в большинстве исследований нельзя сделать вывод, что она была единственной или главной причиной ишемии спинного мозга. Тем не менее, профилактика гипотензии во время операции настоятельно рекомендуется, особенно у пациентов с распространенным атеросклеротическим поражением [1].

Следовательно, вероятнее всего этиология ишемии спинного мозга является многофакторной, приводя во всех случаях к изменению кровоснабжения спинного мозга [1]. Как указывалось ранее, передняя спинномозговая артерия является главной артерией спинного мозга, и повреждение её главной сегментарной артерии – большой корешковой артерии Адамкевича – очевидно является основной причиной ишемии спинного мозга. В случаях аномально высокого отхождения артерии Адамкевича, между позвонками Th5 и Th8, или при её хроническом поражении ключевую роль может играть кровоснабжение таза. В 1985 году Picone и соавт. [18] выявили несколько факторов, которые могут привести к ишемии спинного мозга в результате нарушения тазового кровоснабжения, чего следует по возможности избегать. К ним относятся: 1) перевязка внутренней подвздошной артерии с последующей гипоперфузией таза, 2) значительная гипотензия и 3) массивная эмболия в сосуды таза. Авторы отмечают, что этого можно избежать посредством реваскуляризации внутренней подвздошной артерии, исключения системной гипотензии и путём антеградного промывания протеза. Кроме того, авторы указывают, что в случаях, когда необходимо сшивать через край аневризму внутренней подвздошной артерии, то это следует выполнять изнутри стенки аневризмы для сохранения коллатерального кровотока в боковой крестцовой и подвздошно-поясничной артериях. Сходную технику предложили Wakabayashi и Connolly в 1976 году [22], которые считали, что сохранение межрёберных артерий при операциях по поводу аневризмы грудного отдела аорты путём погружения

задней стенки аневризмы в протез посредством диагональной аневризмoplastики может быть весьма полезным.

### ПРОГНОЗ

В сообщениях о случаях параплегии после операций по поводу АБА у некоторых пациентов было отмечено улучшение двигательной функции. Это, однако, не было связано с уровнем параплегии. Отмечено, что период восстановления занимает от 4 месяцев до 6 лет. Ишемическое повреждение без некроза спинного мозга и развитие коллатералей в поражённой области рассматривались в качестве возможного субстрата реализации механизмов восстановления. Восстановление является спонтанным и его невозможно прогнозировать. Однако Grace и Mattox [3] установили, что вероятность восстановления функции выше, если отдельные его признаки отмечаются уже в раннем послеоперационном периоде.

Пациентам с поражением спинного мозга рекомендуется выполнить магнитно-резонансную томографию для исключения компрессионного повреждения. Электромиография способна установить точное место поражения. Это может помочь в прогнозировании исхода, так как у больных с поражением спинного мозга III и IV типа прогноз лучше [17].

### ЗАКЛЮЧЕНИЕ

Ишемия спинного мозга после операций на брюшном отделе аорты является непрогнозируемой и случайной. Риск её развития можно минимизировать путём шадящих операционных методик, системной гепаринизации, поддержания гемодинамики во время операции, избегания длительного пережатия и системной гипотензии, реваскуляризации внутренней подвздошной артерии, а также сохранения тазовых коллатералей. Тем не менее, ишемия спинного мозга после операций на брюшной аорте остается, к сожалению, непредсказуемым, случайным и, по-видимому, непредотвратимым событием.

Автор выражает искреннюю признательность профессору Harold Ellis и г-ну Stephen Brearley за поддержку и неоценимую помощь во время подготовки данной рукописи, а также г-же Serife Aydin за подготовку иллюстраций.