

УТВЕРЖДЕНО
Исполнительным советом
Общероссийской общественно организации
«Ангиологов и сосудистых хирургов»
Протокол № _____ от _____ .20. г.

Клинические рекомендации

Острая ишемия конечностей

Кодирование по Международной
Статистической классификации
Болезней и проблем, связанных со
здоровьем:

I74

Возрастная группа:

Взрослые

Дети

Год утверждения (частота
пересмотра):

2024 (пересмотр каждые 3 года)

Разработчик клинической рекомендации:

- **Российское общество ангиологов и сосудистых хирургов**
- **Ассоциация сердечно-сосудистых хирургов**
- **Ассоциация флебологов России**
- **Российское общество хирургов**
- **Российское научное общество специалистов по рентгенэндоваскулярной диагностике и лечению**

Оглавление

Список сокращений:.....	6
Термины и определения.....	8
1. Краткая информация по заболеванию или состоянию (группе заболеваний или состояний).....	8
1.1 Определение заболевания или состояния (группы заболеваний или состояний).....	8
1.2 Этиология и патогенез заболевания или состояния (группы заболеваний или состояний).....	8
1.3 Эпидемиология заболевания или состояния (группы заболеваний или состояний).....	14
1.4 Особенности кодирования заболевания или состояния (группы заболеваний или состояний) по Международной статистической классификации болезней и проблем, связанных со здоровьем.....	15
1.5 Классификация заболевания или состояния (группы заболеваний или состояний).....	15
1.6 Клиническая картина заболевания или состояния (группы заболеваний или состояний).....	18
2. Диагностика заболевания или состояния (группы заболеваний или состояний), медицинские показания и противопоказания к применению методов диагностики.....	19
2.1 Жалобы и анамнез.....	19
2.2 Физикальное обследование.....	20
2.3 Лабораторная диагностика.....	23
2.4 Инструментальная диагностика.....	25
2.4.1 Цифровая субтракционная ангиография.....	25
2.4.2 Ультразвуковые обследования при острой ишемии конечности.....	26
2.4.3 Компьютерная томография-ангиография.....	30
2.4.4 Магнитно-резонансная ангиография (МРА) с контрастированием.....	31
2.4.5 Резюме по методам визуализации.....	32

3.	Лечение, включая медикаментозную и немедикаментозную терапии, диетотерапию, обезболивание, медицинские показания и противопоказания к применению методов лечения	33
3.1	Первая помощь	33
3.2	Фармакотерапия.....	35
3.2.1	Общие положения	35
3.2.2	Препараты для медикаментозной терапии.....	36
3.2.3	Адьювантное лечение простаноидами	41
3.3	Методы открытой реваскуляризации	42
3.3.1	Цели хирургического лечения, показания к хирургическому лечению ОИК.....	42
3.3.2	Тромбоэмболэктомия	45
3.3.3	Открытая реваскуляризация	47
3.3.4	Дополнительная визуализация после хирургического вмешательства или эмболэктомии	49
3.3.5	Лечение острой окклюзии обходных шунтов.....	49
3.3.6	Гибридное лечение	51
3.4	Тромболизис.....	52
3.4.1	Системный тромболизис.....	52
3.4.2	Оценка перед проведением катетерного тромболизиса (КТЛ).....	53
3.4.3	Доступ и техника проведения катетерного тромболизиса.	54
3.4.4	Фибринолитические препараты	56
3.4.5	Контроль за уровнем фибриногена во время тромболизиса.	57
3.4.6	Гепаринизация во время катетерного тромболизиса.	58
3.4.7	Осложнения после тромболизиса.	59
3.5	Другие эндоваскулярные техники	60
3.5.1	Аспирация тромба	60
3.5.2	Эндоваскулярная механическая тромбэктомия.....	61
4.	Дополнительная информация	61
4.1	Отдаленные результаты после острой ишемии конечности	61
4.2	Этиология окклюзии	63
4.3	Протяженность окклюзии.....	63

4.4	Острая ишемия конечности, вызванная аневризмой подколенной артерии	64
4.4.1	Роль тромболизиса при аневризме подколенной артерии с острой ишемией конечности	65
4.4.2	Роль покрытых стентов при аневризме подколенной артерии с острой ишемией конечности	66
4.5	Ведение постишемического синдрома и реперфузионных повреждений	67
4.5.1	Патофизиология	67
4.5.2	Заболеваемость	67
4.5.3	Диагностика	68
4.5.4	Профилактика компартмент-синдрома	69
4.5.5	Лечение	70
4.5.6	Закрытие фасциотомических дефектов покровных тканей	71
4.6	Алгоритм принятия решения при острой ишемии конечности	72
5.1	Послеоперационное медикаментозное лечение и наблюдение	75
5.2	Наблюдение после артериальной эмболии	76
5.3	Наблюдение после тромбоза нативной артерии или окклюзии артерии, лечение которой проводилось эндоваскулярным или открытым хирургическим способом	77
5.3.1	Сопутствующее злокачественное новообразование или тромбофилия	78
5.3.2	Отказ от курения	78
5.3.3	Антитромботические лекарственные средства и статины	79
5.3.4	Визуализация	81
5.4	Наблюдение после тромбирования подколенной аневризмы	81
6.1	Острая окклюзия аорты с двухсторонней ишемией нижних конечностей	83
6.2	Этиология и диагностика	83
6.3	Лечение	84
6.4	Результаты эндоваскулярных вмешательств на аорте	85
7.1	Диагностика и лечение острой ишемии верхней конечности	85
7.2	Стратегия диагностики	85

7.3	Принятие решений о хирургическом вмешательстве	88
7.4	Открытое хирургическое вмешательство	89
7.5	Эндоваскулярное хирургическое вмешательство	90
7.6	Компартмент-синдром и фасциотомия	90
8.	Острая ишемия конечности у детей	91
8.1	Эпидемиология	91
8.2	Диагностика	92
8.3	Варианты лечения и исходов.....	92
9.	Медицинская реабилитация и санаторно-курортное лечение, медицинские показания и противопоказания к применению методов медицинской реабилитации, в том числе основанных на использовании природных лечебных факторов.....	94
10.	Профилактика и диспансерное наблюдение, медицинские показания и противопоказания к применению методов профилактики.....	98
11.	Организация оказания медицинской помощи	101
12.	Критерии оценки качества медицинской помощи	104
	Список литературы.....	106
	Приложение А1. Состав рабочей группы по разработке и пересмотру клинических рекомендаций.....	138
	Приложение А2. Методология разработки клинических рекомендаций.....	144
	Приложение А3. Справочные материалы, включая соответствие показаний к применению и противопоказаний, способов применения и доз лекарственных препаратов инструкции по применению лекарственного препарата	146
	Приложение Б. Алгоритм действий врача	147
	Приложение В. Информация для пациентов	152
	Приложение Г. Шкалы оценки, вопросники и другие оценочные инструменты состояния пациента, приведенные в клинических рекомендациях.....	160
	Приложение Г1. CHA2DS2-VASc (Revised Venous Clinical Severity Score, rVCSS) - шкала оценки риска тромбоэмболических осложнений у пациентов с фибрилляцией/трепетанием предсердий.....	160

Приложение Г2. Опросник DN4 для диагностики вида боли	162
Приложение Г3. CPOT (Critical-Care Pain Observation Tool) — шкала оценки боли у пациентов в отделении интенсивной терапии	163
Приложение Г4. SF-36 (The Short Form-36) - Опросник качества жизни (модифицированная версия для России)	164

Список сокращений:

- АД – артериальное давление
- АК – антикоагуляция
- АПА – аневризма подколенной артерии
- АСК – ацетилсалициловая кислота
- АЧТВ - активированное частичное тромбопластиновое время
- ДИ – доверительный интервал
- ДСА – цифровая субтракционная ангиография
- Дуплекс-УЗИ – дуплексное ультразвуковое исследование
- ЕОК – Европейское общество кардиологов
- ЕОСХ – Европейское общество сосудистой хирургии
- ЗББА – задняя большеберцовая артерия
- ЗНПК – значительные неблагоприятные последствия в конечности
- ЗПА – заболевание периферийных артерий
- ИКС – инициатива качества сосудов
- ИРСД – индекс регионарного систолического давления
- КК – креатинкиназа
- КС – компартмент-синдром
- КТА – компьютерно-томографическая ангиография аорты
- КТЛ – катетерный тромболизис
- КУТ – катетер-управляемый тромболизис
- ЛПИ – лодыжечно-плечевой индекс (аналог ИЛД – индекс лодыжечного давления)
- ЛСК – линейная скорость кровотока
- МЕ – международная единица
- МР-ангиография с контрастированием – магнитно-резонансная ангиография с контрастированием
- НК – нижние конечности

НМГ – низкомолекулярный гепарин
НОВС – Национальный опрос выписки из стационаров
НФГ – нефракционированный гепарин
ОБА – общая бедренная артерия
ОИК – острая ишемия конечностей
ОР – относительный риск
ОШ – отношение шансов
ООА – острая окклюзия аорты
ПАПД – пероральные антикоагулянты прямого действия
ПБА – поверхностная бедренная артерия
ПББА – передняя большеберцовая артерия
РКИ - рандомизированное контролируемое исследование
РТАП - рекомбинантный тканевой активатор плазминогена
СИР – синдром ишемии-реперфузии
СПД - систолическое пальцевое давление
СРБ – С-реактивный белок
ТС – триплексное сканирование (аналог дуплексное сканирование с цветным картированием кровотока)
УЗДГ – ультразвуковая доплерография
ФМТ – фармакомеханический тромболизис
ФП – фибрилляция предсердий
ЦСА - цифровая субтракционная ангиография
ЧТА – чрескожная транслюминальная ангиопластика
ЭВПА – эндоваскулярная пластика аневризмы
ЭКГ – регистрация электрокардиограммы
ЭКМО – экстракорпоральная мембранная оксигенация

Термины и определения

1. Краткая информация по заболеванию или состоянию (группе заболеваний или состояний)

1.1 Определение заболевания или состояния (группы заболеваний или состояний)

Острая ишемия конечностей (ОИК) или острая артериальная недостаточность конечностей (ОАНК) - внезапное прекращение или снижение артериальной перфузии конечности с потенциальной угрозой ее выживанию, что требует неотложной диагностики и лечения. Острая ишемия конечностей рассматривается, когда продолжительность симптомов составляет менее двух недель.

Эмболия – острая закупорка артерии патологическими частицами (как правило тромбами), циркулирующими по артериальному или венозному руслу.

Этажная эмболия – несколько острых окклюзий артериального сосуда на разных его уровнях.

Веерная эмболия – одномоментная эмболия в разные бассейны сосудистого русла (н-р, левую внутреннюю сонную + левую плечевую + верхнюю брыжеечную артерии).

Парадоксальная эмболия – острая закупорка артерии частицами тромба, который мигрировал из венозного русла при не заращении межпредсердной или межжелудочковой перегородок.

Острый артериальный тромбоз – внезапное прекращение кровообращения в связи с обтурацией просвета артерии тромбом, который образовался в зоне измененной сосудистой стенки (заболевание, травма).

Спазм артерии – функциональное состояние, вызванное либо закрытым непроникающим повреждением (ушибы), либо открытой проникающей травмой (пункция, катетеризация).

Острое расслоение артерии (аорты) – разрыв интимы артерии (аорты) с проникновением крови между слоями стенки сосуда, часто сопровождающееся полным перекрытием просвета сосуда и развитием острой ишемии конечностей.

Эмболэктомия, эмболтромбэктомия, тромбэктомия – различные варианты удаления эмболов и/или тромбов из просвета артериального русла.

1.2 Этиология и патогенез заболевания или состояния (группы заболеваний или состояний)

Этиология

Основные причины ОИК - тромбозы, эмболии, травма и сосудистый спазм. Среди причин нетравматической ОИК наиболее распространенной является острый тромбоз артерии в зоне выполненного шунтирования или стентирования или прогрессирование

атеросклероза в аорте и сосудах конечностей [1–4]. Важно отметить, что доля ОИК, вызванная тромбозом измененной патологическим процессом артерии или эмболизацией в атеросклеротическое сосудистое русло, увеличилась по частоте, что имеет важное значение для выбора тактики лечения [5].

Факторами риска развития ОИК у пациентов со стабильной хронической ишемией конечностей, связанной с атеросклеротическим процессом, являются предшествующая периферическая реваскуляризация, фибрилляция предсердий (ФП) и более низкий лодыжечно-плечевой индекс (ЛПИ) [6], а также высокая ампутация в анамнезе [7].

Достаточно редко ОИК могут вызывать тромбозы артериальных аневризм (обычно подколенной артерии) и расслоение аорты.

В 90-96% случаев причиной артериальных эмболий, являются заболевания сердца (ИБС, инфаркт миокарда, ФП, атеросклеротические кардиомиопатии, пороки сердца). За последнее столетие произошел общий сдвиг в этиологии эмболии от ревматических или врожденных пороков клапанов сердца у относительно молодых пациентов, к эмболизации вследствие сердечной патологии, обусловленной атеросклеротическим процессом [8].

Эмболические события чаще всего возникают в результате тромбообразования в камерах сердца или на клапанах. Эмболия может быть следствием фибрилляции предсердий, недавнего инфаркта миокарда, тяжелой дисфункции левого желудочка, эндокардита или тромбоза створок протезированного клапана в результате неоптимальной антикоагуляции.

Ятрогенные причины включают травму артерий при проведении эндоваскулярных вмешательств (баллонирование, стентирование, эндографтинг) в различных сосудистых бассейнах.

Эмболизация артерий нижних конечностей, из-за пристеночных тромбов или разрушенной атеросклеротической бляшки аорты или магистральных артерий, встречается в 10% случаев. В том числе она может быть спровоцирована при манипуляциях во время эндоваскулярной пластики аневризмы брюшной аорты [9,10].

Основные причины развития ОИК представлены в таблице №1.

Таблица №1. Основные причины острой ишемии конечностей.

Эмболия	Тромбоз
<ul style="list-style-type: none"> • Аритмия (ФП) 	<ul style="list-style-type: none"> • Атеросклероз (с разрывом бляшки или критическим стенозом)
<ul style="list-style-type: none"> • Острый инфаркт миокарда • Аневризма ЛЖ 	<ul style="list-style-type: none"> • Ятрогении (центральные и периферические интервенции) • Шунтирование или стентирование сосуда. Эндографтинг.
<ul style="list-style-type: none"> • Клапанная болезнь сердца (ревматизм, эндокардит, дегенеративные изменения) 	<ul style="list-style-type: none"> • Травма
<ul style="list-style-type: none"> • Аневризмы (аорты, подвздошных или подколенных артерий). • Разорванная атеросклеротическая бляшка аорты 	<ul style="list-style-type: none"> • Диссекция аорты
<ul style="list-style-type: none"> • Ятрогении (центральные и периферические интервенции) 	<ul style="list-style-type: none"> • Гиповолемический шок

Значительно менее распространенные причины - венозные тромбозы с развитием парадоксальных эмболий (через дефекты сердечной перегородки); васкулиты и ангионеврозы (болезнь Рейно для верхних конечностей облитерирующий тромбоангиит для нижних конечностей); гиперкоагуляционные состояния (антифосфолипидный синдром, мутация фактора V Лейдена и дефицит белка C/S) и другие [11–14] (таблица №2.).

Таблица №2. Редкие причины острой ишемии конечностей.

Причина	Патология	Знаки, которые необходимо искать
Васкулит	Воспаление артерий	Двустороннее заболевание. Системные симптомы (н-р лихорадка). Признаки заболевания соединительной ткани.
Синдром подколенной ловушки	Подколенная артерия сжимается мышцами или сухожилием во время подошвенного сгибания.	Молодой активный пациент без атеросклеротических факторов риска.
Адвентициальная кистозная болезнь	Киста в стенке сосуда, блокирующая кровоток.	Острый артериальный тромбоз у молодого пациента. Нет атеросклеротических факторов риска.
Парадоксальная эмболия	Дефект межпредсердной перегородки, венозная тромбоэмболия (часто с легочной гипертензией).	Венозный тромбоз и тромбоэмболия легочной артерии.
Опухолевая эмболия	ЗНО	Признаки злокачественного новообразования (обычно прогрессирующего) в сердце.
Острый компартмент-синдром	Отек тканей внутри фасциального футляра (особенно переднего футляра), сдавливающий сосуд.	В анамнезе реваскуляризация или длительная операция с фиксацией конечностей.
Эмболизация инородным телом	Наркомания	Потребители внутривенных наркотиков, признаки инфекции, дефекты кожи в проекции артерии.
Тромбофилия	Артериальный тромбоз	Молодые пациенты, часто с семейным анамнезом тромбозов.
Синдром малого сердечного выброса	Низкий приток крови к конечностям	Пациенты с сердечной недостаточностью или шоком.

Пациенты с ОИК обычно моложе в сравнении с пациентами с хронической ишемией конечностей. Однако у них выявляются схожие сопутствующие заболевания, такие как артериальная гипертония, дислипидемия, сахарный диабет и хронические заболевания почек. Кроме того, пациенты с ОИК склонны к курению, а также к прогрессирующему атеросклеротическому процессу с вовлечением коронарного и церебрального

артериального русла. Вероятно, именно эти заболевания являются причиной высокой смертности пациентов с ОИК, в период 12-месячного наблюдения ($\approx 20\%$).

В рамках исследования EUCLID (изучение применения тикагрелора при заболеваниях периферических артерий) были обобщены результаты у 13 885 пациентов с ПХ, из них госпитализированных с ОИК - 1,7%. В этом исследовании сообщается, что у пациентов с ОИК имеется больший риск серьезных неблагоприятных сердечных событий, чем у пациентов с ПХ (в 1,4 раза); в 3,3 раза больший риск смертности от всех причин и в 14,2 раза больший риск высокой ампутации [15–19].

Отмечено резкое возрастание частоты ОИК в период пандемии COVID 19 (SARS-COV-2), более чем 3 - кратное по сравнению с пациентами, не переносившими коронавирусную инфекцию [20,21].

Патогенез

Острая ишемия конечности возникает в результате острого резкого снижения артериальной перфузии конечности и может привести к гибели тканей и угрожать жизнеспособности конечности. В отличие от критической ишемии конечности при ОИК обычно не хватает времени для формирования коллатералей, и потеря конечности является результатом неудовлетворенных метаболических потребностей в состоянии покоя.

ОИК – это целый комплекс патологических процессов от изменений макро- и микрогемодинамики до гипоксии и деструкции тканей.

После первичной обструкции кровотока (обычно в зонах бифуркаций) идет нарастание тромба как проксимальнее, так и дистальнее эмбола. Это ведет к закрытию коллатералей и нарастанию ишемии тканей. Образованный вторичный тромб может возникать и в зоне эмболии (63%), и в дистальном русле конечности (37%).

Фрагментация эмбола может привести к усугублению ишемического процесса из-за миграции фрагментов в дистальные отделы. С другой стороны, частичный лизис тромба может сопровождаться регрессом ишемии у некоторых пациентов.

Ишемический процесс усугубляется фрагментарным или распространенным спазмом артерий в зоне и вне зоны обструкции, спазмом коллатералей, а также возможным развитием венозного тромбоза.

При тромбозе, развивающемся на фоне атеросклеротического процесса и стабильной ПХ, изменения могут происходить медленнее в связи с наличием сформированного коллатерального русла. Однако, если тромб перекрывает устья коллатералей, темп ишемического повреждения может становится таким же, как при острой обструкции неизменной артерии.

Вслед за изменениями макрогемодинамики развиваются микроциркуляторные нарушения, тканевой кровотока снижается более, чем на 50%. Это является качественным сдвигом, ведущим к функциональным расстройствам нервно-мышечного аппарата и выраженным структурным изменениям, и метаболическим нарушениям в тканях конечности.

Цепочка патологических процессов в прогрессии повреждения мембранных структур представляет собой следующий ряд: сбой пропускной способности для ионов на начальном этапе, далее невозможность осуществлять транспорт белков и других высокомолекулярных структур. Ишемическое повреждение на микроуровне приводит к тому, что калий покидает клеточное пространство, а натрий и вода начинают проникать внутрь клетки в неограниченном количестве, стремительно увеличивается поступление кальция в клетку, обостряется распад фосфолипидов в мембране, осуществляется выход из клеток ферментов. Как следствие нарушения клеточной проницаемости развивается субфасциальный отек мышц со значительным сдавлением тканей в фасциальном футляре (compartment syndrome), что в свою очередь существенно усугубляет тканевой кровотока.

Нарушения перфузии ведут к развитию острой гипоксии тканей, которая сопровождается нарушением всех видов обмена. В связи с угасанием цикла Кребса и активацией анаэробного фосфорилирования глюкозы нарастает ацидоз, что связано с образованием избыточного количества недоокисленных продуктов обмена (молочной и пировиноградной кислот). Коллапс в регуляции водно-электролитного баланса и повышение осмотического давления внутри клетки влечет за собой отек самой клетки и клеточных органелл. Последний способствует дальнейшему нарушению структуры мембран и провоцирует их разрыв, высвобождение содержащихся в органеллах химических соединений (осмотический шок).

Гибель клеток приводит к тому, что внутриклеточные ионы калия попадают в межклеточную жидкость и затем в кровь, развивается гиперкалиемия. В ишемический период стремительно уменьшается образование свободных жирных кислот (СЖК), поэтому нарастает активность фосфолипаз, участвующих в синтезе СЖК. Воздействие СЖК на гликолитические процессы метаболизма, при гипоксии, провоцирует усиление процессов гликолиза и нарастание энергетического дефицита - (токсическое воздействие). Между количеством продуктов внутриклеточного липолиза и фосфолиполиза и их деструктивным эффектом, прежде всего на мембранные структуры, прослеживается четкая взаимосвязь. Метаболиты СЖК (простагландины, тромбоксан) значительно ухудшают коллатеральный кровотока. Метаболические трансформации СЖК интенсифицируют перекисное окисление липидов (ПОЛ). Встраиваясь в структуру мембран клеток, продукты перекисного

окисления воздействуют на их физико-химические свойства. В ишемизированных тканях появляются активные ферменты (кинины, креатинфосфокиназа), при тяжелой ишемии в результате разрушения мышечных клеток в межтканевой жидкости накапливается миоглобин.

В тканях идет накопление факторов, способствующих местному тромбообразованию, а появление микротромбов в микроциркуляторном русле усугубляют ишемию и делают изменения в тканях необратимыми.

Необратимый мышечный некроз в зависимости от типа течения ишемии может наступить через 4-6 часов (при эмболии) или через 12-24 часа (при тромбозе) после острой артериальной окклюзии [22–29].

1.3 Эпидемиология заболевания или состояния (группы заболеваний или состояний)

Информации о частоте встречаемости ОИК недостаточно. Редкие публикации отмечают, что заболеваемость ОИК составляет 9-16 случаев на 100 000 человек в год для нижней конечности [30,31] и 1-3 случая на 100 000 в год для верхней конечности [32].

В других обзорах отмечается, что в общей популяции заболеваемость ОИК встречается редко: от 1 до 2 случаев на 100 000 человек в год. У пациентов с существующей и прогрессирующей ПХ более часто -1,7% (исследование EUCLID). Однако прогноз одинаково плохой, несмотря на раннюю реваскуляризацию, частота ампутаций составляет от 10 до 15% [12,30]

Исследование EUCLID (Изучение применения тикагрелора при заболевании периферических артерий) представляло собой РКИ по лечению тикагрелором пациентов с заболеванием периферических артерий (ЗПА), в котором приняли участие 13 885 пациентов из 28 стран и 811 центров. В исследовании выделено две интересные подгруппы: 642 (4,6%) пациента с критической ишемией конечностей и 232 (1,7%), у которых развилась острая ишемия конечностей (0,8 на 100 пациенто-лет) [12].

Частота острой ишемии, связанной с эмболией, уменьшилась за последние годы, возможно, как следствие уменьшения ревматического поражения клапанов сердца, улучшения наблюдения за такими больными и прогресса в лечении пациентов с нарушением ритма сердца. Напротив, чаще стали встречаться случаи острой тромботической ишемии на фоне асимптомной изъязвленной бляшки или окклюзионно – стенотического процесса.

Данные из Швеции показывают, что заболеваемость ОИК составляет 3 из 14 на 100 000 человеко-лет, причем подавляющее большинство людей старше 80 лет [33,34].

Анализ ситуации в США обобщил периоды с 1988 по 1997 гг. и с 1998 по 2007 гг. и показал уменьшение числа госпитализаций по поводу ОИК, соответственно с 42,4 на

100 000 человек до 23,3 на 100 000 человек. Снижение госпитальной смертности составило 2% (с 8,3 до 6,3 %) [35].

В другом эпидемиологическом исследовании в США показано, что частота госпитализаций пациентов ОИК в период с 1988 по 2009 гг. снизилась с 45,7 до 26,0 на 100 000 человеко-лет. При этом число открытых реваскуляризации уменьшилось с 57,1% до 52,6%, а эндоваскулярные процедуры были удвоены - с 15,0% до 33,1%. Госпитальная смертность и частота ампутаций снизились соответственно с 12,0% до 9,0% и с 8,1% до 6,4% [36].

Аналогичные показатели по числу ампутаций и смертности были зарегистрированы в Швеции [37–39].

Авторы другого анализа, где тромболитический препарат был применен у 20,7% пациентов с ОИК, пришли к выводу, что имеется связь между использованием тромболитического препарата и другими эндоваскулярными процедурами и улучшением результатов лечения [40].

Данных об уровне ампутаций, выполняемых при ОИК мало, есть лишь одно крупное когортное исследование, сообщившее, что 34% ампутаций, сделанных в течение 30 дней после поступления пациентов, были выполнены выше колена [41].

1.4 Особенности кодирования заболевания или состояния (группы заболеваний или состояний) по Международной статистической классификации болезней и проблем, связанных со здоровьем

Эмболия и тромбоз артерий (I74)

I74.0 Эмболия и тромбоз брюшной аорты

I74.1 Эмболия и тромбоз других и неуточненных отделов аорты

I74.2 Эмболия и тромбоз артерий верхних конечностей

I74.3 Эмболия и тромбоз артерий нижних конечностей

I74.4 Эмболия и тромбоз артерий конечностей неуточненные

I74.5 Эмболия и тромбоз подвздошной артерии

I74.8 Эмболия и тромбоз других артерий

I74.9 Эмболия и тромбоз неуточненных артерий

1.5 Классификация заболевания или состояния (группы заболеваний или состояний)

Классификация острых нарушений кровообращения претерпела множество модификаций. В России принята классификация острой ишемии конечностей, предложенная в 2002 году И.И. Затевахиным с соавт. (таблица 3.) [22]

Таблица 3. Классификация острой ишемии конечностей.

Острая ишемия	Степень ишемии	Клинические признаки	УЗДГ у лодыжки	
			Артерия	Вена
Не угрожающая	1	Онемение, парестезии. боль	Кровоток определяется	Кровоток определяется
Угрожающая	2А	Парез	Кровоток определяется	Кровоток определяется
	2Б	Паралич	Кровоток не определяется	Кровоток определяется
	2В	Субфасциальный отек	Кровоток не определяется	Кровоток определяется
Необратимая	3А	Дистальная контрактура	Кровоток не определяется	Кровоток не определяется
	3Б	Тотальная контрактура	Кровоток не определяется	Кровоток не определяется

В основу классификации положены клинические признаки, что никак не ограничивает возможности ее применения. Каждая из степеней ишемии имеет свой основной классифицирующий признак. По мере возрастания степени ишемии появляются новые признаки вспомогательного характера с сохранением основных признаков, присущих более низким степеням ишемии. Течение ишемии может быть стабильным, прогрессирующим и регрессирующим (табл. 4) [42].

Таблица 4. Клинические проявления острой ишемии.

Степень ишемии	Клиническая характеристика
1 степени	Появление онемения, боли и (или) парестезий в покое, либо при малейшей физической нагрузке. При стабильном течении, непосредственно, в ближайший период времени не угрожает жизни конечности.
2 степени	Появление двигательных расстройств и объединяет ишемические повреждения, угрожающие жизнеспособности конечности, т.е. прогрессирование ишемии неминуемо ведет к гангрене конечности. Необходимо восстановление кровообращения в конечности, что приводит к регрессу ишемии и восстановлению её функции.
2А	Парез конечности, активные и пассивные движения сохранены, мышечная сила ослаблена.
2Б	Паралич конечности. Активные движения отсутствуют, пассивные возможны, подвижность суставов сохранена.
2В	Присоединяется субфасциальный отек мышц
3 степени	Финальная стадия ишемических повреждений тканей конечностей и, прежде всего мышц, но ещё не гангрена. Ишемия при этом носит необратимый характер. Развитие мышечных контрактур на разном уровне.

3А	Ограниченные, дистальные контрактуры
3В	Тотальная контрактура конечности. Восстановление магистрального кровотока всегда чревато развитием постишемического синдрома, реваскуляризация конечности при тотальных контрактурах – смертельна. В то же время при ограниченных контрактурах голеностопный сустав, пальцы стопы, возможны необратимые повреждения только мышц голени. Восстановление магистрального кровообращения в этих случаях целесообразна, последующая ампутация на более низком уровне или некрэктомия, значительно повышает шансы на выживание таких больных.

В рекомендациях ESVS 2020 года предложено использовать классификацию ишемии конечностей по Rutherford (табл.5) [43,44].

Таблица 5. Клинические категории острой ишемии конечностей по Rutherford.

Класс	Категория	Сенсорные потери	Моторный дефицит	Прогноз	Доплеровские сигналы	
					Артериальный	Венозный
I	Конечность жизнеспособна	Нет	Нет	Непосредственной угрозы нет	Слышимый	Слышимый
IIА	Незначительная угроза потери конечности	Отсутствуют или минимальны (пальцы ног)	Нет	Можно спасти, если быстро провести реваскуляризацию	Неслышимый*	Слышимый
IIВ	Значительная угроза потери конечности	Выше, чем пальцы ног	Легкий/умеренный	Можно спасти, если быстро провести реваскуляризацию	Неслышимый	Слышимый
III	Конечность нежизнеспособна	Глубокие потери	Глубокий паралич (ооченение*)	Высокая ампутация	Неслышимый	Неслышимый

Это идентичная копия таблицы в публикации 1997 года Rutherford et al., за исключением звездочек (*).* В оригинальной версии 1997 года было указано, что артериальные доплеровские звуки никогда не обнаруживаются на стадии IIА, и что ооченение всегда наблюдается на стадии III. По мнению авторов ESVS гайд-лайна могут быть исключения из этих правил.

1.6 Клиническая картина заболевания или состояния (группы заболеваний или состояний)

Клиническая картина ОИК вариабельна и зависит от множества факторов: причины артериальной непроходимости, фоновой патологии, уровня окклюзии, степени ишемии, характера течения ишемии [22,26].

Типичная клиническая картина острой ишемии конечностей характеризуется «правилом 6 П»: боль (pain), отсутствие пульса (pulse lesness), бледность (pallor), похолодание (poikilothermia), парестезия (paresthesia) и паралич (paralysis) [45–49].

1. Боль. Ишемическая боль при ОИК, как правило, возникает внезапно и является очень сильной, особенно при эмболиях. В том случае, когда пациенты имеют хроническую боль они могут сообщить о прогрессировании болевого синдрома от перемежающейся хромоты до острой боли в покое. Боль обычно односторонняя, за исключением тех редких случаев, когда у пациентов может наблюдаться двусторонняя ишемия нижних конечностей. Иногда боль может отсутствовать в случае тяжелой ишемии или при наличии диабетической периферической нейропатии. Необходимо оценить локализацию, интенсивность и прогрессирование боли (обычно восходящей от дистальных). Проводимая врачом пальпация конечности обычно мало болезненна. Болезненность уплотненных мышц при пальпации является признаком тяжелой или даже необратимой ишемии.

2. Отсутствие пульса. При пальпации в типичных точках имеется пульс (иногда усиленный) на один артериальный сегмент проксимальнее окклюзии с потерей пульса дистальнее ее уровня. Если пульс на противоположной конечности нормальный, это указывает, скорее всего, на эмболическую этиологию ОИК. При тромбозах, связанных с облитерирующими заболеваниями артерий пульс, может отсутствовать на симметричных уровнях обеих конечностей. Пальпаторное определение пульса не всегда может быть надежным, вследствие дополнительного спазма артерий или при субфасциальном отеке.

3. Бледность. В первые часы после окклюзии конечность будет бледной из-за интенсивного артериального спазма дистального артериального русла. По мере уменьшения спазма в течение следующих 1-2 часов кожа становится пурпурной с мелким сетчатым рисунком и бледнеет при надавливании (livedo reticularis). Это свидетельствует о том, что конечность еще жизнеспособна. С течением времени кожа становится темнее, пятнистой, при надавливании не бледнеет. На поздних стадиях ишемии кожа приобретает восковой оттенок, синюшными пятнами.

4. Похолодание. В связи с интенсивным спазмом сосудов и уменьшением/отсутствием дистального кровотока, пораженная конечность будет прохладной на ощупь. Проксимальная граница похолодания обычно находится на один

артериальный сегмент дистальнее уровня окклюзии. Мониторинг температуры конечности помогает оценить прогрессирование ишемии.

5. Парестезия. Появление неврологических симптомов является признаком ишемии, угрожаемой конечности. Тяжесть симптомов может помочь отличить жизнеспособную конечность от нежизнеспособной, и принять решение о сроках и методах реваскуляризации. Симптомы могут варьироваться от потери тонкого осязания (тактильной чувствительности) и проприоцепции (мышечного чувства) в первые часы до полной потери чувствительности пораженной конечности при ишемии, угрожающей конечности.

6. Паралич. Потеря двигательной функции. Обычно возникает примерно через 6-8 часов после начала ишемии и, если он тяжелый, указывает на низкую вероятность спасения конечности с помощью срочных вмешательств.

Признаки тяжелой ишемии:

- Субфасциальный отек – очень плотный отек, обычно распространяющийся от стопы до коленного сустава или от кисти до локтевого сустава (конечность в критическом состоянии).
- Мышечная и суставная контрактура - неспособность пациента двигать пальцами ног и выполнить подошвенное сгибание стопы, а также невозможность пассивных движений в суставах (конечность нежизнеспособна).

Типичная клиническая картина ОИК характеризуется бурно прогрессирующей ишемией, значительно реже врач сталкивается со стабильным течением ишемии и крайне редко с ее регрессом или латентным течением.

2. Диагностика заболевания или состояния (группы заболеваний или состояний), медицинские показания и противопоказания к применению методов диагностики

2.1 Жалобы и анамнез

ОИК является неотложным состоянием и необходимо быстро подтвердить диагноз и начать подходящее лечение для предотвращения потери конечности и других тяжелых осложнений. У пациентов с острой или хронической ишемией конечности часто есть перемежающаяся хромота в анамнезе и факторы риска ЗПА, такие как курение, артериальная гипертензия, почечная недостаточность и диабет. Важно включить анамнез пациента в клиническую оценку. Клинические проявления ОИК зависят от локализации и длительности окклюзии артерии, наличия коллатерального кровообращения и метаболических изменений, связанных с ишемией тканей. Обычно после окклюзии

нативной артерии признаки ишемии локализуются на один уровень/сустав дистальнее уровня окклюзии.

В шведском сосудистом реестре Swedvasc, включающем в себя 16 229 пациентов, перенесших реваскуляризацию из-за ОИК нативной артерии (таким образом, исключая ОИК, возникающую вторично в результате повторной окклюзии в месте ранее проводимого хирургического вмешательства на сосуде), причиной ишемии конечности была эмболия в 44%, тромбоз в 53% и аневризма подколенной артерии (ПА) в 3% случаев [50]. Иногда клинически дифференцировать острую эмболическую и тромботическую окклюзию может быть затруднительно. Резкое начало симптомов ОИК типично для артериальной эмболии. У пациентов с ОИК, вызванной тромбозом, симптомы будут усиливаться постепенно, поскольку у большинства пациентов с уже существующим ЗПА происходит компенсация за счет усиления коллатерального кровообращения. Большинство эмболических окклюзий вызваны нарушениями сердечного ритма и две трети связаны с ФП, в то время как 20% возникают из тромбов желудочков (у них может быть другая этиология) [51]. В странах с низким и средним доходом клапанные пороки остаются важной причиной ОИК.

2.2 Физикальное обследование

- Рекомендуется провести подробный опрос пациента с подозрением на ОИК для уточнения жалоб, анамнеза, наличия факторов риска [52–54].

УДД 5; УУР А

Комментарий:

Основными жалобами при ОИК являются остро возникшие боли, онемение, похолодание конечности, ограничение или отсутствие активных движений. При сборе анамнеза важно обратить внимание на наличие типичных для ОИК факторов риска и сопутствующих заболеваний, выполнявшиеся ранее артериальные реконструкции, онкологические заболевания, сопутствующую медикаментозную терапию, в особенности антиагрегантами и антикоагулянтами.

В остальных аспектах опрос пациента с острой ишемией конечностей проводится по общим принципам клинической медицины.

Физикальное обследование должно включать исследование всех периферических артерий и поиск признаков ишемии внутренних органов (напряжение и болезненность передней брюшной стенки при пальпации). Пациенты с неврологическими нарушениями или глубоким венозным тромбозом могут демонстрировать клинические признаки и симптомы, схожие с ОИК. Принимая во внимание источник эмболической окклюзии, следует проводить прицельное исследование сердца без воспрепятствования или задержки лечения ОИК. Клиническая картина ОАН проявляется синдромом острой ишемии

конечности, который отличается полиморфизмом. Для него характерны следующие симптомы:

1. Боль в пораженной конечности — в большинстве случаев первый признак ОАН. Особенно ярко выражен болевой синдром при эмболиях.
2. Чувство онемения, похолодания, парестезии — патогномоничные симптомы ОАН.
3. Изменение окраски кожных покровов — почти во всех случаях выявляют бледность кожного покрова пораженной конечности. Впоследствии присоединяется синюшный оттенок, который может превалировать. При тяжелой ишемии отмечают «мраморный» рисунок.
4. Отсутствие пульсации артерий дистальнее окклюзии. Пальпаторное определение пульсации артерий конечности позволяет точно определить проксимальный уровень артериальной окклюзии без каких-либо дополнительных инструментальных методов исследования.
5. Снижение температуры кожи — наиболее выражено в дистальных отделах конечности.
6. Расстройство поверхностной и глубокой чувствительности — от легкого снижения до полной анестезии.
7. Нарушения активных движений в конечности характерны для выраженной ишемии, проявляются в виде снижения мышечной силы (пареза) или отсутствия активных движений (паралича).
8. Болезненность при пальпации ишемизированных мышц наблюдают в условиях тяжелой ишемии, это неблагоприятный прогностический признак.
9. Субфасциальный отек голени — признак тяжелой ишемии. Характеризуется чрезвычайной плотностью, не распространяется выше коленного сустава. Отек может охватывать все мышцы голени, т.е. быть тотальным, или ограничиться передней либо задней группой мышц.
10. Ишемическая мышечная контрактура свидетельствует о начинающихся некробиотических симптомах. Различают дистальную (частичную), при которой пассивные движения невозможны лишь в дистальных суставах конечности, и тотальную (полную) контрактуру.
11. Некротические дефекты.

- Рекомендуется проводить общий осмотр и физикальное обследование каждого пациента с подозрением на ОИК в соответствии с общими принципами клинической медицины, обращая внимание на наличие клинических признаков заболеваний и состояний, повышающих риск развития ОИК, а также на возможные признаки эмбологенной окклюзии других ветвей аорты [52–57].

УДД 4; УУР А

Комментарий: *В литературе отсутствуют качественные научные данные, касающиеся методологии общего клинического осмотра пациентов с ОИК. В связи с этим рекомендуется проводить осмотр и обследование в соответствии с общими принципами клинической медицины, обращая внимание на наличие клинических признаков заболеваний и состояний, повышающих риск развития ОИК (аритмии, острый инфаркт, реконструктивные вмешательства на артериях конечности в анамнезе), а также на возможные признаки эмбологенной окклюзии других ветвей аорты (брахиоцефальных, висцеральных).*

- Рекомендуется оценивать местный статус конечности, включая ее осмотр и пальпацию [52].

УДД 5; УУР А

Комментарий: *Оценка местного статуса должна включать в себя осмотр и пальпацию конечности. При осмотре оценивают цвет кожных покровов, наличие признаков пареза/паралича, наличие трофических изменений. При пальпации определяют температуру конечности, пульсацию артерий, оценивают признаки субфасциального отека, болезненности мышц, наличия контрактуры в суставах конечности.*

- У пациентов с признаками острой ишемии экстренную оценку клинической картины рекомендовано проводить специалистам по сосудистым заболеваниям, в ответственность которого входит составление плана дальнейшего обследования [26,50].

УДД 3; УУР С

Выявление пульсации периферических артерий становится более эффективным с определением ЛПИ с использованием ручного Допплера [41]. ЛПИ при ОИК также является прогностическим признаком исхода и индекс $<0,7$ является критическим. Потеря чувствительной и двигательной функции является симптомом угрозы потери конечности и требует немедленного проведения реваскуляризации.

Все особенности клинических проявлений отражены в классификации ОИК И.И. Затевахина и соавт. (2002) (табл. №.6)

Таблица №6. Классификация ОИК (Затевахин И.И. с соавт. 2002).[23]

Острая ишемия	Степень ишемии	Классифицирующие клинические признаки	УЗДГ (уровень лодыжки)		
			Артерия	Вена	
Не угрожающая	1	Онемение, парестезии, боль	+	+	
Угрожающая	2	А	Парез	+	+
		Б	Паралич	-	+
		В	Субфасциальный отек	-	+

2.3 Лабораторная диагностика

- Рекомендуется формировать план лабораторной диагностики в соответствии с общими принципами клинической медицины и индивидуальными особенностями пациента с ОИК [58].

УДД. 5; УУР А

- У пациентов с подозрением на ОИК рекомендуется рассмотреть возможность определения активности креатинкиназы в крови, исследование уровня миоглобина в крови, определение активности лактатдегидрогеназы в крови, обнаружение миоглобина в моче для подтверждения диагноза. [58,59]

УДД 5; УУР С

Комментарий: В литературе отсутствуют сравнительные исследования, касающиеся алгоритма лабораторной диагностики ОИК. Характерными лабораторными признаками острой ишемии конечности 2-3 стадии являются повышение плазменного уровня креатинфосфокиназы (КФК), миоглобина (МБ), лактатдегидрогеназы (ЛДГ) [58,59]. По данным Currie с соавт., повышенная концентрация КФК была наиболее сильным предиктором ранней высокой ампутации конечности [58]. Также могут присутствовать лабораторные признаки миоглобинурии, острой почечной недостаточности [59]. В остальном план лабораторной диагностики при ОИК рекомендуется формировать в соответствии с общими принципами клинической медицины и индивидуальными особенностями пациента.

Пре- и периоперационные исследования биомаркеров при ОИК могут потенциально служить оценкой уровня ишемии и предсказывать, какие пациенты не перенесут попытки спасения конечности или у кого не будет достигнуто удовлетворительное функционирование конечности. Несколько клинических исследований подтвердили значимость маркеров ОИК и реперфузионного синдрома [59]. Хорошо известными

маркерами повреждения скелетной мускулатуры в результате ишемии и рабдомиолиза являются миоглобин и креатинкиназа (КК). Они могут помочь в определении уровня последующей необходимой реанимационной поддержки. Известно, что миоглобин оседает в почечных канальцах и вызывает нарушение функции почек у пациентов, но в качестве прогностического фактора при ОИК он не изучался. КК широко используется в качестве маркера реперфузионного синдрома и может помочь в процессе принятия решения при ОИК путем оценивания риска большой ампутации или сохранения конечности. Действительно, в группе из 97 пациентов с умеренными и тяжелыми симптомами ОИК риск ампутации у пациентов с нормальными значениями КК на момент обращения за медицинской помощью составлял 4,6% против 56,3% у пациентов с повышенным уровнем КК [58].

- Для пациентов с признаками острой ишемии конечности не рекомендуется использовать показатели миоглобина и креатинкиназы при госпитализации для принятия решения о возможности проведения реваскуляризации или первичной ампутации.

УДД 5; УУР С [58,59]

Комментарий: *В группе из 46 пациентов с ОИК, перенесших эмболэктомию, сердечный тропонин I составлял $> 0,2$ нг/мл у 24 из них, но не имел прогностической ценности в отношении больничной смертности [60]. Корреляция этого показателя с жизнеспособностью конечности не изучалась.*

Уровни С-реактивного белка (СРБ) и альфа-1 кислого гликопротеина изучались у 75 пациентов с острой артериальной окклюзией. Постоперационные осложнения были выявлены с чувствительностью и специфичностью, равными 84% и 95%, соответственно, используя уровень СРБ, равный 49 мг/л в качестве границы [61]. В ретроспективном анализе 254 пациентов, перенесших эмболэктомию в результате ОИК, соотношение нейтрофилов и лимфоцитов, составлявшее $> 5,2$, имело чувствительность, равную 83% и специфичность, равную 63%, в отношении определения необходимости ампутации в 30-дневный период [62].

В литературе нет данных, связывающих уровень лактата с тяжестью ОИК. Европейские рекомендации, посвященные мезентериальной ишемии (ESVS 2017) не рекомендуют использовать сывороточный лактат для диагностики острой мезентериальной ишемии, поскольку он является поздним признаком генерализированной гипоперфузии и часто находится в пределах границ нормы в раннюю острую фазу [63].

Обобщение скудных данных об использовании биомаркеров в качестве прогностических факторов у пациентов с ОИК демонстрирует отсутствие исследований,

поддерживающих рутинное использование биомаркеров для прогнозирования жизнеспособности конечности и выживаемости после ОИК.

2.4 Инструментальная диагностика

Время, затраченное на получение результатов любого метода визуализации, следует сопоставить с необходимостью проведения неотложной реваскуляризации. Если выбран неинвазивный метод визуализации, важно убедиться, что он не приведет к задержке последующего лечения.

Практически все данные о диагностической точности неинвазивных методов визуализации взяты из исследований, проведенных с участием пациентов с хронической ишемией конечности, с перемежающейся хромотой у большинства из них. Мало известно о точности визуализации артерий нижней конечности при неотложном (не связанного с травмами) состоянии. Несмотря на то, что достоверность различных методов визуализации в отношении ОИК неизвестна, показатели чувствительности и специфичности при определении артериальной окклюзии вряд ли будет значительно отличаться от таковых при хроническом ЗПА. Однако возможность визуализации дистального русла обычно затруднена у пациентов с ОИК в результате малого числа коллатералей.

- Для пациентов с признаками острой ишемии конечности рекомендована диагностическая визуализация для определения плана лечения при условии, что ее проведение не откладывает время начала лечения или необходимость ампутации не является очевидной.

УДД 5; УУР С [64]

2.4.1 Цифровая субтракционная ангиография

В контексте диагностической точности цифровая субтракционная ангиография (ЦСА) до сих пор считается золотым стандартом обследования при ОИК [64]. ЦСА может установить этиологию и предоставляет преимущество беспрепятственного лечения; в современной практике возможность ее проведения следует рассматривать в сочетании с эндоваскулярным хирургическим вмешательством. Типичным признаком эмболической окклюзии при этом является наличие подковообразной формы участка окклюзии или признака «мениска» в сочетании с нормальным видом других сосудов. Для тромботической окклюзии характерно выявление атеросклеротических поражений в других участках сосудистого русла, с развитой сетью коллатералей. Артериальный доступ при ЦСА следует выбирать таким образом, чтобы оценить как приток, так и отток. Для уменьшения спазма сосудов дистальнее места окклюзии можно применять сосудорасширяющие препараты [65]. У пациентов с тяжелой почечной недостаточностью возможно проведение ангиографии с контрастированием диоксида углерода.

2.4.2 Ультразвуковые обследования при острой ишемии конечности

Ультразвуковые исследования при ишемии нижних конечностей включают в себя использование:

1) **Ультразвуковой доплерографии (УЗДГ)** с оценкой формы доплерограммы, измерением сегментарного систолического давления с оценкой индексов регионарного систолического давления (ИРСД), в частности «лодыжечно-плечевого индекса (ЛПИ) и проведением функциональных проб;

2) **Дуплексного сканирования с цветным картированием кровотока (триплексное сканирование)** с оценкой строения артерий, характера поражения (структуры, протяженности), состояние артерий притока/оттока и особенностей коллатерального кровообращения.

Лодыжечно-плечевой индекс (ЛПИ) — это отношение артериального систолического давления на задней/передней большеберцовой артерии, измеренному в области лодыжки, к системному систолическому артериальному давлению в плечевой артерии. По данным F. Fowkes с соавт. (2013) чувствительность ЛПИ 80%, специфичность 95% [66].

Однако, ЛПИ имеет многофакторную зависимость от ряда индивидуальных особенностей, поэтому этот показатель не всегда является исчерпывающим при оценке поражений сосудов. Поэтому оценка поражения должна производиться только при комплексном анализе показателей - формы доплерограммы и ИРСД, с обязательным учетом особенностей центральной гемодинамики [67–69].

Основным количественным показателем степени состоятельности кровоснабжения по разным сегментам конечности, является индекс регионарного систолического давления (ИРСД). Для измерения регионарного систолического давления на 4 уровнях нижней конечности накладываются манжеты, схема расположения которых приведена на рис. 1. Первая манжета (для взрослых- 12 см) накладывается на максимально возможную верхнюю треть бедра. Вторая манжета (для взрослых -12 см) - на нижнюю треть бедра, не захватывая коленного сустава. Третья манжета (10 см) накладывается на границу проксимальной и средней трети голени, т.к. высокое положение (ближе к головке малоберцовой кости) дает ложную величину регионарного давления и соответственно ложноположительный индекс. Четвертая манжета (10 см) накладывается на нижнюю часть голени выше голеностопного сустава.

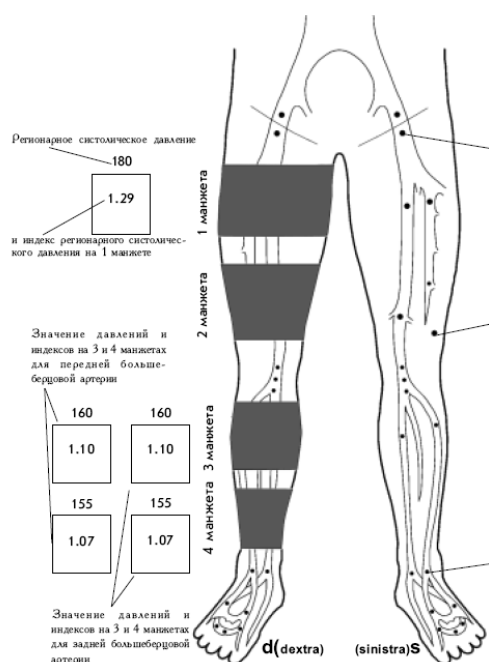


Рис. 1. Схема расположения манжет и точки локации артерий при УЗДГ.[69]

ИРСД рассчитывают, как отношение регионарного систолического артериального давления на сегменте конечности к системному систолическому артериальному давлению - наибольшему из двух давлений на плечевых артериях. В норме градиент АД между верхними конечностями составляет не более 5 мм рт.ст., при измерении обычным манометром, и не более 10 мм рт.ст. при измерении механическим тонометром.

При окклюзии подвздошных артерий во время их локации систолический шум не прослушивается. Величина ИРСД при этом зависит от протяженности окклюзии. При локальной окклюзии возможны более высокие индексы давления. Двусторонняя низкая (около 0,6) величина ИРСД косвенно предполагает окклюзию брюшной аорты.

Наибольшую сложность представляет диагностика при УЗДГ сопутствующих окклюзии подвздошно-бедренных сегментов поражение ПБА и ГБА. В случае окклюзии подвздошных артерий при интактных дистальных отделах на 2 манжете регистрируется прирост АД от 0 до 10 мм рт.ст. и увеличение пульсаторного индекса (PI) подколенной артерии (ПКА).

При окклюзии подвздошных артерий и поражении ГБА происходит уменьшение АД на 2 манжете в пределах 5-10 мм рт.ст. и увеличение PI на подколенной артерии. Если окклюзия подвздошных артерий сопровождается окклюзией ПБА, то на 2 манжете регистрируется уменьшение АД более 5 мм рт.ст. и уменьшение PI на ПКА. В случае окклюзии подколенной артерии перепад АД между 2 и 3 манжетами может составить и более 20 мм рт.ст.

Для оценки дистальных отделов ПБА и подколенной артерии сравниваются давления по 2 и 3 манжетам. По 3 манжете берется большее из двух давлений (ИРСД по задней или переднебольшеберцовой артерии).

Если разница АД на 3 манжете по задней или переднебольшеберцовой артериям больше 5 мм рт.ст., то имеется поражение артерии с наименьшим АД в проксимальной трети голени.

Для определения систолического пальцевого давления (СПД) на проксимальные фаланги накладывается пальчиковая манжета. При этом нужно отметить корреляционную зависимость этого показателя от диаметра манжеты – слишком узкие манжеты приводят к завышению СПД [70,71]. По данным Carter S.A. с соавт (1971) СПД в норме в среднем на 13% ниже систолического АД на плече, а средний градиент «Лодыжечного» и «Пальцевого» систолического давления в покое в норме составляет 38 ± 15 мм рт.ст. (от 34 до 46 мм рт.ст.) [72]. По данным Conrad M.C. с соавт. (1964) у большинства здоровых людей эти показатели не отличаются и градиента между плечевым и пальцевым давлениями нет [73]. По данным Шумилиной М.В. с соавт в норме, в клиностазе АД на пальцах в горизонтальном положении пациента ниже лодыжечного давления на 5-10 мм рт.ст. [67–69].

Локация пальцевых артерий производится 8 МГц (10 МГц) датчиком по самой дистальной поверхности. При поражении сосудистого русла, с развитием трофических нарушений, при гиперкератозе, локация концевых артерий затрудняется. В таких случаях локация пальцевых артерий производится у основания пальцев по боковым поверхностям.

Для реконструктивных операций, чрезвычайно важно знать проходимость дугообразной артерии и дорсальных плюсневых артерий (из системы передней большеберцовой), и подошвенной дуги (из системы задней большеберцовой), взаимосвязь между ними, антеградное или ретроградное заполнение каждого артериального русла. Для этого при локации интересующей артерии (с учетом анатомического расположения) производится последовательная компрессия пальцами исследователя проксимальных (при необходимости и дистальных) отделов артерий притока.

Для определения вазоспастического влияния на артерии стоп применяется проба с нитроглицерином. Через 30 сек - 1 мин. после приема 1/2 - 1 таблетки нитроглицерина сублингвально, производится повторная локация артерий и измерение пальцевого или лодыжечного давления. При увеличении линейной скорости кровотока, улучшении характера доплерограммы, увеличении давления проба расценивается как положительная. Если пациент постоянно принимает нитроглицерин, то проба производится при дозе не ниже обычно принимаемой дозы.

Дуплексное сканирование с цветным картированием кровотока (триплексное сканирование - ТС)

При определении тактики хирургического лечения очень важна структура тромбоза, которая коррелирует с его давностью. Структура поражения оценивается в В- режиме. Свежие тромбозы артерии визуализируются, как гипоэхогенные массы (рис.2), которые могут формироваться на эхопозитивных пристеночных атеросклеротических бляшках.

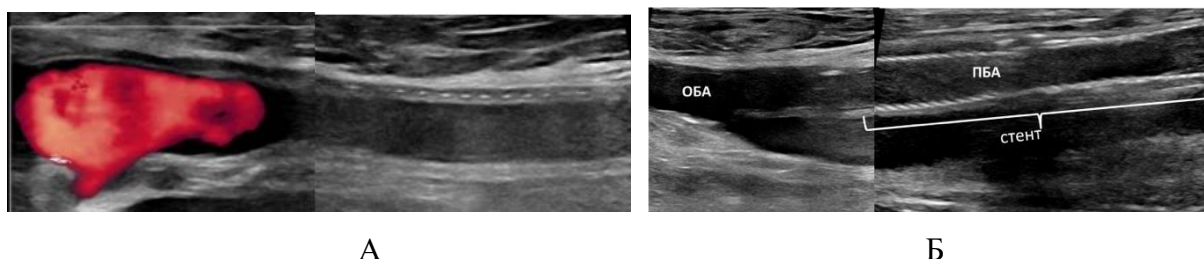


Рис. 2. Относительно свежие тромбозы. А - тромбоз бедренно - подколенного шунта (гомогенная, гипоэхогенная структура тромба). Б – гипоэхогенный, гомогенный тромбоз стента ПБА.

В одном из исследований было продемонстрировано, что у пациентов с ОАН расширение артерии на 0,5 мм на участке выше уровня окклюзии по сравнению с контралатеральной конечностью предполагает наличие эмболической окклюзии, в то время как уменьшение диаметра просвета на 0,5 мм соответствует тромботической окклюзии [44].

При решении вопроса о реконструкции крайне важно оценить протяженность окклюзии, наличие и диаметр проксимальных / дистальных коллатералей. При визуализации коллатералей при поражении артерий голени триплексное сканирование уступает лучевым методам диагностики.

Чувствительность ультразвукового дуплексного ангиосканирования (УЗДАС) при ОАН равна 88% (95% доверительный интервал [ДИ] 80% – 98%), а специфичность равна 96% (95% ДИ 89% – 99%) в отношении выявления стеноза > 50% или окклюзии у пациентов с хронической формой ЗПА [74]. УЗДАС может дать необходимую информацию в 90% случаев, когда рассматривается возможность реваскуляризации пациентов с ОАН и является оптимальным методом визуализации, позволяющим определить полную или неполную обструкцию в общей бедренной, поверхностной бедренной и подколенных артериях, а также сосудистых шунтах [75]. Диагностическая точность при определении стеноза или окклюзии большеберцовых артерий ниже, но ОАН редко вызывается настолько дистально расположенными поражениями.

В ретроспективном анализе 181 пациента с ОИК у 90 пациентов, получавших лечение, основанное на данных дуплекс-УЗИ в качестве единственного метода визуализации, были получены схожие результаты с теми пациентами, которым до операции проводилась ААГ и компьютерная томография-ангиография (КТА) [76].

Таким образом, УЗДАС не следует использовать в качестве единственного метода визуализации для исключения артериальной окклюзии. УЗИ представляет собой суммацию информации, полученной при УЗДГ и ТС, содержит цифровую (ЛПИ, ИРСД, диаметр ГБА), графическую (зарисовки патологии на схеме) и описательную часть, содержащую указание локализации поражения, его длину, структуру, наличие и состояние коллатералей, наличие и состояние артерий оттока.

2.4.3 Компьютерная томография-ангиография

Проведение КТА требует введения не ионных контрастных веществ для получения необходимого уровня контрастирования артерий нижних конечностей без усиления отображения вен или мягких тканей. Несмотря на наличие связи между применением V08A: рентгеноконтрастных средств, содержащих йод и острой почечной недостаточностью, эта проблема становится относительной при возможном жизнеугрожающем состоянии. Более того, последние рекомендации Европейского общества радиологии мочеполового тракта, снизили порог безопасного введения контрастного вещества до расчетной скорости клубочковой фильтрации, равной 30 мл/мин/1,73 м² [77]. В большой группе, состоявшей из 1 017 пациентов, получавших лечение для ОИК, наблюдалась связь между вызванной контрастным веществом острой почечной недостаточностью и увеличением смертности от любых причин, но существовало множество потенциально искажающих результаты факторов, связанных с сопутствующими заболеваниями [78].

Анатомический охват обычно простирается от черепа до места отхождения почечных артерий и до стоп, средняя протяженность сканирования составляет 120 см. Если дистальные сосуды не отображаются достаточно четко (напр., в случае бедренно-подколенной аневризмы или медленного тока крови на фоне сердечной недостаточности), может потребоваться повторное исследование [79]. Современные КТ-технологии позволяют получить изображение всего тела за одно исследование при его короткой длительности, высоком разрешении и возможности проводить последующую реконструкцию с использованием осевых изображений, что дает схожую с ЦСА точность изображения. Преимущество КТА в том, что она позволяет проводить оценку грудного и брюшного отдела аорты для поиска потенциального источника эмболии, а также исследовать мезентериальные сосуды в поисках других эмболов. Можно увидеть внесосудистые находки, относящиеся к этиологии ОИК (напр., при некоторых видах ущемления подколенной артерии) или имеющие клиническую важность. В одном исследовании в почти 74% случаев были получены значимые данные, требующие дальнейшего проведения исследования или лечения [54]. У четырех (2,8%) пациентов в

последующих группах были обнаружены ранее не выявленные злокачественные новообразования [54]. КТА считается результативнее ЦСА, потому что она может комбинировать оценку возможной первичной причины ОИК с оценкой выносящего русла в высоком разрешении и предоставлять план мероприятий для составления плана лечения. У пациентов с хроническим ЗПА чувствительность КТА составляет 96% (95% ДИ 93% – 98%), а специфичность 95% (95% ДИ 92% – 97%) в отношении выявления стеноза > 50% или окклюзии от аорты до подколенных артерий [80].

В систематическом обзоре, включающем 891 травматологических пациентов как чувствительность, так и специфичность КТА составляли 100% в отношении выявления травмы артерий за одну процедуру [81]. В единственном исследовании в условиях ОИК чувствительность КТА составляла 42/43 (98%) в отношении выявления окклюзии артерии по сравнению с ЦСА или хирургическим вмешательством [82].

- Для пациентов с признаками острой ишемии конечности компьютерная томография-ангиография рекомендована в качестве первого выбора для анатомической визуализации [80–82].

УДЦ 1; УУР В

2.4.4 Магнитно-резонансная ангиография (МРА) с контрастированием

При магнитно-резонансной ангиографии с контрастированием (МРТ с контрастированием), как и при традиционной ангиографии, инъекция контрастного вещества способствует получению изображений, которые могут визуализировать как артерии, так и вены. Артерии визуализируются, если получение изображений проводится во время артериальной фазы болюса. Усиление контрастирования сосудов является непостоянным и динамичным процессом; таким образом, критически важным аспектом проведения как МР-ангиографии с контрастированием, как и КТА, является правильный выбор времени для получения изображения. МР-ангиография с контрастированием характеризуется длительным временем исследования, ограниченной доступностью и, таким образом, редко применяется при ОИК. Качество изображения может быть снижено артефактами, связанными с венозным возвратом (это можно преодолеть путем проведения визуализации в четырех измерениях, когда приток и отток контрастного вещества используются для различения артерий и вен), а также любыми металлическими имплантатами (хирургическими клипсами и стентами). У пациентов с хроническим ЗПА диагностическая точность МР-ангиографии с контрастированием схожа с таковой у КТА, с чувствительностью и специфичностью в выявлении стеноза > 50%, равной 93% (95% ДИ 91% – 95%) и 94% (95% ДИ 93% – 96%), соответственно [80]. На настоящий момент нет

исследований, которые бы оценили эффективность МР-ангиографии с контрастированием при ОИК.

- Рекомендуется для пациентов с признаками острой ишемии конечности дуплексное ультразвуковое исследование или магнитно-резонансная ангиография с контрастированием верхних и нижних конечностей могут рассматриваться в качестве альтернативных методов визуализации до начала лечения в зависимости от доступности и клинической оценки [75,76].

УДД 4; УУР В

2.4.5 Резюме по методам визуализации

Основываясь на современных данных ЦСА, КТА, дуплекс-УЗИ МР-ангиография могут рассматриваться в качестве диагностического инструмента у пациентов с ОИК и применяться с учетом опыта их применения в конкретных учреждениях, доступности в рабочее время и предпочтений (таблица №7). КТА используется чаще из-за доступности и ее следует проводить для составления плана лечения, если только ишемия не слишком выражена и позволяет затратить время на дополнительное проведение визуализации. Роль МР-ангиографии с контрастированием кажется ограниченной, преимущественно из-за малой доступности в нерабочее время и поскольку оценка ее эффективности для пациентов с ОИК не проводилась.

Таблица 7. Краткая информация о методах визуализации при острой ишемии конечности [6].

Метод визуализации	Доступность	Точность	Инвазивность	Терапевтический потенциал	Оценка состояния всей сосудистой сети
Дуплекс-УЗИ	±	++	-	-	+
КТА	++	+++	-	-	+++
МРА с контрастированием	+	++	-	-	++

Метод визуализации	Доступность	Точность	Инвазивность	Терапевтический потенциал	Оценка состояния всей сосудистой сети
ЦСА	++	+++	+	+	+

* Доступность в значительной степени зависит от местных условий.

- Рекомендуется рассмотреть возможность использования одного или нескольких методов сосудистой визуализации - ультразвукового дуплексного сканирования (УЗДС), компьютерно-томографической ангиографии (КТАГ), прямой контрастной ангиографии (АГ), магниторезонансной ангиографии (МРАГ) – с целью подтверждения диагноза ОИК и определения тактики лечения [52,64].

УДД 3; УУР В

Комментарий: В литературе отсутствуют качественные сравнительные исследования, касающиеся алгоритма инструментальной диагностики ОИК. Существующие методы визуализации при заболеваниях артерий нижних конечностей - ультразвуковое дуплексное сканирование (ДС), компьютерно-томографическая ангиография (КТАГ), прямая контрастная ангиография (АГ) и магнитно-резонансная ангиография (МРАГ) - обладают достаточно высокой чувствительностью и специфичностью и применяются у пациентов с ОИК [5,12,16–18,76,83–90]. Воздержаться от визуализации сосудов допустимо в ситуациях, когда у пациента имеются однозначные показания к проведению первичной высокой ампутации конечности [52,64].

3. Лечение, включая медикаментозную и немедикаментозную терапии, диетотерапию, обезболивание, медицинские показания и противопоказания к применению методов лечения

3.1 Первая помощь

Первая медицинская помощь при ОИК включает надлежащее обезболивание и внутривенное введение нефракционированного гепарина натрия (НФГ): сначала 5 000 МЕ или 70 – 100 МЕ/кг с последующей инфузией, доза подбирается в зависимости от реакции

пациента и контролируется путем исследования активированного времени свертывания или активированного частичного тромбопластинового времени (АЧТВ) с достижением целевого диапазона в 1,5-2,0 раза, превышающего верхнюю границу нормы. Терапия антитромботическими средствами снижает риск повторной эмболии, распространение тромбоза в дистальном и проксимальном направлении, также оказывает противовоспалительный эффект [91,92]. Несмотря на то что эта тактика широко используется, современных рандомизированных исследований, подтверждающих эффективность НФГ при ОИК, не проводилось, также не было ни одного рандомизированного исследования, сравнивающего нефракционированный НФГ с другими антикоагулянтами [93]. В РКИ, проводимом в 1980-е годы, пациентам, перенесшим открытое хирургическое вмешательство по поводу эмболии, вводили либо 5 000 МЕ НФГ до оперативного вмешательства с последующей полной внутривенной гепаринизацией и введением антагонистов витамина К, до достижения эффективной гипокоагуляции, либо совсем не проводили антикоагулянтного лечения [94]. Это исследование не продемонстрировало какого-либо очевидного преимущества АК, но отмечалось ожидаемое повышение частоты геморрагических осложнений. Однако структура исследования не позволила сделать какое-либо заключение в отношении пользы и безопасности введения только одной дозы НФГ до оперативного вмешательства. Другое исследование из США представило результаты лечения 87 пациентов, которым требовался перевод в сосудистый центр (36% с тяжелой ишемией). Исследование показало, что несмотря на то, что 76 пациентам вводился НФГ до перевода, только у 44 пациентов (58%) был достигнут терапевтический уровень антикоагуляции, а у тех пациентов, у которых он не был достигнут, частота повторных вмешательств была выше (47%) [95].

У пациентов с возможной или подтвержденной тромбоцитопенией, в том числе вызванной введением гепарина натрия, необходимо подобрать замещающую терапию [96]. Другие мероприятия, которые могут быть эффективны у пациентов с ОИК, включают инфузионную терапию и дополнительную оксигенотерапию [97].

- Для пациентов с ОИК, ожидающих реваскуляризации, рекомендовано применение гепарина натрия в соответствующих дозировках состоянию [98].

УДЗ УУР С.

Комментарии: *Лечение больных с ОИК должно начинаться с немедленного введения гепарина в приемном отделении, тотчас после установления диагноза ОИК. Пациентам с тромбоцитопенией целесообразно проведение консультации гематолога.*

В литературе существует и понятие паллиативной помощи при ОИК. В исследовании Campbell с соавт. паллиативное лечение провели 30 пациентам с тяжелой ишемией

конечности, у 12 из них (40%) была диагностирована ОИК. Медианная продолжительность жизни после принятия решения о паллиативной стратегии помощи составила 3,5 суток (от <24 ч до 42 суток). Самыми частыми причинами отказа от активной хирургической тактики были заболевания сердца (n=20; 66,7%) и ОНМК (n=14; 46,7%) [98].

- Для пациентов с ОИК, ожидающих реваскуляризацию, рекомендовано проведение дополнительной оксигенотерапии [92].

УДД 5 УУР С.

- Для пациентов с ОИК, ожидающих реваскуляризацию, рекомендовано применение надлежащего обезболивания и инфузионной терапии [93].

УДД 5 УУР С.

3.2 Фармакотерапия

3.2.1 Общие положения

Медикаментозное лечение, применяемое у пациентов с острой ишемией в качестве самостоятельного метода лечения, малоэффективно. В настоящее время нет таких препаратов, эффективность которых в лечении острой ишемии доказана. Несмотря на это фармакотерапия является важной составляющей лечения острой ишемии — в качестве предоперационной подготовки и для послеоперационного ведения.

Консервативная терапия у пациентов с ОАН может применяться в качестве самостоятельного способа лечения, либо в сочетании с оперативным вмешательством, для предоперационной подготовки и послеоперационного ведения.

Как самостоятельный метод лечения лекарственная терапия проводится при наличии абсолютных или относительных противопоказаний к операции при низкой степени ишемии.

Консервативное лечение ОАН должно решать следующие задачи:

- профилактика нарастания и распространения тромба;
- лизис тромба;
- улучшение кровообращения в ишемизированных тканях;
- улучшение функции жизненно важных органов (сердце, почки, легкие, печень).

Основным принципом антитромботической терапии является необходимость устранения тромботического состояния системы гемостаза, путем одновременной коррекции патологических изменений во всех трех звеньях этой системы (гемокоагуляция, фибринолиз и агрегация тромбоцитов).

3.2.2 Препараты для медикаментозной терапии

Применение гепарина натрия и его производных, а также антикоагулянтная терапия (в частности варфарином) описана в разделе рекомендаций «3.1 Первая помощь».

Для уменьшения риска сердечно-сосудистых осложнений и предотвращения прогрессирования атеросклероза у пациентов с острой ишемией конечностей, развившейся в результате артериального тромбоза, следует применять антитромботические средства и ингибиторы ГМГ-КоА-редуктазы [99].

Метаанализ, проведенный рабочей группой исследователей антитромботические средства продемонстрировал, что среди пациентов с симптоматическим ЗПА, получавших антитромбоцитарную терапию, наблюдалось 22%-е снижение шансов развития сердечно-сосудистых катастроф, включая инфаркт миокарда, инсульт или смерть от сосудистых причин [100].

- Антиагрегантная терапия рекомендуется для снижения риска инфаркта миокарда (ИМ), инсульта или смерти [99,100].

УДД 3; УУР В.

Этот метаанализ [100] включал 9214 больных с симптомным ЗПА и в целом продемонстрировал снижение риска серьёзных системных событий, таких как СС смерть, ИМ и ИИ на 23%. И хотя эти данные широко используются в качестве доказательства эффективности ацетилсалициловой кислоты (АСК) в профилактике упомянутых событий, следует отметить, что исследование включало анализ нескольких режимов антиагрегантной терапии, включая разные дозы антитромботических средств, тиенопиридинов (ВО1АС: антиагреганты, кроме гепарина), дипиридамола, комбинированную терапию. Фактически из 9214 пациентов, включенных в анализ, 2304 были взяты из исследования по эффективности синтетических ингибиторов тромбоспандина по сравнению с плацебо у больных с ЗПА [101].

И, тем не менее, заключением мета-анализа явился вывод, что низкие дозы антитромботических средств являются эффективным методом профилактики системных ишемических событий при ЗПА. К такому же заключению пришли исследователи по рандомизированному исследованию CLIPS, которое включало 366 пациентов с ЗПА и в нем изучались результаты применения антитромботических средств по сравнению с плацебо [102]. Через 2 года антитромботических средства показали значимое преимущество в снижении риска СС смерти, ИМ и ИИ – на 64% ($p=0,022$) и критической ишемии нижних конечностей – на 58% ($p=0,014$).

При ЗПА частота острой и критической ишемии нижних конечностей, ампутаций, повторных реваскуляризации не уступает, а по данным ряда исследований, превосходит

частоту общих негативных СС событий, таких как острый инфаркт миокарда (ИМ), острый ишемический инсульт (ИИ) и/или СС смерть [102].

Преимущества применения антитромботических средств у пациентов с ЗПА продемонстрировал мета-анализ Cochrane (2015), посвященный отдаленной проходимости шунтов при применении антитромботических средств (с или без дипиридамола) в сравнении с плацебо. Анализ результатов 6 рандомизированных исследований в этой работе показал, что в отдаленные сроки после инфраингвинальных реконструкций прием антитромботических средств позволяет на 58% снизить риск тромбозов шунтов (ОР 0,42; 95% ДИ: 0,22-0,83) [103].

В связи с этим, в современных гайдлайнах и клинических рекомендациях именно монотерапия антитромботическими средствами, а среди них с высоким классом и уровнем доказательности приписывается основная роль и в аспекте профилактики системных тромботических осложнений [91,104–107].

- В качестве безопасной и эффективной антиагрегантной терапии взрослым, с целью снижения риска ИМ, инсульта или смерти, рекомендуется рассмотреть прием антитромботических средств [104].

УДД 1; УУР А

Комментарии: *Сравнивалась эффективность различных дозировок ацетилсалициловой кислоты. Пропорциональное снижение риска развития сосудистых событий составило 32% при приеме 75-150 мг в день, 26% - 160-325 мг в день и 19% - 500- 1500 мг в день, результаты являются относительно сравнимыми; лишь 13% снижения риска наблюдалось при приеме менее 75 мг ацетилсалициловой кислоты в день. Высокие дозы ацетилсалициловой кислоты приводят к побочным эффектам со стороны желудочно-кишечного тракта и повышают риск кровотечения.*

Сохраняющаяся высокая частота атеротромботических событий у больных с ЗПА, стимулировала продолжать поиск путей улучшения результатов лечения. Одной из изученных опций была замена или усиление монотерапии АСК более совершенными антитромботическими средствами или их сочетанием. В частности, в исследовании CAPRIE [108], в котором были рандомизированы 19185 пациентов, среди которых 6452 соответствовали критериям симптомного ЗПА были предприняты попытки доказательства большей эффективности клопидогреля по сравнению с АСК. И в общей популяции клопидогрель показал преимущества перед АСК по снижению частоты первичного комбинированного события СС смерть, ИМ, ИИ на 8,7% ($P = 0,043$). В то же время клопидогрель не продемонстрировал преимущества перед АСК при анализе изолированных показателей, таких как смерть от всех причин ($P = 0,71$), СС смерть ($P = 0,29$), частота

ампутаций (абсолютное число ампутаций в группе клопидогреля – 52, в группе АСК – 47), остались не известны другие исходы со стороны нижних конечностей. Несмотря на это, исследование CAPRIE позволило говорить о том, что клопидогрел у некоторой категории пациентов может быть выбран в качестве монотерапии взамен АСК. И согласно современным гайдлайнам, это прежде всего пациенты, у которых имеется непереносимость к АСК

- С целью снижения риска системных ишемических осложнений (острый инфаркт, острый инсульт, сердечно-сосудистая смерть), а также предотвращения тромбоза артериальных трансплантатов и рестенозов реконструированных артерий всем пациентам с заболеваниями периферических артерий рекомендуются рассмотреть возможность использования ингибиторов ГМГ-КоА-редуктазы [109,111,112]

УДД 2; УУР А

Комментарии: *В литературе не приводится данных, демонстрирующих эффективность гепарин натрия, НМГ (группа гепарина) или АК терапии в предотвращении рецидива артериальных тромботических событий. В сравнительном исследовании по эффективности антикоагулянтной терапии у пациентов после бедренно-подколенного шунтирования был сделан вывод, что АК была связана со значительным улучшением вторичной проходимости у пациентов с шунтами из синтетических материалов (ОР 0,77) [113]; таким образом, методом выбора консервативной терапии после тромбэктомии (или тромболизиса) из окклюзированного эксплантата может быть длительная антикоагулянтная терапия.*

- У пациентов после реваскуляризации в связи с острым тромбозом аортобедренных, бедренно-подколенных синтетических шунтов рекомендована длительная антикоагулянтная терапия [92].

УДД 3; УУР С

Комментарии: *Поскольку самой распространенной причиной артериальной эмболии является ФП и внутрисердечный тромбоз, одной из основных целей послеоперационного ведения является предотвращение рецидива эмболии. Важной задачей при этом является определение источника эмболии. Обследование включает проведение процедур для выявления острого инфаркта миокарда, в том числе регистрация электрокардиограммы (ЭКГ), 24-часовое мониторирование электрокардиографических данных, а также эхокардиографии и если источник возникновения эмбола не определен - КТА всей протяженности аорты [92].*

Важность АК в лечении пациентов с ФП подтверждена многими исследованиями [114,115]. В крупном сравнительном исследовании по результатам послеоперационной АК терапии с использованием варфарина, проведенной по поводу острой артериальной окклюзии, была показана его эффективность в уменьшение риска ранней потери конечности после эмболэктомии [116]. Результаты аудита после лечения ОИК, проведенного обществом сосудистых хирургов Великобритании и Ирландии показало, что рецидив острой ишемии конечности встречался реже у пациентов, которым в самом начале лечения был назначен варфарин (7% против 17%) и которые все еще принимают варфарин после одного года (3% против 19%) [117].

Варфарин десятилетиями был самым часто применяемым препаратом для этой цели. Метаанализ 2013 года показал, что прямые ингибиторы фактора Ха (ПОАК) у пациентов с ФП не менее эффективны в отношении предотвращения системных эмболических событий, включая ишемический инсульт, но связаны с меньшим риском внутричерепного кровоизлияния [118]. Однако проведенный позднее, в 2016 году, метаанализ продемонстрировал, что у пациентов с ФП ПОАК могут значительно снизить риск ОИК по сравнению с варфарином [114 - 119].

Обзор 50 пациентов, обратившихся за медицинской помощью по причине ОИК показал, наличие ФП и внутрисердечного тромба в значительной мере увеличивает риски рецидива ишемии [120]. При этом не было доказано эффективности длительной антикоагулянтной терапии для предотвращения этих осложнений.

Как было показано в разделе «3.1. Первая помощь» ранняя гепаринизация после хирургического лечения ОИК показала свою эффективность, данных по эффективности гепарина натрия в краткосрочные и долгосрочные сроки у пациентов с острой тромбоемболической артериальной окклюзией в литературе нет [94,121].

- После проведения реваскуляризации из-за острой ишемии конечности, вызванной эмболией, в результате фибрилляции предсердий или внутрисердечного тромба, рекомендовано рассмотреть возможность предпочтения прямым ингибиторам фактора Ха перед антагонистами витамина К [122].

УДД 1; УУР В

Комментарии: *В завершеном в 2017 году многоцентровом рандомизированном исследовании COMPASS [122], которое включало 27395 пациентов был использован новый подход, который был основан не на применении двух антиагрегантов, а на сочетании низких доз антиагреганта и антикоагулянта. В качестве антикоагулянта был использован ривароксабан (в дозе 2,5 мг 2 раза в сутки), являющийся селективным*

ингибитором Ха фактора. В качестве антиагреганта выступила АСК в дозе 100 мг 1 раз в сутки.

Кроме изучения эффективности данной терапии на частоту системных ишемических событий в исследовании COMPASS изучалась частота значимых осложнений со стороны конечностей в подгруппе из 7470 пациентов с ЗПА [123]. Исследование показало, что данный показатель был на 46% ниже в группе комбинации ривароксабана в низкой дозе АСК по сравнению с группой монотерапии АСК (ОР 0,54, 95% ДИ: 0,35–0,84, $p = 0,0054$). Частота больших ампутаций в группе комбинированной терапии была на 70% ниже чем в группе монотерапии АСК (ОР 0,30, 95% ДИ: 0,11–0,80), а частота значимых осложнений со стороны конечностей в совокупности с любыми большими ампутациями по сосудистым причинам на 46% (ОР 0,54, 95% ДИ: 0,35–0,82, $p = 0,0037$). Частота острой ишемии конечности была также достоверно ниже в группе комбинации ривароксабана в низкой дозе с АСК по сравнению с группой монотерапии АСК.

Несмотря на то, что результаты исследования COMPASS было положительными для всех пациентов с ОИК, частота развития значимых осложнений со стороны конечностей не являлось основной конечной точкой.

С целью изучить профиль эффективности и безопасности применения ривароксабана в дозе 2,5 мг 2 р/сут. в сочетании с АСК 100 мг/сут. у пациентов с ЗПА, перенесших хирургическую или эндоваскулярную реваскуляризацию, было проведено рандомизированное клиническое исследование VOYAGER PAD [124].

В исследование было включено 6564 пациента, в 35% после открытых операций, в остальных 65% случаев – после эндоваскулярного вмешательства или гибридного лечения. Кроме прочих позитивных результатов, в исследовании было отмечено снижение на 28% частоты госпитализаций, обусловленных тромбозом коронарных или периферических артерий, и снижение на 12% частоты повторных реваскуляризаций у пациентов, получавших комбинированную терапию препаратом ривароксабаном в сочетании с АСК по сравнению с монотерапией АСК. Снижение риска развития ОИК в группе комбинированной терапии составили 33% (ОР 0,67; 95% ДИ: 0,55–0,82) и частоты больших ампутаций по поводу сосудистых причин – 11% (ОР 0,89; 95% ДИ: 0,68–1,16).

Вышеупомянутые исследования COMPASS и VOYAGER преимущественно изучали результаты лечения пациентов с хроническим ЗПА, но схожие положительные исходы применения комбинированной терапии низкими дозами ривароксабана (2,5 мг 2 р/сут.) и АСК (100 мг 1 р/сут.) в высокой степени ожидаемы и у пациентов с ОИК, развившейся в результате тромбоза.

- С целью снижения риска системных ишемических осложнений (острый инфаркт, острый инсульт, сердечно-сосудистая смерть), а также предотвращения тромбоза артериальных трансплантатов и рестенозов реконструированных артерий взрослым пациентам с ОИК, развившейся в результате тромбоза рекомендуется комбинированная терапия #ривароксабаном 2,5 мг 2 р/сут. и #АСК 100 мг 1 р/сут [124].

УДД 2; УУР А

3.2.3 Адьювантное лечение простаноидами

Исследования, оценивающие роль другой адьювантной фармакологической терапии ОИК преимущественно фокусировались на аналогах простагландина. Одно исследование рандомизировало 300 пациентов на группы хирургического вмешательства с периоперационным введением илопроста (внутриартериальным болюсным введением во время операции плюс внутривенной инфузией в течение 4 – 7 дней после операции) или плацебо [125]. Исследование не продемонстрировало значительной разницы в комбинированном уровне смертности и частоте ампутаций (основной конечной точке), но илопрост, вводимый в качестве адьюванта до хирургического вмешательства, значительно снижал периоперационную смертность с 10,6% до 4,7%, как и общую частоту сердечно-сосудистых катастроф. Вторичный анализ продемонстрировал, что комбинированный уровень смертности и частота ампутаций были значительно ниже в подгруппе пожилых пациентов (в возрасте > 70 лет), получавших илопрост [126]. Более новое исследование рандомизировало 204 пациентов на группы периоперационного введения простагландина или плацебо [127]. Частота периоперационной смертности/значительных неблагоприятных последствий в конечности (ЗНПК) была значительно ниже у пациентов, получавших простогландин (13.2% – 5.1%).

- Для пациентов с ОИК, перенесших открытое хирургическое или гибридное вмешательство, рекомендуется рассмотреть применение аналогов простагландинов во время или после реваскуляризации [127].

УДД 2 УУР С.

- Не рекомендуется использовать терапию аналогами простагландинов как самостоятельный метод лечения ОИК [125].

УДД 5 УУР С

- Рекомендуется использовать терапию аналогами простагландинов у пациентов с ОИК с целью снижения риска ампутации конечности или улучшения функции артериальной реконструкции [128].

УДД 5 УУР С

3.3 Методы открытой реваскуляризации

3.3.1 Цели хирургического лечения, показания к хирургическому лечению ОИК

Пациентов с ОИК следует лечить в отделениях сосудистой хирургии, имеющих полный спектр оборудования для ведения пациентов с патологией сосудов. После формулировки диагноза ОИК пациент должен быть немедленно переведен в отделение сосудистой хирургии, при невозможности перевода пациента решение вопроса о тактике лечения принимается специалистами выездной ангиохирургической бригады [129].

Скорость начала необходимого лечения зависит от тяжести ишемии и оценивается по клинической классификации Затевахина И.И. с соавторами (Таблица 3 в разделе 1.5).

Алгоритм действия последовательно складывается из решения основных задач: 1) установить диагноз – ОИК; 2) определить характер окклюзии – эмболия, острый тромбоз, эмболия на фоне хронической артериальной непроходимости (ХАН); 3) оценить степень ишемического повреждения тканей конечности.

При 1-й степени ишемии и полной уверенности в диагнозе эмболии, стабильном состоянии пациента, необходимо выполнить экстренную реваскуляризацию. В случае острого тромбоза или неясном диагнозе при стабильном течении ишемии необходимости в экстренной операции нет. Есть возможность для обследования пациента, проведения пробного консервативного лечения и выбора окончательного метода лечения будь то простая эмболэктомия, сложная артериальная реконструкция, интратромбальный тромболизис или эндоваскулярное вмешательство.

При 2 А степени возможно проведение пробной антикоагулянтной или тромболитической терапии при неуверенности в диагнозе эмболии. Есть возможность обследования (УЗДГ, УЗДС, КТ-ангиография или ангиография). В результате этого может быть принято оптимальное решение для каждого конкретного пациента (эмболэктомия, чрескожный катетер-управляемый тромболизис, аспирационная или механическая тромбэктомия с тромболизисом или без, тромбэндартерэктомия, шунтирование и гибридная операция), с обязательной оценкой возможности пациента «перенести» операцию. При сомнении в характере ОИК (эмболия, острый тромбоз, эмболия на фоне облитерирующего атеросклероза) при стабильном течении ишемии имеется некоторый запас времени для уточнения диагностических и тактических позиций. Только в тех случаях, когда ишемия не нарастает, в течении 24 часов, необходимо принять решение о методах и способах реваскуляризации. Ишемия 2 Б – требует немедленной реваскуляризации. Только при этом конечность, а подчас и жизнь больного может быть спасена. Обследование и подготовка к операции не должна превышать 2–2,5 часа. При

уверенности в диагнозе – эмболия, потеря времени не допустима. Эмболэктомия при ишемии 2 Б следует рассматривать как реанимационное мероприятие. В случаях острого тромбоза или при сомнительных ситуациях (тромбоз, эмболия на фоне ХАН) экстренная операция так же не имеет альтернативы, поскольку следующим этапом (при промедлении) придется выбирать не способ реваскуляризации, а уровень ампутации конечности. Ишемия 2 В характеризуется развитием субфасциального отека мышц. Фасция в этом случае начинает играть роль «удавки». При ишемии 2 В степени восстановление проходимости артериального русла должно дополняться одномоментной фасциотомией.

Ишемия 3 степени – финальная стадия ишемических повреждений тканей конечности и прежде всего мышц. Ишемия при этом носит необратимый характер. Ишемия 3 А степени - показана экстренная реваскуляризация с последующей отсроченной ампутацией или некрэктомией. Ишемия 3 Б степени диктует выполнение экстренной первичной высокой ампутации конечности.

- Пациентов, у которых диагностирована ОИК, рекомендовано экстренно переводить из не профильного стационара в сосудистый центр, который предлагает полным спектром возможности выполнения открытых и эндоваскулярных вмешательств [130].

УДД 5 УУР С

Комментарий: Лучшим решением проблемы острой окклюзии, является быстрое её разрешение. Только полноценное устранение окклюзии обеспечивает не только сохранение конечности, но и восстановление её функции.

Пациенту с эмболией и исходно «хорошим» состоянием сосудов, методом выбора является эмболэктомия баллон-катетером через поверхностно расположенные и легко доступные под местной анестезией артерии. Такие вмешательства оправданы у очень тяжелых соматически больных.

Острая окклюзия (эмболия или тромбоз) возникающая на фоне ХАН в результате исходного поражения артериального русла может быть надежно и радикально устранена только реконструктивной операцией. Выбор характера хирургического вмешательства и объема решается на основании специальных методов исследования.

Тяжелое общесоматическое состояние, сомнения в возможности перенести пациентом полноценное оперативного пособия, обосновывает решение о паллиативном способе лечения, в расчете на сохранение конечности, с возможной в той или иной мере потерей функции.

Абсолютными противопоказаниями к оперативному лечению является агональное состояние пациента или крайне тяжелое общее состояние больного при 1 степени

ишемии.

Относительными противопоказаниями к оперативному лечению считаются тяжелые сопутствующие заболевания (острый инфаркт миокарда, инсульт, неоперабельные опухоли и т.д.) – при легкой ишемии (1 степени) и отсутствие её прогрессирования.

При тотальной ишемической контрактуре конечности (ишемия 3Б степени)

восстановительная операция противопоказана, в связи с развитием некорректируемого «синдрома включения». Экстренная первичная ампутация конечности может быть единственным мероприятием в спасении жизни пациента.

- У пациентов с выраженной ишемической контрактурой коленного или голеностопного сустава вследствие ОИК рекомендуется воздержаться от реваскуляризации и рассмотреть возможность выполнения ампутации конечности [134].

УДД 5; УУР А

Комментарий: *По данным шведского национального регистра, включившего в себя более 16000 артериальных реконструкций при ОИК, доля открытых вмешательств составила 59,9%, эндоваскулярных – 40,1% [50]. По данным американского регистра страховых компаний Medicare, доля открытых реваскуляризаций при ОИК в 2009 году составила 51,6% [130]. В ретроспективных когортных исследованиях эндоваскулярные вмешательства были статистически связаны с более низкой ранней летальностью и частотой высоких ампутаций, а также с более высокой первичной проходимостью по сравнению с открытыми реваскуляризациями [50,131–133]. В то же время, мета-анализ рандомизированных исследований не выявил статистически достоверных различий между этими методиками по ранней летальности и частоте высоких ампутаций [134]. В отношении гибридных методик реваскуляризации при ОИК качественных сравнительных исследований в литературе найти не удается.*

- У пациентов с ОИК рекомендуется определять показания к хирургическому вмешательству (реваскуляризации или высокой ампутации) на основании степени и этиологии ОИК, индивидуальной оценки операционного риска, перспектив сохранения функциональной и опороспособной конечности, среднеотдаленной выживаемости и технической возможности выполнения вмешательства с учетом принципов информированного согласия [131].

УДД 4; УУР А

- Рекомендуется рассмотреть возможность проведения лечения пациентов с ОИК в гибридной операционной или операционной с С-дугой и участием клинической

команды, которая может осуществлять полный объем открытых или эндоваскулярных вмешательств [129].

УДД 5 УУР С

Комментарий: Выбранная стратегия будет зависеть от множества факторов, включая опыт и оснащенность медицинского персонала, а также длительности и степени тяжести ОИК, локализации и причины окклюзии, сопутствующие заболевания и рисков, связанных с лечением.

Существует дилемма, вызванная задержкой начала лечения при переводе пациента в специализированный стационар или ограниченным опытом оперативных вмешательств при ОИК стационара, в который пациент был госпитализирован. Всем этим пациентам необходима консультация выездного сосудистого хирурга, который определит возможность перевода пациента в специализированный стационар или будет оперировать его на месте.

3.3.2 Тромбоэмболэктомия

Операционным полем для тромбэмболэктомии должна являться вся пораженная конечность, поскольку в ряде случаев может потребоваться обнажение дистальных артерий. Эмболэктомия может быть прямой и непрямой. Под прямой эмболэктомией подразумевается удаление эмбола через доступ непосредственно к зоне острой окклюзии. Под непрямой эмболэктомией подразумевается удаление эмболов и тромботических масс из артериальных сегментов расположенных проксимальнее и дистальнее артериотомического отверстия (сосудистым кольцом, либо баллон-катетером). Распространению метода непрямой тромбэктомии способствовало внедрение в практику 1962 году баллонных катетеров Фогарти [135], позволяющих эффективно удалять эмболы и продолженные тромбы через поверхностные, легко доступные артерии, это привело к стандартизации оперативных доступов для эмболэктомии как нижних, так и верхних конечностей. Технические усовершенствования катетеров для хирургической эмболэктомии в настоящее время представлено баллонами с металлическим направляющими для более точного попадания под рентгенологическим контролем в определенные сосуды и профилактики ятрогенных повреждений артерий, что в итоге значительно улучшило результаты эмболэктомии [136–138]. В настоящее время, баллонная тромбэмболэктомия остается стандартом лечения ОИК, вызванной эмболической окклюзией, особенно при окклюзии не измененной артерии. Однако в современной хирургической практике такое встречается все реже, поскольку у большинства пациентов с ФП также есть сопутствующее стенотическое поражение артерий. Эмболэктомия из бедренных и подвздошных артерий выполняется из типичного бедренного доступа в

верхней трети бедра с обнажением бифуркации бедренной артерии. При эмболии бифуркации аорты применяют двухсторонний бедренный доступ, позволяющий повторными ретроградными тракциями баллон-катетером фрагментировать и по частям удалять проксимально расположенный эмбол.

Несколько авторов описали современные результаты хирургической эмболэктомии, выполняемой в качестве первичного лечения ОИК. В одном исследовании, основанном на анализе лечения 170 пациентов с ОИК, у 82 пациентов (49%) наблюдалась ФП [138]. В большинстве случаев использовался бедренный доступ (при эмболах в аорте, подвздошной и бедренных артериях), однако 10 пациентам (6%) потребовалось выполнение шунтирования. Дополнительный интраоперационный тромболизис проводился 16% пациентам, а в 39% случаев потребовалась фасциотомия. Уровень 30-дневной смертности составил 18%, а еще у 15% пациентов была проведена высокая ампутация в течение 90 дней. Пятилетний период без ампутации и выживаемость оценивались в 80% и 41%, соответственно. Это исследование олицетворяет текущую высокую заболеваемость и смертность при эмбологенной ОИК.

Если окклюзия произошла на уровне подколенной артерии или ниже, полное удаление тромба может быть затруднено из бедренного доступа необходимо выполнить прямую ревизию подколенной артерии тиббиомедиальным доступом. Данный доступ позволяет через артериотомию в дистальной порции подколенной артерии провести баллон-катетер для эмболэктомии во все три берцовые артерии по отдельности. Доступом позади медиальной лодыжки обнажается задняя большеберцовая артерия. Ревизию передней большеберцовой артерии производят через тыльную артерию стопы. Несколько небольших ретроспективных исследований описали эмболэктомию через берцовые артерии и артерии стопы у пациентов с дистальной эмболической окклюзией [139,140].

Для эмболэктомии из любой артерии верхней конечности используется единый доступ – в локтевой ямке с обнажением бифуркации плечевой артерии. Это дает возможность под контролем зрения удалять тромботические массы как из проксимально расположенных подключичной и подмышечной артерий, так и обеих магистральных артерий предплечья. Прямой доступ используется чрезвычайно редко, например при резекции шейного ребра. В ряде случаев, при невозможности адекватной эмболэктомии или продолженном тромбозе, приходится использовать доступы к артериям на запястье. Доступ к плечевой артерии в средней трети плеча производят чрезвычайно редко, и как правило, при необходимости ревизии глубокой артерии плеча при окклюзии плечевой артерии в области бифуркации и ОИК.

Выполнение поперечной артериотомии предпочтительно для дистальной порции подколенной, плечевой и берцовых артерий, это предотвращает сужение в месте ушивания артериотомического отверстия. При выполнении продольной артериотомии показана пластика артериального дефекта аутовенозной заплатой.

- Для пациентов, которым требуется хирургическая тромбэмболектомия при ОИК, рекомендуется рассмотреть возможность проведения как регионарной, так и местной анестезии, но обязательно в присутствии анестезиолога [141].

УДД 5 УУР С

- Для пациентов, которым требуется хирургическая тромбэмболектомия при ОИК, рекомендуется рассмотреть возможность проведения эмболектомии катетерами с металлическими направляющими под рентгенологическим контролем [136,143].

УДД 5 УУР С

Комментарий: Эмболектомия, как правило, выполняется под местной анестезией, так же применяется спинальная или перидуральная анестезия. Анестезиолог всегда должен присутствовать в операционной для введения анальгетиков, снотворных и седативных средств для коррекции любых нарушений сердечного ритма или сердечных нарушений при реперфузии [143].

Комбинированный эндотрахеальный наркоз показан пациентам с сочетанными эмболическими окклюзиями артерий конечности и висцеральных сосудов, либо при необходимости одномоментного устранения причины эмболии (резекции добавочного шейного ребра, митральной комиссуротомии, резекции аневризмы). Кроме того, к эндотрахеальному наркозу прибегают при острых тромбозах, когда необходимость реконструкции требует эксплорации брюшной аорты и артерий таза.

Прямые доступы к аорте и подвздошным артериям применяют при невозможности ретроградного удаления фиксированного эмбола, при необходимости одномоментного устранения причины эмболии, например аневризмы аорты или подвздошной артерии, при сочетании эмболектомии с реконструкцией аорто-подвздошного сегмента.

3.3.3 Открытая реваскуляризация

Оперативные вмешательства при острых артериальных тромбозах принципиально отличаются от операций при эмболиях необходимостью одновременно с тромбэктомией выполнения тех или иных артериальных реконструкций. Требования к реконструктивным операциям у пациентов с ОИК основаны на принципе «достаточная эффективность при минимальном вмешательстве», так как имеется ограниченный лимит времени для обследования и предоперационной подготовки. Как правило, ситуация экстренная и верный выбор объема операции подчас спасает не только конечность, но и жизнь больного.

Спектр оперативных вмешательств включает различные виды эндартерэктомий (открытая, полуоткрытая, закрытая), шунтирование и протезирование. Сосудистая исследовательская группа Новой Англии проанализировала 5712 шунтирований бедренным доступом, выполненных между 2003 и 2011 годами, 323 (5,7%) из которых были выполнены по причине ОИК [144]. У большего количества пациентов с ОИК в анамнезе по сравнению с пациентами, перенесшими операции по поводу хронической ишемии конечности, были эндоваскулярные вмешательства (41,1% против 28,8%) и /или ипсилатеральное шунтирование (32,8% против 23,5%), чаще использовались синтетические протезы в качестве шунтов (40,6% против 32,6%). Также было больше послеоперационных осложнений в группе ОИК (частота сердечно-сосудистых катастроф составляла 19,8% против 11,6% в группе с хронической ишемией конечности). Общие результаты через 1 год после операции также были хуже после шунтирования в результате ОИК (частота больших ампутаций 22,4% против 9,7%; смертность 20,9% против 13,1%; выживаемость без ампутации 62,8% против 77,4%).

Для оценки качества и диаметра подкожных вен перед шунтирующим вмешательством авторы клинических исследований и согласительных международных документов рекомендуют выполнять ультразвуковое сканирование с маркировкой хода вены на поверхности кожи [145,146]. Данный подход часто применяется в клинической практике: по данным регистра VQI, маркировка вены перед шунтирующей реконструкцией артерий нижних конечностей выполнялась в 40-84% наблюдений.

Нет РКИ, сравнивающих аутовены и синтетического протеза во время экстренных вмешательств, но два ретроспективных исследования сообщили о большей проходимости при использовании аутовены [147,148]. Предпочтительное использование синтетического протеза возможно у пациента с тяжелой ишемией и высоким операционным риском.

- Пациентам, которым требуется проведение шунтирования на уровне ниже паховой складки из-за ОИК, рекомендуется использование аутовены [148].

УДД 5 УУР С

Комментарий: *При остром тромбозе аорты или подвздошных артерий выполняются различные виды шунтирующих операций. В зависимости от тяжести состояния больного, объема окклюзионно-стенотического поражения это могут быть операции в ортотопной позиции – аортобедренное или подвздошно-бедренное шунтирование, либо экстраанатомическое шунтирование (перекрестное подвздошно-бедренное, бедренно-бедренное шунтирование или подмышечно-бедренное шунтирование).*

При остром тромбозе бедренно-подколенного сегмента возможные операции – бедренно-подколенное шунтирование в проксимальную или дистальную порцию подколенной

артерии, бедренно-тибиальное шунтирование, различные виды профундопластики (пластика глубокой бедренной артерии). В качестве шунтирующего материала предпочтительно использовать аутовену, однако, при отсутствии аутоvene возможно использовать синтетический протез через аутовенозную манжету.

3.3.4 Дополнительная визуализация после хирургического вмешательства или эмболэктомии

Существует единое мнение о необходимости проведения контрольной ангиографии для объективной оценки эффективности тромбэмболэктомии, поскольку остаточные тромбы встречаются достаточно часто и дополнительная визуализация снижает необходимость проведения повторного вмешательства и потери конечности [137,149]. Если после эмболэктомии обнаруживаются остаточные тромбы, можно рассмотреть возможность проведения дополнительной эмболэктомии или шунтирования. Широко распространенной альтернативой является интраоперационное капельное введение антитромботических средств (напр. 4 - 10 мг #рекомбинантного тканевого активатора плазминогена [РТАП] - B01AD: Ферментные препараты) прямо в просвет артерии с целью растворения остаточных тромбов [150–152]. Оценка эффективности этого метода не проводилась с помощью контролируемых исследований, и преимущества в отношении спасения конечности до конца не ясны, а тяжелые гемorragические осложнения встречаются редко [153–155]. Существует множество методик введения и дозирования применяемых тромболитических препаратов, что затрудняет сделать однозначные выводы. Несмотря на то, что проведение дополнительной визуализации рекомендовано и не вызывает затруднений в условиях большинства современных операционных. Однако существуют ситуации, которые можно считать исключением из этого правила, например, наличие у пациента почечной недостаточности и определение отчетливой пульсации на артериях стопы или запястья.

- Пациентам, перенесшим открытое и эндоваскулярное хирургическое вмешательство по поводу ОИК, рекомендовано проведение контрольной интраоперационной ангиографии [149].

УДД 5 УУР С

Комментарий: *При невозможности технического выполнения интраоперационной ангиографии, показано выполнение ультразвукового дуплексного ангиосканирования, КТ-ангиографии в ближайшие часы после операции.*

3.3.5 Лечение острой окклюзии обходных шунтов

Идентификация и лечение истинной причины тромбоза имеет первостепенную важность.

Одна только тромбэмболия вряд ли восстановит циркуляцию в тромбированном венозном шунте [156,157]. Если не удастся определить анатомическую причину тромбоза трансплантата, прогноз в отношении длительной проходимости сосуда и жизнеспособности конечности неблагоприятный. Если проблема в тромбозе трансплантата (напр. стенозе анастомоза или поражении «путей оттока») выявлена и разрешена, отмечаются более благоприятные результаты лечения [158,159]. Причиной ОИК, вызванной ранним тромбозом трансплантата (в течение 30 дней после операции), часто является техническая проблема (низкое качество вены, поражение «путей притока или оттока», стеноз анастомоза, перекрут трансплантата, дефекты в области венозного клапана или повреждения, вызванные клипсой). ОИК, вызванная поздним тромбозом трансплантата (> 30 дней) обычно является результатом прогрессирования атеросклероза проксимальнее или дистальнее зоны реконструкции, атеросклероза внутри трансплантата, фиброзного стеноза или гиперплазии интимы в трансплантате или аневризматического расширения [156,157]. Отсутствуют сравнительные рандомизированные исследования, изучающие оптимальное лечение тромбоза шунта, вызывавшего ОИК.

У некоторых пациентов с острой окклюзией шунта не развивается критическая ишемия и в этой ситуации наиболее безопасной может быть выжидательная тактика. В принципе, необходимо предпринять хотя бы одну попытку восстановления кровотока по шунту, хотя все зависит от конкретной ситуации. У пациентов с выраженными симптомами лечение будет зависеть от конкретной клинической ситуации и материала, использованного для шунтирования. Если окклюзия произошла в венозном трансплантате, обычно требуется ревизия как проксимального, так и дистального анастомоза. В венозных шунтах могут развиваться стенозы, особенно на месте клапанов. В таких случаях катетеры с системой доставки стента по проводнику могут помочь устранить стенотическое поражение.

КУТ также является эффективным в лечении острых тромбозов шунтов. В систематическом обзоре ангиографическая проходимость после КУТ составляла 82% для протезов и 61% для аутовенозных шунтов [160]. В шведском исследовании 123 пациента (67% с шунтами из протетического материала) получали лечение между 2000 и 2008 годами [161]. Средняя длительность тромболизиса составляла 19 часов. Только 29% пациентов не понадобилось дополнительное вмешательство после тромболизиса; 21% было проведено открытая реконструкция, 39% было проведено эндоваскулярное вмешательство, а 11% – комбинация двух методов. Выживаемость без ампутации составила 89% за один месяц и 75% за один год. Два геморрагических инсульта развились в качестве непосредственных осложнений (1,6%) и один из них был летальным. Обильное кровотечение наблюдалось в 13,2% случаев. Смертность составила 6,5% по прошествии

одного месяца и 13% через один год. Преимуществом тромболизиса является то, что он может выявить причину несостоятельности шунта, что может помочь в планировании повторного вмешательства для продления периода проходимости зоны реконструкции (напр. ангиопластики стенозированного анастомоза). Тромболизис также может увеличить число доступных к последующему шунтированию дистальных артерий [162].

- Для пациентов с ОИК, вызванной тромбозом трансплантата, рекомендовано выявление и устранение причины острой окклюзии трансплантата [156,158].

УДД 5 УУР С

Комментарий: *Основной операцией при данной патологии является тромбэктомия из шунта с одномоментной коррекцией причины, вызвавшей тромбоз. Чаще всего это коррекция стенозированного анастомоза, редрессация бранши протеза, при избыточной длине или ангуляции и т.д. При поражении «путей оттока» (стенозе или окклюзии дистального русла) может быть использовано эндоваскулярное вмешательство, включающее реканализацию, катетерную аспирационную или механическую тромбэктомию (в том числе с катетерным тромболизисом), баллонную ангиопластику и стентирование. В области анастомоза синтетических протезах может развиваться интимальная гиперплазия, для выполнения баллонной ангиопластики эта зона менее благоприятна, чем типичная эксцентрическая атеросклеротическая бляшка, в этих случаях эффект ангиопластики носит кратковременный характер и не всегда удается полноценное восстановление просвета зоны стеноза. Многие хирурги считают, что методом выбора должно быть выделение дистального анастомоза, тромбэктомия из шунта и пластика суженного анастомоза заплатой или замена трансплантата. В ряде случаев при невозможности вышеописанной методики операции целесообразно, повторное шунтирование в дистальные отделы без выделения шунта и зоны дистального анастомоза.*

3.3.6 Гибридное лечение

Несмотря на то, что тромбэмболэктомия или шунтирование до сих пор играют важную роль в лечении ОИК, такие пациенты часто имеют многоуровневое окклюдирующее поражение. Лучшим решением данной проблемы может быть комбинация открытых операций и эндоваскулярных вмешательств [142,165,166]. После неполноценной тромбэмболэктомии эндоваскулярные вмешательства, такие как внутриартериальный тромболизис или аспирация тромба / механическая тромбэктомия могут использоваться для удаления любых остаточных тромбов. Если интраоперационная ангиография обнаруживает сопутствующий стеноз, можно провести баллонную ангиопластику или стентирование для ликвидации поражений и продления периода проходимости артерии. Также

эндovasкулярные вмешательства можно дополнить открытым хирургическим вмешательством, таким как тромбэндaртерэктомия или фасциотомия. По этой причине оптимальное лечение ОИК должно проводиться в гибридной операционной или операционной, оснащенной С-дугой, с участием клинической команды, которая может осуществлять полный объем открытых или эндovasкулярных вмешательств во время одной процедуры. Важно отметить, что в ряде случаев возникают ситуации, когда состояние пациента и (или) оснащенность стационара влечет необходимость проведения вмешательства в обычной операционной или ангиографическом кабинете.

Несмотря на то, что гибридные вмешательства обрели широкую популярность, существует не так много данных, оценивающих их потенциальную пользу при ОИК. Недавнее мультицентровое ретроспективное исследование проанализировало результаты 1 480 пациентов после проведения открытого хирургического, эндovasкулярного или гибридного лечения ОИК [132]. Эндovasкулярное лечение было связано со снижением частоты ампутаций по сравнению с открытыми и гибридными операциями. Однако отсутствовали различия в 30-дневном периоде без повторных вмешательств или смертности. Другое исследование оценивало 380 пациентов с ОИК нижних конечностей и обнаружило, что у пациентов, которым проводилась интраоперационная ангиография после эмболэктомии, была выше частота повторных интраоперационных вмешательств, чаще проводились дополнительные вмешательства из-за остаточного стеноза/окклюзии и была ниже частота повторной окклюзии после 24 месяцев [149].

- После открытой реваскуляризации при ОИК следует рассмотреть возможность проведения одновременного эндovasкулярного вмешательства, устраняющего стенотическое поражение проксимального и дистального артериального русла [165,166].

УДД 5 УУР С

3.4 Тромболизис

3.4.1 Системный тромболизис

В двух небольших РКИ сравнивали эффект внутриартериального и внутривенного (системного) введения #алтеплазы при острой ишемии нижних конечностей [167,168]. Для достижения полного выздоровления через 30 дней внутриартериальное применение РТАП оказалось более эффективным, чем внутривенное (n=16/20 против n=9/20; p=0,048) [167,169], в то время как частота выживаемости без ампутации через 30 дней оказалась сходной [167,168]. В другом исследовании наблюдалось большее количество кровотечений после внутривенного введения РТАП (n=13/20; p<0,001) и внутриартериального введения #стрептокиназы (n=6/20; p=0.02), по сравнению с внутриартериальным использованием

РТАП [167]. Частота других осложнений продемонстрировала сходные показатели. Суммируя вышесказанное, в современных условиях системный (внутривенный) тромболизис для лечения ОИК практически не используется.

3.4.2 Оценка перед проведением катетерного тромболизиса (КТЛ)

Применение внутриартериального КТЛ при ОИК демонстрирует результаты, эквивалентные открытым хирургическим вмешательствам [162,170,171]. Первоначально тромболизис рекомендовался только пациентам с ОИК без непосредственной угрозы потери конечности, в отличие от пациентов с тяжелыми или прогрессирующими симптомами. Однако в одном систематическом обзоре было показано, что КТЛ также может быть использован у пациентов с более тяжелой ишемией (класс IIb по Рутерфорду) [160], и что результаты оказались не хуже, чем у пациентов с моторным дефицитом. Ретроспективные исследования показали аналогичные результаты [172–174]. В трех исследованиях было продемонстрировано, что частота клинического успеха и выживаемости без ампутации оказались ниже у пациентов с ишемией IIb класса по Рутерфорду, по сравнению с группой больных с ишемией IIa класса, хотя такая закономерность была характерна как для КТЛ, так и для открытых хирургических вмешательств [175–177]. У пациентов с более тяжелой степенью ишемии может потребоваться усиление эффективности тромболизиса путем увеличения дозы тромболитика и/или комбинации его с другими эндоваскулярными методами лечения, описанными в этом разделе.

При выполнении КТЛ у пациентов с острым развитием клиники ишемии конечностей (класс I по Рутерфорду) при отсутствии угрозы потери конечности отмечается увеличение частоты развития осложнений и летальных исходов [178]. Также у многих из этих больных симптомы не улучшаются и в долгосрочной перспективе [179]. Поэтому таких пациентов следует лечить консервативно с помощью оптимальной медикаментозной терапии и лечебной дозированной ходьбы [178]. Существует необходимость в проведении дальнейших исследований в этой области (как обсуждается в разделе 9.3).

В современных работах по использованию КТЛ при ОИК частота технического успеха после вмешательства является достаточно высокой (80%-90%) [129,180]. Катетерный тромболизис может быть использован как при тромбозе нативных артерий, шунтов, стентов и стент-графтов, так и при эмболических окклюзиях, а также при тромбозах в зоне аневризм подколенных артерий [129,175]. В ряде работ сообщалось, что частота выживаемости без ампутации после КТЛ составила 84% через 30 дней [25] и около 75% через год [174,181]. Наиболее значимыми осложнениями, которые могут привести к прекращению выполнения КТЛ, являются кровотечения, развивающиеся с

частотой от 13 до 30%. Также существует небольшой риск развития интракраниального кровоизлияния (0,4%-2,3%), которое обычно приводит к летальному исходу [129,182].

Группа экспертов по выполнению тромболизиса при лечении ишемии конечностей выделила абсолютные, относительно большие и относительно малые противопоказания к КТЛ [183]. Наличие сопутствующих онкологических заболеваний являлось противопоказанием к КТЛ в предыдущих рекомендациях, но в настоящий момент данный пункт был исправлен, что открыло новые возможности для лечения этой сложной группы пациентов. Пожилой возраст раньше также часто считался фактором риска развития интракраниального кровоизлияния в ходе КТЛ, но есть факторы, объясняющие эту связь, и поэтому пожилой возраст сам по себе не считается противопоказанием к КТЛ.

- Проведение катетерного тромболизиса не рекомендуется у пациентов с острым развитием клиники ишемии конечности (степень I по Рутерфорду), при отсутствии угрозы потери конечности [183].

УДД 4 УУР С.

- Для лечения пациентов с острой ишемией конечности степени IIa по Рутерфорду рекомендуется рассматривать катетерный тромболизис в качестве альтернативы открытому хирургическому вмешательству [182].

УДД 3 УУР В.

- Для лечения пациентов с острой ишемией конечности степени IIb по Рутерфорду может быть рассмотрено использование катетерного тромболизиса, при своевременном его начале, и при возможном сочетании с эндоваскулярной тромбаспирацией или тромбэктомией [129].

УДД 5 УУР С.

3.4.3 Доступ и техника проведения катетерного тромболизиса.

Осложнения в области сосудистого доступа являются наиболее распространенной проблемой во время выполнения КТЛ. После чрескожной пункции общей бедренной артерии (ОБА) достаточно часто возникают паховые гематомы. Для предотвращения данного осложнения следует избегать сквозной пункции общей бедренной артерии. Рекомендуется выполнять пункцию под ультразвуковым контролем, в этом случае почти всегда удается выполнить прокол передней стенки артерии без повреждения задней стенки. Учеными был проведен анализ результатов пяти РКИ, в которых оценивались осложнения после пункций артерии доступа при коронарографии. Результаты при пункции под ультразвуковым контролем оказались лучше, чем при выполнении пункции по анатомическим ориентирам [184]. При использовании ультразвука было отмечено меньшее количество попыток пункции (отношение шансов (ОШ) 0,24), снижение риска прокола

рядом лежащей вены (ОШ 0,18) и, что наиболее важно, уменьшение количества кровотечений (ОШ 0,41). В настоящее время нет никаких сравнительных исследований по эффективности антеградного и ретроградного доступа при выполнении тромболизиса. Антеградный доступ через ОБА может облегчить выполнение проводниковой реканализации окклюзии перед КТЛ, особенно при тромбозах артерий ниже уровня паховой складки. Антеградный доступ через артерии верхней конечности облегчает прохождение через тромбированную бифуркацию аорты со сложной анатомией. Ретроградный контралатеральный доступ через ОБА является наиболее используемым, так как обеспечивает стабильное положение инфузионного катетера для КТЛ, снижая риски его смещения и кровотечения [185]. Этот доступ также позволяет избежать необходимости сдавления ОБА ишемизированной нижней конечности при гемостазе, после удаления интродьюсера из места пункции.

В идеале следует выполнять КТЛ с помощью специальных инфузионных катетеров. К сожалению, по состоянию на 2022 год существуют большие проблемы с доставкой этих катетеров на территорию РФ. В целом допускается проведение КТЛ с помощью самодельных “hand-made” инфузионных катетеров, которые представляют собой обычные диагностические ангиографические катетеры размером 5-6 F, в которых с помощью иглы сверлятся небольшие отверстия с шагом 1-1.5 см. Для успешного тромболизиса необходимо, чтобы отверстия в инфузионном катетере располагались на всем протяжении растворяемого тромба.

- При выполнении эндоваскулярного вмешательства пациентам с острой ишемией конечностей рекомендуется проводить пункцию артерии доступа под ультразвуковым контролем [185].

УДД 2 УУР А

Комментарий:

Противопоказания к тромболизису при острой ишемии конечностей:

Абсолютные:

- 1. Подтвержденное нарушение мозгового кровообращения (включая транзиторную ишемическую атаку) в течение последних двух месяцев.*
- 2. Усиленная кровоточивость тканей.*
- 3. Недавнее желудочно-кишечное кровотечение (срок <10 дней).*
- 4. Нейрохирургические операции (интракраниальные, спинальные) в течение последних трех месяцев.*
- 5. Внутричерепная травма в течение последних трех месяцев.*

Относительно большие:

1. Проведение сердечно-легочной реанимации в течение последних 10 дней.
 2. Большая операция (кроме вмешательств на сосудах) или травма в течение последних 10 дней.
 3. Неконтролируемая артериальная гипертензия (систолическое АД более 180 мм рт.ст. или диастолическое АД более 110 мм рт.ст.).
 4. Пункция артерии с предполагаемым сложным гемостазом (например, при выраженном ожирении или тяжелом кальцинозе артерии)
 5. Опухоль головного мозга
 6. Недавняя офтальмологическая операция
- Относительно малые:
1. Печеночная недостаточность, особенно сопровождаемая коагулопатией.
 2. Бактериальный эндокардит.
 3. Беременность.
 4. Диабетическая геморрагическая ретинопатия.

3.4.4 Фибринолитические препараты

Наиболее широко используемыми тромболитическими препаратами при КТЛ являются проурокиназа и алтеплаза - рекомбинантный тканевой активатор плазминогена (РТАП). Многочисленные исследования показали сходную эффективность и безопасность этих лекарств [169]. В нескольких ретроспективных когортных исследованиях была показана возможность применения новых ферментных препаратов, однако они никогда не сравнивались с проурокиназой или алтеплазой [186–193]. Тем не менее, в одном РКИ было продемонстрировано, что сочетание ретеплазы с внутривенным введением абциксимаба не показало достоверного снижения частоты ампутаций после КТЛ, по сравнению с сочетанием проурокиназы и внутривенного абциксимаба [194].

В рекомендациях Общества интервенционной радиологии (SIR) [195] советуют рассчитывать дозу РТАП (алтеплазы) для КТЛ в зависимости от массы тела пациента, которая в разных режимах введения составляет 0,02-0,1 мг/кг/час. Тем не менее, большинство специалистов используют для КТЛ стандартные дозировки, не связанные с весом (обычно от 0,25 до 1,0 мг в час). В целом, максимальная рекомендуемая доза РТАП для внутриаартериального КТЛ составляет 40 мг [195].

В недавнем систематическом обзоре (9877 пациентов) было обнаружено большое разнообразие протоколов выполнения КТЛ при ОИК, и мета-анализ дозировок и результатов лечения оказался невозможен из-за их неоднородности [160]. Например, некоторые авторы применяли усиленные методы КТЛ с использованием более высоких доз антитромботических средств. Тем не менее, в обзоре было показано, что усиленный

тромболизис сократил продолжительность лечения до 21,9 часа (95% ДИ 21,4-22,5) для протоколов с высокими дозами антитромботических средств (75 000 ЕД/час проурокиназы, 0,8 мг/час РТАП или 1,0 ЕД/час РТАП) по сравнению с 32,7 часами при использовании протоколов с низкими дозами (<75 000 ЕД/час проурокиназы, <0,8 мг/час РТАП или <1,0 ЕД/час РТАП). Кровотечения наблюдались у 17,1% пациентов (95% ДИ 16,7-17,5) в группе с использованием высоких доз и у 13,4% больных (95% ДИ 12,8-14,0) в группе с низкими дозами. Клинический успех оказался сопоставимым.

В двух небольших РКИ было проведено сравнение усиленного и стандартного КТЛ при ОИК. В первом исследовании было изучено 63 пациента с симптомными окклюзиями периферических артерий или шунтов, которые получали либо высокие дозы (250 000 ЕД/час в течение 4 часов, затем 125 000 ЕД/час), либо низкие дозы проурокиназы (50 000 ЕД/час). Было продемонстрировано, что оба режима КТЛ оказались одинаково эффективными для достижения клинического успеха. Тем не менее, в группе с использованием высоких доз проурокиназы наблюдалось гораздо больше кровотечений (в основном незначительных) (20% против 2,7%) [196]. Во втором исследовании было изучено применение высоких доз РТАП (три дозы по 5 мг в течение 30 минут, затем 3,5 мг/час в течение 4 часов, затем 0,5-1,0 мг/час) по сравнению с низкими (0,5-1,0 мг/час) у 100 пациентов [178]. Средняя продолжительность КТЛ оказалась значительно меньше в группе с использованием высоких доз РТАП (4 часа против 20 часов). Клинические исходы и частота осложнений были эквивалентны в обеих группах.

В Российской Федерации по состоянию на 2022 год отсутствует возможность использования проурокиназы, в связи с прекращением ее поставок. Некоторые антитромботические средства (например «Фортелизин») в настоящее время проходят клинические испытания. Единственным доступным современным антитромботическое средство на территории РФ является алтеплаза.

- Для выполнения катетерного тромболизиса у пациентов старше 16 лет с острой ишемией конечностей рекомендуется использовать согласно необходимым дозировка препараты #алтеплазу или #проурокиназу [178].

УДД 2; УУР А

3.4.5 Контроль за уровнем фибриногена во время тромболизиса.

Уровень фибриногена уменьшается во время проведения тромболизиса, и его измерение может быть использовано для прогнозирования развития кровотечений или для изменения дозы введения антитромботических средств [190]. В исследовании STILE была продемонстрирована корреляция между низким уровнем фибриногена и частотой

геморрагических осложнений [162]. В исследовании PURPOSE было выявлено отсутствие корреляции между низким уровнем фибриногена и частотой серьезных кровотечений, в то же время относительный риск развития любого кровотечения составил 1,39 при уровне фибриногена <1,0 г/л [197]. Три других исследования не выявили связи между уменьшением или низким уровнем фибриногена в плазме и частотой геморрагических осложнений [191,198,199].

Хотя существуют некоторые доказательства того, что очень низкие уровни фибриногена в плазме (<1,0 г/л или <1,5 г/л) влияют на частоту возникновения кровотечений при КТЛ, в систематическом обзоре пришли к выводу, что прогностическая ценность измерения уровня фибриногена в плазме крови не доказана, поэтому регулярный его мониторинг не рекомендуется [200].

- При выполнении катетерного тромболиза у пациентов с острой ишемией конечностей рутинное исследование уровня фибриногена в крови не рекомендуется [200].

УДД 5; УУР С

3.4.6 Гепаринизация во время катетерного тромболиза.

Некоторые авторы рекомендуют использовать одновременное введение нефракционированного гепарина натрия (НФГ) во время выполнения КТЛ. Тем не менее, в исследовании TOPAS было показано, что сочетанное внутривенное введение НФГ при КТЛ с превышением уровня активированного частичного тромбопластинового времени (АЧТВ) в 1,5-2 раза от исходного было связано с высоким риском развития серьезного кровотечения (ОР 2,19, 95% ДИ 1,13-4,24). В одном небольшом РКИ изучалось внутриартериальное введение НФГ при КТЛ в дозе 250 ЕД/час [167], однако никаких преимуществ отмечено не было. В другом исследовании сравнивался опыт выполнения КТЛ при ОИК в двух клиниках, которые использовали разные стратегии [175]. Всем пациентам выполняли КТЛ с применением РТАП и болюса НФГ на начальном этапе. Кровотечения встречались реже в клинике, где не использовали непрерывную инфузию НФГ в течение КТЛ (21,4% против 36,7%), но при многофакторном статистическом анализе инфузия НФГ не оказалась в числе независимых факторов риска развития кровотечения. Частота клинического успеха КТЛ в этих двух центрах была одинаковой. Некоторые авторы используют введение низких доз НФГ через интродьюсер, для поддержания его проходимости и предотвращения тромбоза вокруг инфузионного катетера, но РКИ для изучения подобной стратегии пока не проводилось. Аналогичным образом, пока не найдено никаких доказательств какой-либо пользы от введения низкомолекулярного гепарина (НМГ) во время выполнения КТЛ.

- При выполнении катетерного тромболитического лечения у пациентов с острой ишемией конечностей непрерывная системная гепаринизация не рекомендуется [175].

УДД 3; УУР С

3.4.7 Осложнения после тромболитического лечения.

Пациенты, которым проводится катетерный тромболитический для лечения ОИСК, подвержены риску ряда осложнений, угрожающих как сохранности их конечностей, так и жизни в целом. КТЛ должен выполняться опытным медицинским персоналом, знакомым с возможными осложнениями тромболитического. Проводить КТЛ на территории отделения реанимации и интенсивной терапии не обязательно [201]. Во время инфузии антитромботических средств пациенты должны проходить регулярный мониторинг для оценки жизненно важных показателей организма и состояния ишемизированной конечности. К специфическим осложнениям тромболитического относят кровотечение, дистальную эмболизацию, прогрессирующую ишемию и компартмент-синдром.

Кровотечение является основным осложнением тромболитической терапии, при этом серьезные кровотечения (требующие оперативного вмешательства или переливания крови) возникают у 8-10% пациентов [160,202,203]. Кровотечения в области артериального доступа встречаются наиболее часто. Чтобы их предотвратить, важно хорошо зафиксировать интродьюсер и избегать движений бедра во время выполнения КТЛ. Раннее выявление незначительных кровотечений может предотвратить их перерастание в серьезные. Для предотвращения продолжающегося кровотечения из места пункции может помочь мануальный гемостаз, изменение положения интродьюсера, или его замена на более крупный. Если у пациента наблюдается сильное кровотечение, тромболитическое следует прекратить. В ряде случаев можно остановить небольшое кровотечение и продолжить проведение КТЛ (возможно, с помощью более низкой дозы антитромботических средств), чтобы спасти конечность [204].

Дистальная эмболизация может произойти при прохождении зоны тромботической окклюзии проводником или инфузионным катетером. Эмболизация также может произойти во время инфузии антитромботических средств и может привести к более серьезной ишемии конечности. Необходим опыт, чтобы решить, продолжать ли КТЛ у такого пациента (возможно, увеличив дозу тромболитика) в надежде, что эмболизируется, или прекратить инфузию и перейти к эндоваскулярной тромбэктомии или открытой сосудистой операции [205].

Ишемия может прогрессировать во время выполнения КТЛ, если тромб не растворяется. Очень важна правильная клиническая оценка состояния конечности до этапа КТЛ с регулярным ее осмотром во время инфузии антитромботических средств. Если есть

какие-либо признаки ухудшения состояния конечности, или нет улучшения ангиографической картины в течение 6-12 часов, следует рассмотреть вопрос об изменении стратегии лечения.

- При выполнении катетерного тромболитика у пациентов с острой ишемией конечностей рекомендован контроль за жизненно важными показателями, возможными осложнениями в месте доступа, и за состоянием конечности [160].

УДД 3; УУР С

- У пациентов с острой ишемией конечностей рекомендуется прекратить проведение катетерного тромболитика, если во время лечения возникло сильное кровотечение [205].

УДД 3; УУР С

- Если в ходе катетерного тромболитика у пациентов с острой ишемией конечностей наблюдается небольшое кровотечение, следует рассмотреть возможность продолжения лечения после оценки возможных рисков и пользы от прекращения или продолжения тромболитика [204].

УДД 4; УУР С

3.5 Другие эндоваскулярные техники

3.5.1 Аспирация тромба

Первые сообщения о тромбэмболизии описывают использование простых проводниковых катетеров с большим просветом.

- Рассмотреть возможность выполнения аспирации с помощью 50 мл шприца, вмешательство производить через интродьюсер с отсоединяемым гемостатическим клапаном [206].

УДД 3; УУР В

Комментарии: *В настоящее время доступен ряд катетеров, позволяющих выполнить аспирацию через концевое отверстие. Кроме того, имеются аспирационные насосы со специально разработанными катетерами. Насос создает вакуум в системе, в результате чего происходит аспирация. Следует ожидать, что могут потребоваться дополнительные методы лечения (тромболитик, ангиопластика с возможным стентированием). Несовпадение между размером катетера и диаметром артерии – основная причина невозможности полного удаления тромба. Гораздо чаще полностью удалить тромб не удастся в бедренно-подколенном сегменте, чем в артериях голени. Считается, что аспирационные техники работают лучше, когда имеет место острый тромб (срок тромбоза менее 14 дней) и, когда просвет используемых катетеров больше. Кроме того, аспирация может быть эффективна после безуспешного тромболитика.*

Согласно данным С.Н.Ricky, Kwok с соавт., использование аспирационной тромбэктомии в качестве метода первого выбора может уменьшить необходимость в катетер-управляемом тромболитике (КУТ) без увеличения стоимости [207].

3.5.2 Эндovasкулярная механическая тромбэктомия

На рынке представлено несколько устройств для эндovasкулярной тромбэктомии. Они могут быть классифицированы в соответствии с механизмом действия.

В соответствии с данными исследования по сравнению КУТ с фармакомеханическим тромболитиком (ФМТ), применение ФМТ увеличивает частоту технического успеха вмешательства. Сравнительный анализ продемонстрировал отсутствие различий в отношении сохранения конечности, проходимости и смертности между группами [173]. Ограничением ФМТ является риск гемолиза, который может привести к гипергликемии, гемоглобинурии и повреждению почек.

- У пациентов с острой ишемией конечностей рекомендуется рассмотреть возможность выполнения аспирационной и механической тромбэктомии [213].

УДЦЗ УУР В

Комментарий: *По данным нерандомизированных и ретроспективных исследований, аспирационная и механическая тромбэктомия эффективна и безопасна. Кроме того, эндovasкулярная тромбэктомия может уменьшить необходимость применения катетер-управляемого тромболитика.*

4. Дополнительная информация

4.1 Отдаленные результаты после острой ишемии конечности

Знания о влиянии техники реваскуляризации на долгосрочный прогноз весьма скудные. До настоящего времени нет рандомизированных исследований, которые бы оценили отдаленную смертность, проходимость или частоту ампутации. Самый масштабный ретроспективный эпидемиологический анализ лечения ОИК был основан на данных НОВС (Национального опроса выписки из стационаров) в США [214]. Авторы включили 1 092 811 госпитализаций по причине острой артериальной эмболии или тромбоза нижних конечностей с 1988 по 1997 годы, но не было опубликовано данных, полученных в результате долгосрочного последующего наблюдения.

Также были проанализированы тенденции в лечении ОИК в популяции пожилых пациентов в США с 1998 по 2009 годы [130], включая последующее наблюдение в течении одного года. Смертность за один год осталась прежней (41,0% против 42,5%), но частота ампутаций за один год снизилась с 14,8% до 11,0% [144].

В ретроспективном анализе Шведского Сосудистого Регистра 3 365 пациентов, перенесших эндovasкулярное лечение, после псевдорандомизации сравнили с 3 365

пациентами, перенесшими открытое хирургическое вмешательство по поводу ОИК на уровне ниже паховой связки [215]. За 30 дней у эндоваскулярной группы наблюдалась лучшая проходимость (83,0% *против* 78,6%) и более низкая смертность (6,7% *против* 11,1%), но частота ампутаций была одинаковой. Через пять лет после хирургического вмешательства в группе эндоваскулярной терапии все еще отмечалось улучшение выживаемости (ОР 0,78, 99% ДИ 0,70-0,86), однако разница между группами преимущественно отмечалась в первый год.

Другая публикация сообщила о результатах длительного периода наблюдения за 689 пациентами, перенесшими тромбоз по причине ОИК [216]. В период в среднем пятилетнего срока наблюдения 33% понадобились дальнейшие повторные вмешательства, 16% перенесли ампутацию, а 51% повторные вмешательства не понадобились. Присутствовали большие различия в необходимости повторных вмешательств, первичной проходимости, ампутаций и выживаемости в зависимости от причины ОИК. За все пять лет частота ампутаций была наиболее низкой после эмболии, выживаемость была самой высокой после окклюзии АПА, а без ампутационная выживаемость была самой низкой после окклюзии трансплантата/стента.

Благодаря международному сотрудничеству двух центров в Финляндии и России 155 пациентов, перенесших КУТ при ОИ I ст. по Затевахину И.И., были исследованы со средним периодом последующего наблюдения 126 месяцев [172]. Только 30% были живы через 10 лет; смертность была связана с ФП и пожилым возрастом. Повторные вмешательства были достаточно распространены: 190 дополнительных процедур у 122 пациентов.

Последние рекомендации по лечению аневризм подколенных артерий Общества сосудистых хирургов (SVS) от 2022 дают четкую позицию по наблюдению в послеоперационном периоде:

- Рекомендуется, чтобы пациенты, которые подверглись открытому или эндоваскулярному лечению АПА, находились под наблюдением с использованием клинического обследования, измерением ЛПИ и проведением ДС артерий через 3, 6 и 12 месяцев в течение первого послеоперационного года и, если состояние стабильное, ежегодно после этого. В дополнение к оценке сохранения проходимости зоны реконструкции, следует оценивать состояния аневризматического мешка на предмет наличия признаков расширения. Если при клиническом обследовании, измерении ЛПИ или ДС обнаруживаются отклонения, следует провести соответствующее лечение [172].

4.2 ЭТИОЛОГИЯ ОККЛЮЗИИ

Разница в результате зависит от этиологии окклюзии: артериальный тромбоз, эмболия, аневризма или тромбоз трансплантата.

Последнее Российское ретроспективное исследование лечения 1816 пациентов с острой ишемией конечностей, эмбологенного генеза, за 30 лет, проходивших лечение в специализированном ангиохирургическом отделении, показало, что 1611 (88,7%) страдали ФП различной этиологии. Острая ишемия конечностей при эмболиях аорты и магистральных артерий до сих пор сопровождается высокой летальностью, достигающей 7,5% [218].

В Рочестерском исследовании [219] вне зависимости от того, была ли ОИК вызвана эмболической или тромботической окклюзией, хирургическое вмешательство и тромболизис были одинаково эффективны в спасении конечности. Однако, оказалось, что выживаемость за один год была выше у пациентов с эмболией, перенесших тромболизис (100% против 51%). Преимущество для пациентов с тромботической окклюзией было менее значительным.

В исследовании TOPAS [220] анализ подгрупп продемонстрировал, что хирургическое вмешательство и тромболизис имели схожие результаты у пациентов с окклюзией нативной артерии, а также у пациентов с тромбозом сосудистого шунта. Пациенты с эмболией, которым в случайном порядке назначили тромболизис в качестве первичной процедуры, улучшили статистику тромболизиса и им реже требовалось повторное вмешательство.

В исследовании STILE результаты пациентов с острой окклюзией шунта (<14 дней) получили больше преимуществ при проведении тромболизиса [162,170]. Существовала тенденция снижения частоты больших ампутаций за 30 дней и значительно более низкая их частота за один год по сравнению с пациентами, перенесшими хирургическое вмешательство. В недавнем исследовании Шведского Сосудистого Регистра [215]. безампутационная выживаемость была выше после первичного эндоваскулярного вмешательства, вне зависимости от того, была ли ОИК вызвана эмболией или тромбозом.

Совокупность этих исследований позволяет предположить, что тромболизис может иметь преимущество при лечении острой окклюзии сосудистого шунта, при этом первичный результат лучше у синтетических, а не венозных шунтов.

4.3 Протяженность окклюзии

Данные из исследования TOPAS были проанализированы с использованием модели пропорциональных рисков Кокса, для определения возможности использования первоначальных данных для принятия решения в пользу хирургического вмешательства

или тромболизиса [171]. Протяженность окклюзии оказалась единственным значимым параметром. Оказалось, что у пациентов с окклюзией <30 см результаты лучше после хирургического вмешательства, с увеличением одногодичной безампутационной выживаемости (79% против 60%). У пациентов с окклюзией >30 см наилучшие результаты достигались после тромболизиса с увеличением одногодичной безампутационной выживаемости (69% против 61%).

4.4 Острая ишемия конечности, вызванная аневризмой подколенной артерии

АПА может вызывать ОИК путем тромбоза и (или) эмболии. Дистальная эмболия может произойти в одной, двух или трех основных артериях голени, приводя к хронической или острой ишемии. В последнем случае конечность может быть ишемизирована, но с проходимой подколенной артерией. При тромбозе подколенной артерии ишемия ноги может быть умеренной, если кровоток в дистальных сосудах сохранен, но чаще она является тяжелой, в следствии более ранней окклюзии дистальных сосудов. Недавнее исследование 55 пациентов с ОИК в результате АПА, перенесших открытое хирургическое вмешательство, сообщило, что может быть трудно различить ишемию II и III степень у таких пациентов [221]. Систематический обзор сообщил о более высоком риске ампутации после острого тромбоза АПА (14,1%) [222]. Несмотря на то, что аневризмы бедренной и подвздошной артерии также могут вызывать тромбоз эмболию и ОИК, такие ситуации встречаются гораздо реже и не будут обсуждаться в этих рекомендациях.

Постановка диагноза АПА часто проходит клинически, поскольку аневризму иногда можно пропальпировать, если она не полностью затромбирована, а примерно у половины пациентов имеется двусторонняя АПА. Диагноз подтверждается визуализацией с помощью ДС или СКТ-АГ. Состояние берцовых сосудов критически важно для выбора тактики, поскольку проходимость хирургического шунта зависит от количества проходимых берцовых артерий. Хирургическое шунтирование всегда было основой лечения, но эндоваскулярное стентирование с применением стент-графта, стало новой альтернативой. Шунтирование следует проводить с использованием подкожной вены, когда это возможно, поскольку ее проходимость превосходит проходимость синтетического шунта через год после операции [223].

- Для пациентов с острой ишемией конечности, возникшей вторично в результате тромбоза аневризмы подколенной артерии, рекомендуется использовать подкожную вену в качестве шунта [223,224].

УДД 4 УУР С

Комментарий: *Подколенную артерию можно обнажить через медиальный или задний доступ. Мета-анализ семи сравнительных нерандомизированных исследований,*

включавших 338 пациентов, перенесших открытое шунтирование из заднего доступа и 1 089 пациентов, перенесших открытое шунтирование из медиального доступа, включал большинство плановых вмешательств. Задний доступ имел более благоприятные результаты в отношении первичной и вторичной проходимости, исключения аневризмы из кровотока и необходимости повторного хирургического вмешательства [225], однако он чаще применялся для коротких поражений. Экстраполирование этих данных на пациентов с острой ишемией нецелесообразно.

4.4.1 Роль тромболизиса при аневризме подколенной артерии с острой ишемией конечности

Адьювантный внутриартериальный тромболизис может быть полезен пациентам с ОИК, вызванной тромбозом АПА. В отличие от тромбоза нативных сосудов, целью тромболизиса периферических артерий является не открытие всего просвета сосуда, поскольку это вызывает риск катастрофической дистальной эмболии [205]. В системном обзоре 33 исследований, включавших 895 пациентов, предоперационный и/или интраоперационный тромболизис улучшали одногодичную первичную проходимость шунта, но не уменьшали риск ампутации при сравнении с только хирургическим вмешательством (тромбоэмболэктомией и шунтированием) [222]. По данным регистра, тромболизис по поводу АПА был связан с необходимостью введения более высоких доз РТАП, большим количеством геморрагических осложнений, требовавшим переливания крови, увеличением частоты проведения фасциотомий, более высокой частотой проведения больших ампутаций в течение 30 дней и более низкой безампутационной выживаемостью по сравнению с тромболизисом при ОИК, вызванной окклюзией нативного сосуда или шунта. Авторы пришли к выводу, что это было вызвано более высокой частотой тяжелой ишемии с двигательными нарушениями на момент обращения за медицинской помощью [226].

- Для пациентов с острой ишемией конечности, возникшей вторично в результате тромбоза аневризмы подколенной артерии рекомендуется проведение предоперационного или интраоперационного тромболизиса для улучшения оттока крови [228].

УДД 4 УУР С

Комментарий: В отличие от тромбоза нативных сосудов, целью тромболизиса периферических артерий является не открытие всего просвета сосуда, поскольку это вызывает риск катастрофической дистальной эмболии [205], а восстановление ранее окклюзированных берцовых сосудов для возможности выполнения потенциального шунтирования [227]. После достижения частичного лизиса существует возможность

продолжить лечение с применением эндоваскулярной терапии и завершить его установкой стент-графта; однако, если дистальные сосуды проходимы, большинство хирургов используют технику шунтирования, особенно при наличии хороших подкожных вен на любой из ног. В качестве альтернативы тромболитические препараты можно вводить интраоперационно после ревизии подколенной артерии для попытки восстановления проходимости берцовых сосудов, окклюзированных свежим тромбом, до формирования дистального шунта. Сообщалось, что интраоперационный тромболитис увеличивал шанс на спасение конечности в сравнении с предоперационным тромболитисом и отложенным хирургическим вмешательством в однофакторном анализе [228].

4.4.2 Роль покрытых стентов при аневризме подколенной артерии с острой ишемией конечности

Эндопротезирование стент-графтом, может быть вариантом выбора для уплотнения внутренней части подколенной артерии в качестве альтернативы хирургическому шунтированию. Не существует РКИ, сравнивающих открытое хирургическое вмешательство со стентированием с тромболитисом или без, при ОИК, возникшей вторично из-за АПА. Два исследования описали результаты сравнения венозного шунтирования и эндоваскулярной пластики АПА у пациентов, перенесших экстренное лечение по поводу ОИК [223,224]. Совокупно 30-дневный контроль показал большую вероятность окклюзии стент-графта и частоту ампутаций после эндоваскулярного стентирования по сравнению с аутовенозной реконструкцией. Общенациональное исследование с использованием Шведского Сосудистого Регистра предположило, что нарушение оттока встречается чаще после тромбоза берцовых артерий или локального тромболитиса при тромбозе АПА, приводя к снижению кровотока, что вносит вклад в недостаточное функционирование синтетических шунтов и стент-графтов в сравнении с венозными шунтами [223]. При анализе в среднесрочный период наблюдения после операции при АНА с целью выявления значимых нежелательных явлений выявлены два наиболее важных фактора: малое количество принимающих артерий стопы и эндоваскулярная реконструкция [224].

- Для пациентов с острой ишемией конечности, возникшей вторично в результате тромбоза аневризмы подколенной артерии не рекомендуется эндопротезирование стент-графтом в качестве первой линии терапии [224].

УДД 4 УУР С

4.5 Ведение постишемического синдрома и реперфузионных повреждений

4.5.1 Патофизиология

Постишемический синдром (ПС) является последствием возобновления кровотока в ишемизированных тканях у пациентов, оперированных по поводу тяжелой ишемии конечности. Повреждение тканей запускается в ишемическую фазу, но продолжается и даже усиливается во время реперфузии. ПС включает в себя несколько механизмов, таких как высвобождение свободных кислородных радикалов и инфильтрация нейтрофилами реперфузированных тканей [229]. Это провоцирует вазодилатацию и увеличивает проницаемость капилляров, приводя к отеку тканей. Недавнее исследование направленное на выявление потенциальных биомаркеров ПС, включило: матриксные металлопротеиназы, липокалин ассоциированный с желатиназой нейтрофилов и воспалительные цитокины [230].

Постишемический синдром является серьезным осложнением, возникающим после реваскуляризации при ОИК. Тяжесть синдрома, как правило, прямо пропорциональна степени ишемии конечности, однако зависит также от полноты восстановления кровообращения и компенсаторных возможностей организма. Условно постишемические расстройства можно разделить на общие и местные.

Местные нарушения характеризуются возникновением или усилением отека дистальных отделов конечности. Отек охватывает мышцы голени, поскольку мышцы голени находятся в плотном фасциальном футляре, развивающийся отек дополнительно сдавливает их, еще более усугубляя кровообращение. Клинически ишемический отек характеризуется плотностью различной степени и выраженной болезненностью при пальпации. При этом отек подкожно-жировой клетчатки отсутствует.

Внезапное поступление оксигенированной крови к ишемизированным мышцам вызывает появление и освобождение свободных радикалов кислорода и дальнейшее повреждение клеток. Поступление в организм большого количества недоокисленных продуктов из очага ишемии ведет к общему ацидозу. Миоглобин из разрушенной мышечной ткани выводится почками. Миоглобинурия в условиях ацидоза способствует развитию миоглобинурического тубулярного нефроза. Ацидоз и поступление большого количества токсичных продуктов из поврежденных тканей служат причиной развития сердечно-сосудистой недостаточности [231].

4.5.2 Заболеваемость

ПС может развиваться после любого вида реваскуляризации при ОИК: эмболэктомии, тромболизиса или хирургического шунтирования [232]. Однако он встречается чаще после реваскуляризации у пациентов с длительной, тяжелой ишемией. Высокая заболеваемость

ПС (до 25%-30%) была отмечена в нескольких исследованиях [233,234]. Главным осложнением является ампутация конечности (50%) [249]. Пациентам, перенесшим отсроченную фасциотомию, чаще требовалась большая ампутация в течение 30 дней (50% против 5,9%, $p = 0,002$), но иногда он может привести к смерти (23%) [234].

4.5.3 Диагностика

Диагностика ПС обычно основана на клинических симптомах и признаках; однако их чувствительность недостаточна и это может привести к запоздалой постановке диагноза [235]. Боль обычно присутствует и часто является сильной, но не является достоверным признаком, поскольку ее интенсивность различна. Боль может быть минимальной при ПС, что связано с повреждением нервов. Отечность и болезненность мышечных футляров является признаком, который указывает на диагноз, однако схожую симптоматику имеет межмышечная гематома. Симптомы и признаки нарушения чувствительности часто присутствуют в конечности на ранней стадии, но развивающиеся далее двигательные нарушения полностью купируются только у 13% пациентов [236].

ПС, вызванный тяжелой ишемией, приводит к повреждению мышцы. Уровень КК можно измерить в крови и высокий уровень (5 000 – 10 000 МЕ/л) свидетельствует о тяжелом течении ПС с потенциальным развитием почечной недостаточности [237,238]. Рабдомиолиз диагностируется при достижении КК значения в 20 000 μ /л. КК повышается достаточно поздно при ПС, поэтому этот показатель мало информативен в ранней диагностике. Другие биохимические маркеры включают индекс соотношения нейтрофилов и лейкоцитов; индекс, равный >5 , ассоциируется с более высоким уровнем смертности при ОИК [239,240].

- Для пациентов, перенесших реваскуляризацию по поводу острой ишемии нижней конечности, рекомендовано проведение клинического обследования для диагностики постишемического компартмент-синдрома [239] .

УДЦ 2 УУР А

Измерение давления в фасциальном футляре проводится напрямую иглой манометра, но согласие в отношении пороговых значений для диагностики и лечения ПС не достигнуто. Повышение давления в фасциальном футляре выше 20-30 мм рт.ст. имеет высокую чувствительность и специфичность (94%-98%) для ПС, но некоторые авторы верят, что абсолютное значение должно быть связано со средним артериальным давлением в этот момент [241,242]. Давление в фасциальном футляре редко измеряется рутинно [242,244]; действительно, рутинное измерение после реперфузии даже может привести к избыточному лечению [245].

- Измерение давления внутри фасциального футляра рекомендуется проводить для диагностики постишемического синдрома, когда клиническая диагностика затруднительна [242].

УДД 5 УУР С

Несколько авторов попытались идентифицировать факторы риска развития ПС, включая длительность ишемии >6 часов, молодой возраст, ОИК в анамнезе и гипотензию [246]. Другие обнаружили, что повышение сывороточной КК. Другие обнаружили, что повышение сывороточной КК, недостаточный интраоперационный ретроградный кровоток и положительный баланс жидкости были связаны с ПС после лечения ОИК [233]. Однако, на основании многолетнего опыта ведущих клиник страны только тяжесть острой ишемии II В степень (по классификации И.И. Затевахина с соавт.) служит показанием к фасциотомии при выполнении реваскуляризации. Важность этих открытий заключается в возможности выявления пациентов, у которых будет достигнут положительный эффект при немедленном проведении фасциотомии после реваскуляризации по поводу ОИК или, как минимум, будет проведен активный мониторинг в послеоперационном периоде и отложенная фасциотомия, если требуется.

По рекомендациям ESVS 2020 года, фасциотомия должна быть выполнена в течении двух часов после развития ПС.

4.5.4 Профилактика компартмент-синдрома

Медленное восстановление циркуляции (контролируемая реперфузия конечности) тщательно изучалось и применялось для уменьшения СИР. Считается, что оно может быть достигнуто при тромболитисе, в отличие от хирургической реваскуляризации. После получения первых положительных результатов [247] недавнее рандомизированное контролируемое исследование не выявило улучшения безампутационной выживаемости или общей выживаемости ни через 4 недели, ни через год в сравнении с традиционным лечением ОИК [248]. Гипотермическая первоначально бескислородная контролируемая реперфузия конечности с экстракорпоральной мембранной оксигенацией (ЭКМО) является другим возможным методом, который, однако, является малодоступным [234] и недостаточно изученным.

При ОИК 2 А степени целесообразно отказаться от профилактической фасциотомии, особенно когда артериальная реконструкция была выполнена на фоне ХИНК, при котором имеется развитое коллатеральное кровообращение.

- При острой ишемии II В степени рекомендуется выполнение профилактической фасциотомии во время реваскуляризации [234].

УДД 5 УУР С

Комментарий: Конечно, это наиболее простой вариант для пациентов, перенесших хирургическое вмешательство, но возможность его проведения следует рассматривать только после всех неотложных реваскуляризирующих процедур. Решение следует принимать индивидуально для каждого пациента с учетом вышеперечисленных факторов риска. По результатам недавно проведенного исследования пациентам, которым проводилась отложенная фасциотомия, чаще всего требовалась большая ампутация в течение 30 дней в сравнении с пациентами, которым проводилась профилактическая фасциотомия (50% против 5,9%), это предполагает более благоприятный прогноз при широком применении профилактической фасциотомии [249]. Однако, в этом сравнении присутствовало множество искажающих результаты факторов, включая время проводимой по необходимости фасциотомии, что делает затруднительным четкую формулировку результатов анализа этих данных.

4.5.5 Лечение

Фасциотомия выполняется как для профилактики постишемического синдрома, так и лечением уже развившегося ПС. Голень является самым частым источником ПС. Единственным лечебным методом лечения тяжелого ПС является фасциотомия, процедура, включающая в себя разрез вдоль фасции для снятия давления, что позволяет мышце расправиться. В случае, если ПС только ожидается (ишемия 2 В степени) выполняется профилактическая фасциотомия. Если ПС уже развился, необходимо выполнить лечебную фасциотомию.

Ранее было рекомендовано проводить одиночный надрез переднего футляра [250], но это рискованно из-за того, что задний футляр не получает необходимого лечения и остается ишемизированным. Полная фасциотомия четырех футляров является современным стандартом лечения, что обычно достигается двумя надрезами.

- Экстренная фасциотомия не менее двух, а при возможности четырех футляров на голени рекомендована для лечения постишемического компартмент-синдрома [250].

УДД 5 УУР С

Комментарий: Декомпрессия футляров должна быть полной, что требует проведения разрезов кожи как минимум 15 см в длину. Разрез следует оставить открытым, раннее закрытие разрезов при фасциотомии связано с рецидивом ПС. Описаны различные техники ушивания раны после фасциотомии, включая вакуум-ассистированное закрытие раны, наложение швов по типу «шнурка», растягивание кожи и трансплантацию кожи. Проведение фасциотомии реже необходимо на руке (см. главу №7).

Время проведения фасциотомии критически важно для пациентов, у которых развился ПС. Без лечения ПС усиливает ишемическое повреждение мышцы и риск миоглобинурии с последующей почечной недостаточностью. В этой ситуации фасциотомия является экстренной процедурой и должна иметь преимущество перед другими неотложными хирургическими состояниями. Проведение фасциотомии возможно в условиях реанимационного отделения или палаты интенсивной терапии, чтобы избежать промедления.

- Когда постишемический компартмент-синдром диагностирован, фасциотомию рекомендовано провести как можно быстрее и в сроки, не превышающие 2-х часов [243].

УДД 5 УУР С

4.5.6 Закрытие фасциотомических дефектов покровных тканей

В случае низкого риска развития ПС в периоперационном периоде, саму фасцию можно оставить открытой, а вышележащий разрез кожи после его мобилизации, закрыть скобами, редкими швами «на бантиках» для этапных ревизий и возможных некрэктомий. Этот метод дает возможность быстрой декомпрессии путем удаления скобки или распускания «бантика», если это становится необходимым. При этом сведенные края раны позволяют избежать высокой болезненности по сравнению с открытыми ранами в послеоперационном периоде.

В случаях, когда следует полностью освободить мышцы от сдавления фасциальными футлярами и невозможно закрыть кожей выбухающие из раны мышцы, необходимо оставить открытыми поверхностный кожный и фасциальный слои. При этом предпочтительно использовать повязки для терапии отрицательным давлением (вакуумные повязки), чтобы временно закрыть рану. Вакуумная терапия позволяет проводить этапные ревизии мышц через 2-4 дня и частичные мионекрэктомии. Вакуум-терапия отрицательным давлением может осуществляться как портативными аппаратами, так и с использованием централизованной вакуум-системы клиники. Эффективным отрицательным давлением для активного лечения компартмент-синдрома можно считать 40-125 мм рт.ст. Необходим контроль гемостаза раны, чтобы предотвратить кровопотерю. Для фиксации вакуумной повязки лучше использовать петли в конфигурации “лестница Джейкобса”, что позволяет максимально сблизить края кожи. Этот метод сводит к минимуму объем открытой раны, при этом эффективно устраняет отек тканей и предотвращает сокращение краев кожной раны, что способствует раннему первичному закрытию.

Фасциотомия без терапии отрицательным давлением удлиняет период заживления ран до двух месяцев, увеличивает риск инфекционных раневых осложнений, контракцию

краев раны. Для закрытия краев кожной раны изредка может потребоваться пересадка расщепленного кожного лоскута.

Именно поэтому необходимо стремиться, чтобы любая фасциотомия заканчивалась наложением вакуумной повязки и лечением отрицательным давлением.

Фасциотомия не является абсолютно безопасной процедурой. Ранняя трансплантация кожи или покрытие другими материалами может снизить риск инфекции [107]. Также было продемонстрировано, что приблизительно у половины пациентов, перенесших фасциотомию, развиваются симптомы глубокой венозной недостаточности, которая может стать более значительной со временем [252]. Таким образом, принятие решения о проведении фасциотомии всегда должно быть взвешенным.

- Пациентам, перенесшим реваскуляризацию по поводу ОИК, рутинное проведение профилактической фасциотомии на голени при низких степенях ОИК (1-2Б) не рекомендовано, поскольку она связана с увеличением длительности госпитализации, местной инфекцией и развитием в дальнейшем венозной недостаточности [252].

УДД 5 УУР С

4.6 Алгоритм принятия решения при острой ишемии конечности

Алгоритм действия последовательно складывается из решения основных задач: 1) установить диагноз – ОИК; 2) определить характер окклюзии – эмболия, острый тромбоз, эмболия на фоне хронической артериальной непроходимости (ХАН); 3) оценить степень ишемического повреждения тканей конечности.

Скорость начала необходимого лечения зависит от тяжести ишемии и оценивается по клинической классификации Затевахина И.И. с соавт. (таблица 8.) [253] и подробно приведена в разделах 1.6; 2.2; 3.3.1, а также в приложении Б данных клинических рекомендаций.

Обобщение вышеописанного алгоритма действий при острой ишемии нижних конечностей в виде схемы представлен ниже на рис. 3.

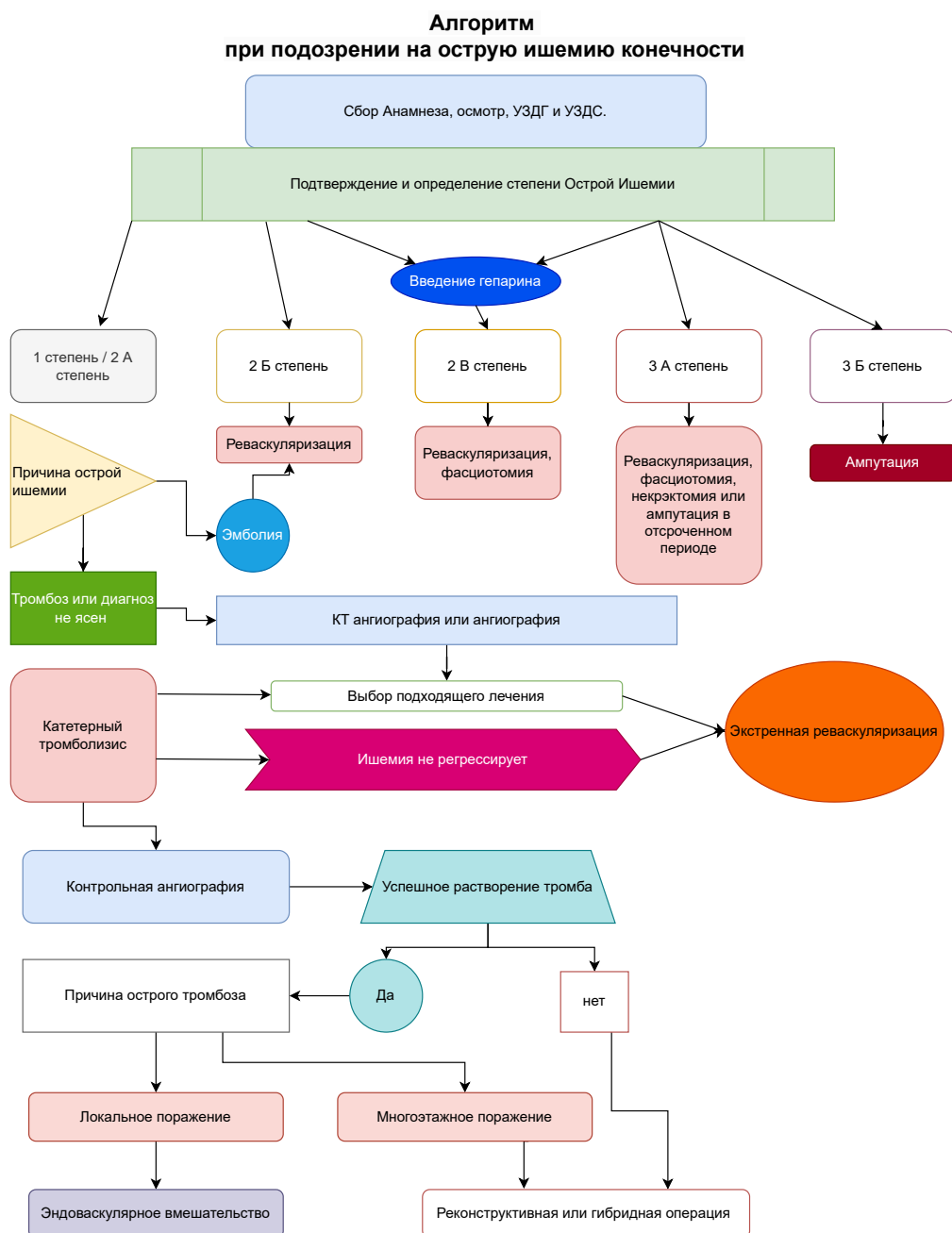


Рисунок 3. Алгоритм принятия решения при острой ишемии конечности приведен.

Ниже представлен алгоритм лечения острой ишемии конечностей согласно стратегии и классификации Резерфода (рис. 4), включая показания к ангиографии, эндоваскулярному и хирургическому лечению.

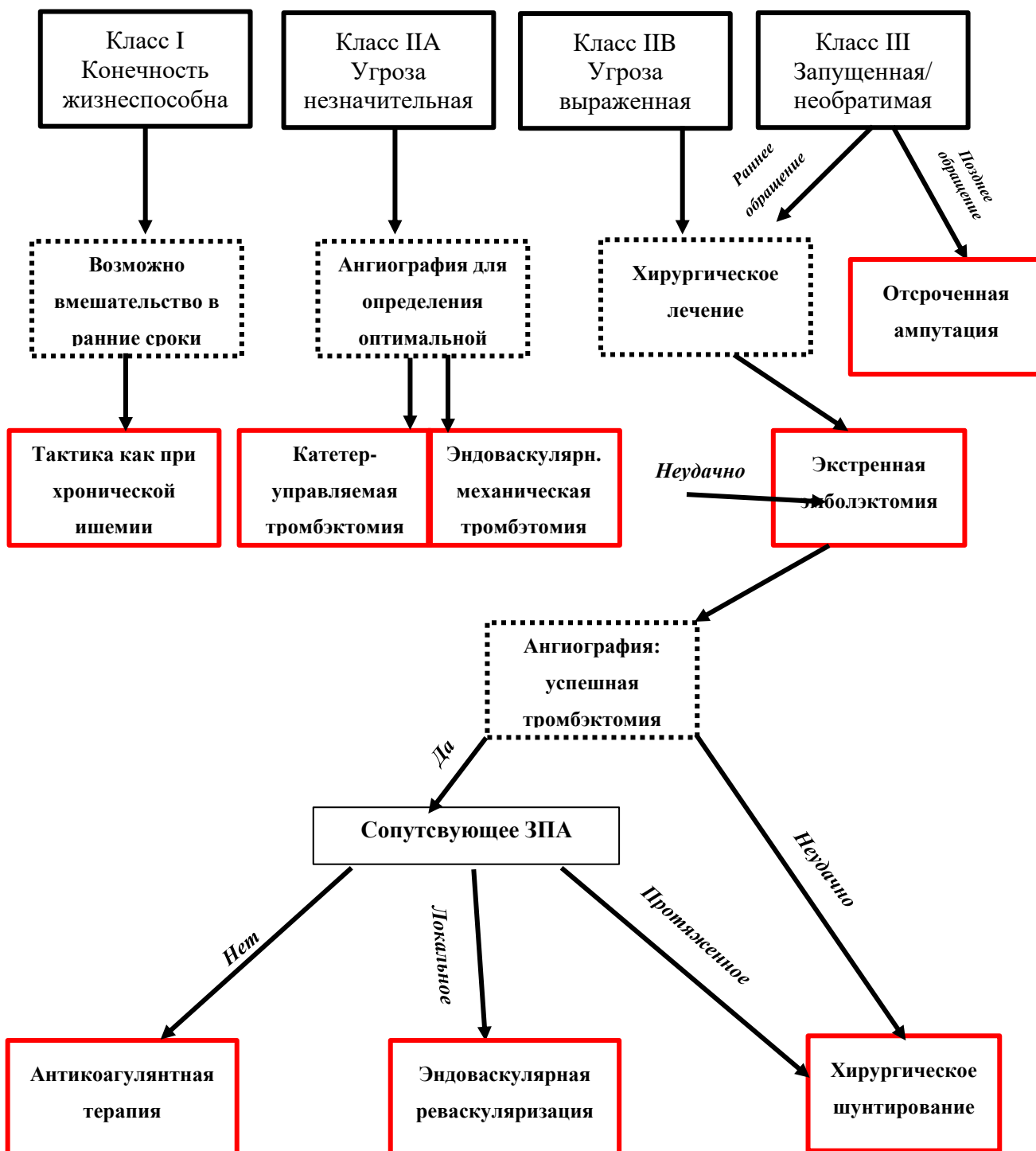


Рис 4. Алгоритм лечения острой ишемии конечностей согласно классификации Резерфорда [254].

Класс I не представляет значимой угрозы для потери конечности, в связи с чем тактика обследования и лечения может полностью соответствовать таковой при хронической ишемии нижних конечностей. У многих пациентов с подобной патологией часто встречаются значимые сопутствующие заболевания, в связи с чем консервативный подход является наиболее целесообразным. У пациентов с малоподвижным образом жизни

после антикоагулянтной терапии возможно полное исчезновение симптомов острой ишемии. Тактика ведения пациентов с функциональным классом I идентична с таковой при II A классе и сводится к реваскуляризации в максимально быстрые сроки, когда угрожающая ишемия конечности обратима и может быть полностью купирована. Поэтому срочная ангиография является необходимой первой мерой и при этом высоко вероятно, что конечность может быть спасена такими эндоваскулярными методами как катетер-управляемый тромболизис или чрескожная механическая тромбэктомия. При не успешности подобных вмешательств сохраняется возможность открытой хирургической операции.

Единственным способом спасения конечности при II B классе ишемии является экстренная реваскуляризация. Для сохранения конечности и адекватного купирования реперфузионного синдрома методом выбора при этом является открытая эмболэктомия. При этом предпочтительнее осуществлять доступ через бедренные артерии, в связи с возможностью проведения баллонного катетера как в аорту, так и в артерии ниже коленного сустава. И если при эмболических окклюзиях операция может ограничиться эмболэктомией, то при тромботических окклюзиях могут потребоваться шунтирующие операции. Если пульсация на артериях стоп не восстановилась то как после эндоваскулярных, так и после открытых операций показана контрольная ангиография [255]. Дистально расположенные тромбы могут быть удалены путем хирургического доступа через подколенную артерию или методом катетер-управляемого тромболизиса.

III класс ишемии является необратимым. Наряду с отсутствием как артериальных, так и венозных шумовых сигналов при ультразвуковом исследовании, у этих пациентов наряду с ригидностью мышц и стойкими багрово-цианотичными пятнами наблюдается глубокая анестезия и паралич. Экстренная эмболэктомия в течение 2 часов может дать возможность сохранения конечности. Реваскуляризация в более поздние сроки имеет низкие шансы сохранения конечности и при этом имеется высокая вероятность развития как связанной с рабдомиолизом острой почечной недостаточности, так и стойкой контрактуры, требующей последующей ампутации конечности. Даже после успешной эмболэктомии часто развивается компартмент или реперфузионный синдром, который требует проведения профилактической фасциотомии [256].

Подробно раздел по алгоритмам принятия решения при ОИК изложен в Приложении Б.

5.1 Послеоперационное медикаментозное лечение и наблюдение

Высокий риск ранней и отдалённой потери конечности, а также значительная смертность после хирургического лечения пациентов с острой ишемией (ОИ) является

показанием для послеоперационного лечения и динамического наблюдения, которые должны включать в себя как комплексную оценку состояния сердечно-сосудистой системы пациента, так и функциональное состояние конечности [117,257].

ОИ является важной и сложной медицинской проблемой. В настоящее время нет крупных рандомизированных клинических исследований (РКИ), сравнивающих различные типы ведения пациентов, но доступны данные из регистров и обсервационных исследований.

Руководство Европейского общества кардиологов (ESC) и Европейского общества сосудистых хирургов (ESVS) по диагностике и лечению заболеваний периферических артерий, разработанное в сотрудничестве в 2017 году, не касалось конкретно вопросов, связанных с пациентами, получающими лечение по поводу ОИ [91]. Тем не менее, в нем раскрыты общие принципы лечения и последующего наблюдения за пациентами после хирургической реперфузии магистральных артерий конечностей, что было расширено и дополнено данными профессиональными сообществами в последующей публикации 2019г. [258].

5.2 Наблюдение после артериальной эмболии

Поскольку наиболее частыми причинами артериальной эмболизации являются ФП и внутрисердечный тромбоз, одной из важнейших целей послеоперационного ведения является профилактика рецидивирующей эмболии. Потенциальный источник эмболообразования должен быть верифицирован. Диагностический алгоритм должен включать электрокардиографию (ЭКГ), суточное мониторирование ЭКГ при необходимости, анализ биохимических маркеров диагностики/исключения острого инфаркта миокарда (ОИМ), а также эхокардиографию и КТ-ангиографию магистральных артерий при отсутствии выявления внутрисердечного источника эмболии [92].

Однако, прямые ингибиторы фактора Ха следует продолжать только в том случае, если существуют убедительные показания (например, пароксизмальная, постоянная или персистирующая ФП с застойной сердечной недостаточностью (СН), АГ, возраст ≥ 75 лет (2 балла), сахарным диабетом, инсультом или ТИА (2 балла), а также сосудистые заболевания, возраст 65-74 лет, пол, CHA₂ DS₂ -VASc ≥ 2 , механический сердечный клапан, недавний или перенесенный ранее рецидивирующий тромбоз глубоких вен или эмболия легочной артерии. Важно отметить, что наличие ЗПА дает 1 балл в оценке по шкале CHA₂ DS₂ – VASc, и может сдвигать показания для назначения прямых ингибиторов фактора Ха. Ретроспективный анализ проведенных исследований ROCKET-AF (Rivaroxaban Once Daily Oral Direct Factor Xa Inhibition Compared with Vitamin K Antagonism for Prevention of Stroke and Embolism Trial in Atrial Fibrillation) показал существенную связь между появлением

значительных и клинически незначимых кровотечений у пациентов с ЗАНК (n=839), которым проводилось лечение ривароксабаном и варфарином (ОР 1,40 (95% ДИ 1,06-1,86)), по сравнению с пациентами без ЗАНК (ОР 1,03 (95% ДИ 0,95-1,11); p=0,037). Для подтверждения данного утверждения необходимы дополнительные исследования [188].

- После реваскуляризации по поводу острой ишемии конечностей рекомендовано рассмотреть вопрос о последующем наблюдении, включая оценку состояния сердечно-сосудистой системы и функциональное состояние конечности [257].

УДД 4; УУР С

- Для пациентов после реваскуляризации по поводу острой ишемии конечностей эмболического происхождения рекомендовано, уточнить источник эмболии [261].

УДД5; УУР С

- Для пациентов, перенесших реваскуляризацию по поводу острой ишемии конечностей эмболического происхождения без мерцательной аритмии или внутрисердечного тромба, рекомендовано рассмотреть длительную терапию оральными антитромботическими средствами [188].

УДД 3; УУР С

5.3 Наблюдение после тромбоза нативной артерии или окклюзии артерии, лечение которой проводилось эндоваскулярным или открытым хирургическим способом

Пациенты с ОИ склонны к повторным серьезным сердечно-сосудистым событиям, что часто приводит к повторной госпитализации и необходимости хирургического вмешательства. У пациентов с симптоматическим ЗПА ОИ чаще всего вызывается тромбозом пораженного нативного сосуда, острой окклюзией шунта или места предыдущего эндоваскулярного вмешательства. После хирургической или эндоваскулярной реваскуляризации по поводу ОИ, вызванной тромбозом артерий, рекомендовано регулярное наблюдение с оценкой клинического статуса и функционального состояния конечности хотя конкретных исследований, посвященных этому вопросу, не проводилось [91,258]. Во время контрольных посещений проводится исследование пульса и измерение ЛПИ. При ухудшении клинических симптомов или значительном снижении ЛПИ требуется визуализация сосудистого русла (УЗИ, КТ-ангиография, МР-ангиография, субтракционная ангиография).

- После хирургической или эндоваскулярной реваскуляризации по поводу ОИ, вызванной тромбозом артерий, рекомендовано регулярное наблюдение с оценкой клинического статуса и функционального состояния конечности [258].

УДД 5; УУР С

5.3.1 Сопутствующее злокачественное новообразование или тромбофилия

Наследственная тромбофилия в виде дефицита естественных антикоагулянтов (протеины С и S, антитромбин-3) может быть обнаружена у 30-40% пациентов с ЗПА [Br J Surg. 2006 May;93(5):577-81; Eur J Vasc Endovasc Surg. 2004 Aug;28(2):124-31]. В отличие от венозных тромбоэмболических осложнений, при ЗПА наследственная тромбофилия чаще обнаруживается у лиц в возрасте старше 40 лет [Eur J Vasc Endovasc Surg. 2004 Aug;28(2):124-31]. Частота обнаружения дефицита естественных антитромботических средств или волчаночного антикоагулянта выше у пациентов после реваскуляризации с признаками окклюзии шунтов (4-55%) в сравнении с больными, имеющими проходимые шунты (27%), стабильное ЗПА (27%) и здоровыми добровольцами (11%) [Br J Surg. 1994 Jun;81(6):811-4]. Дефицит естественных антитромботических средств чаще обнаруживается при острой ишемии (61,5%) в сравнении с хронической (18,4%) [Vasc Surg. 1996 Jan;23(1):36-43]. Между тем, на сегодняшний день нет оснований полагать, что наличие наследственной или приобретенной тромбофилии влияет на эффективность реваскуляризации [Eur J Vasc Endovasc Surg. 2004 Aug;28(2):124-31]. У молодых пациентов (младше 60 лет) с тромботической ОИ без явного поражения магистральных артерий и, в частности, у пациентов с одновременным венозным и артериальным тромбозом, в послеоперационном периоде следует исключить сопутствующее злокачественное заболевание и тромбофилию, в первую очередь, дефицит естественных антикоагулянтов (протеины С и S, антитромбин-3) и антифосфолипидный синдром [262].

- У молодых пациентов (младше 60 лет) с тромботической ОИ и, в частности, у пациентов с одновременным венозным и артериальным тромбозом, в послеоперационном периоде рекомендуется исключить сопутствующее злокачественное заболевание, наследственную и приобретенную тромбофилию [262].

УДД 3; УУР С

5.3.2 Отказ от курения

Курение является значимым фактором риска развития и прогрессирования ЗПА [7,263]. Несколько исследований показывают, что прекращение курения связано с более низкой частотой сердечно-сосудистых ишемических и сосудистых событий, связанных с состоянием конечностей, ампутацией и смертью [264,265]. Таким образом, курящим пациентам следует рекомендовать бросить курить при каждом последующем посещении [258].

- Курящим пациентам с ОИК следует настоятельно рекомендовать отказ от курения [265].

УДД 3; УУР В

5.3.3 Антитромботические лекарственные средства и статины

- После реваскуляризации, выполненной по поводу тромбоза артерий, рекомендуется назначать антитромбоцитарную терапию и ингибиторы ГМГ-КоА-редуктазы для уменьшения сердечных осложнений и предотвращения прогрессирования атеросклеротического заболевания [99].

УДД 3; УУР В

Существует целый ряд методов проведения АТТ, но их специфика остается не до конца изученной [266]. В одном из исследований был проведен сравнительный анализ результатов раздельного использования клопидогреля и АСК [108], в другом сопоставлялись данные их комбинированного воздействия (клопидогрел плюс АСК, против монотерапии АСК) [267,268]. Никакое конкретное исследование не рассматривало роль АТТ в полном спектре ЗПА (бессимптомные формы течения, ПХ и ХИНК). Более того, Рабочая группа признала факт преждевременного прекращения исследований COMPASS в силу “подавляющей” неоспоримой эффективности при сравнении у 27402 пациентов результатов монотерапии с двойной терапией (АСК плюс ривароксабан 2,5 мг 2 раза в день) и монотерапией АСК.

Никаких существенных преимуществ в пределах отдельных показателей не было выявлено, за исключением сокращения риска нефатального инсульта (RR 0,64 (95% ДИ 0,42-0,99)). По результатам ретроспективного мета-анализа исследований CAPRIE (Clopidogrel versus Aspirin in Patients at Risk of Ischaemic Events) через 3 года клопидогрел превосходил АСК в подгруппе пациентов с клинической формой течения ЗПА (число исследуемых = 6452) в снижении показателя смертности от ССЗ (отношение рисков (ОР) 0,76 (95% ДИ 0,64-0,91)) и уровня ССС (ОР 0,78 (95% ДИ 0,65-0,93)). Аналогичные результаты были получены в подгруппе пациентов с ЗПА и сопутствующим диабетом [108]. Рандомизированные исследования EUCLID (Effects of Ticagrelor and Clopidogrel in Patients with Peripheral Artery Disease) сравнивали эффективность тикагрелора с клопидогрелем в группе из 13885 пациентов в возрасте до 50 лет с симптомными формами ЗПА [270]. В ходе исследования не было выявлено каких-либо различий как в отношении тяжелых ССС (ОР 1,02 (95% ДИ 0,92-1,13)), так и в отношении риска массивных кровотечений (ОР 1,10 (95% ДИ 0,84-1,43)).

До сих пор отсутствуют четкие данные, подтверждающие превосходство ДАТТ (с использованием клопидогреля) против монотерапии АСК с целью уменьшения нежелательных ССС у пациентов с ЗПА [266]. Исследование CHARISMA (n=3906) подтвердило тот факт, что ДАТТ приводит к снижению случаев ИМ (ОР 0,63 (95% ДИ 0,42-0,95)), однако способствует при этом повышению риска кровотечений разной степени тяжести, вплоть до смертельных (ОР 1,99 (95% ДИ 1,69-2,34)) [268]. По причине ретроспективного характера данного анализа и отрицательных результатов проведенного исследования требуется дальнейшее изучение данного вопроса.

Исследование CASPAR (Clopidogrel and Acetylsalicylic Acid in Bypass Surgery for Peripheral Arterial disease) провело контрольный мониторинг группы, состоящей из 851 пациента с подколенным шунтированием, и выявило полное отсутствие различий в результатах применения сочетания АСК + плацебо и АСК + клопидогрел, в плане их влияния на частоту окклюзии шунта, на риск ампутации пораженной конечности выше голеностопного сустава или смерти (ОР 0,98 (95% ДИ 0,78-1,23)) [64]. В заданной подгруппе пациентов при наличии протеза (ДАТТ против изолированного применения АСК) первичная конечная точка регистрировалась реже (ОР 0,65 (95% ДИ 0,45- 0,95)). Статистически значимой разницы в частоте первичных осложнений при использовании венозного трансплантата (ОР 1,25 (95% ДИ 0,94-1,67)) не выявлено. На фоне ДАТТ общие кровотечения регистрировались чаще (ОР 2,65 (95% ДИ 1,69-4,15)), но по риску большого или фатального кровотечения существенных различий не найдено (2,1 против 1,2%).

В исследовании Dutch BOA после 2 лет наблюдения за пациентами показано отсутствие разницы во влиянии на проходимость шунтов между АСК (или АСК /дипиридамолом) и антагонистом витамина К (АВК) (ОР 0,64 (95% ДИ 0,25-1,63)) [274]. Не найдено различий и при оценке влияния данных лечебных схем на смертность (ОШ 1,02 (95% ДИ 0,83-1,26)) или на риск ампутации (ОШ 0,99 (95% ДИ 0,75-1,30)). Риск кровотечения при приеме АВК (с высоким уровнем МНО >3,0) при этом удвоился [274]. Прием АВК значительно снизил число окклюзий венозных шунтов в сравнении с АСК (ОР 0,69 (95% ДИ 0,51- 0,94)). В другом исследовании добавление варфарина к АСК не дало преимуществ в проходимости шунтов в сравнении с монотерапией АСК, однако повысило в 2 раза риск серьезных кровотечений [275]. Сравнительный анализ эффективности использования ДАТТ и АВК + клопидогрел (n=341) после бедренно-подколенного шунтирования показал значительное улучшение проходимости дистального анастомоза, увеличение числа кровотечений и отсутствие влияния на частоту тяжелых ССС [276].

Несколько проведенных исследований показали, что статины значительно улучшают прогноз у пациентов с ЗПА [277,278]. По результатам нескольких мета-

анализов прием статинов существенно увеличил безболеую и максимальную ДБХ [112,277]. Это дает основание полагать, что статины уменьшают риск развития неблагоприятных осложнений, связанных с ЗПА [102].

5.3.4 Визуализация

УЗИ является предпочтительным методом визуализации во время последующего наблюдения. Это не инвазивный и наиболее подходящий метод для оценки степени стеноза после различных методов хирургического лечения. КТ-ангиография и МР-ангиография являются альтернативными не инвазивными инструментами для последующего наблюдения. МР-ангиография может предоставить полезную информацию о процессе ремоделирования после эндоваскулярных вмешательств, а также может определить проходимость и рестеноз зон реконструкций [282].

Ультразвуковая диагностика состояния аутовенозных шунтов (в целом, а не конкретно после лечения ОИ) имело предпочтение более 20 лет, однако доказательства этой практики остаются противоречивыми [283,284]. Недавний метаанализ показал, что УЗИ по сравнению с клиническим обследованием и измерением ЛПИ не было связано со значительным изменением проходимости аутовенозного шунта, частоты ампутации или смертности [285]. Хотя данных об оптимальных сроках терапии нет, многие сосудистые хирурги предлагают выполнение визуализационных исследований через четыре-шесть недель, три и шесть месяцев, а также через один и два года после операции шунтирования [286].

- После хирургической или эндоваскулярной реваскуляризации, в том числе по поводу ОИ, рекомендовано рассмотреть регулярное наблюдение, включая клиническую оценку и оценку функционального состояния конечности, проведение ЛПИ и УЗИ зон реконструкции в период один, три и шесть месяцев, а также через один год после операции [286].

УДД 3; УУР В

5.4 Наблюдение после тромбирования подколенной аневризмы

Регистры отмечают увеличение количества хирургических вмешательств по поводу аневризмы подколенной артерии (АПА), включая случаи тромбоза с ОИ. Их число удвоилось в Швеции за последние 10 лет, вероятно, из-за увеличения частоты выявления [223]. Тем не менее доля пациентов с ОИ вследствие тромбированной АПА невелика. В другом крупном регистровом исследовании по ОИ только у 536 из 16 229 (3,3%) пациентов, получавших лечение по поводу ОИ, была тромбированная АПА [175]. У пациентов с АПА регистрируется повышенная частота аневризм в контралатеральной подколенной области, аорте и других локализациях. Таким образом, эти пациенты требуют постоянного

динамического наблюдения, и в случае развития новой аневризмы следует рассмотреть вопрос о реконструкции сосудов. При повторном обследовании 190 пациентов, у которых на момент операции было еще 108 аневризм, в среднем через семь лет была выявлена еще 131 аневризма [287]. В шести из 138 случаев (4,3%) после выполнения венозного шунтирования развилась аневризма трансплантата. Хотя авторы рекомендовали пожизненное наблюдение, ни у одного пациента с нормальным артериальным сегментом не развилась аневризма, требующая вмешательства в течение трех лет.

Следовательно, было бы полезным пересматривать нормальные сегменты артерий каждые три года. Аналогичный подход может быть рекомендован после эндоваскулярного лечения тромбированной АПА. Тем не менее, нет данных, подтверждающих улучшение исходов при наблюдении с помощью УЗИ. Если с помощью УЗИ обнаруживается гемодинамически значимый рестеноз, рекомендуется повторное эндоваскулярное вмешательство или открытая операция. У пациентов, перенесших эндоваскулярное вмешательство по поводу АПА или открытую операцию с медиальным доступом, необходимо проверить полное выключение аневризматического мешка из кровотока, так как не исключен его дальнейший рост (33% после медианы семи лет наблюдения в одном случае) [287]. УЗИ может обнаружить расширение аневризматического мешка после пластики АПА, но КТ-ангиография более надежна в обнаружении расширения артерии. Специальных исследований, подтверждающих пользу антитромбоцитарных препаратов и/или статинов после операции по поводу тромбированной АПА, не проводилось; однако на основании общих наблюдений можно ожидать, что использование этих препаратов будет полезным.

- Для пациентов, получающих лечение по поводу тромбированной аневризмы подколенной артерии, после открытого или эндоваскулярного вмешательства рекомендовано рассмотреть вопрос о проведении регулярного дуплексного ультразвукового исследования [289].

УДД 2; УУР В

- Для пациентов, перенесших открытое или эндоваскулярное вмешательство по поводу тромбированной аневризмы подколенной артерии, рекомендовано рассмотреть вопрос о дуплексном ультразвуковом исследовании артерий как на стороне вмешательства, так и на контрлатеральной конечности, а также аорты, подвздошной и бедренной артерий каждые три года [287,289].

УДД 2; УУР С

6.1 Острая окклюзия аорты с двухсторонней ишемией нижних конечностей

6.2 Этиология и диагностика

Острая окклюзия аорты (ОАА) — острое патологическое состояние, характеризующееся внезапным нарушением кровотока в аорте с развитием острой ишемии обеих нижних конечностей, что создает реальную угрозу жизнеспособности не только конечностей, но и организма в целом. Причиной развития ОАА может быть эмболия крупным седловидным эмболом из полости сердца (обычно в результате осложнения острого инфаркта миокарда), а также тромбоз атеросклеротически измененной аорты или тромбоз аневризмы аорты (или обеих общих подвздошных артерий). Частота ОАА по данным составляет в общей популяции в среднем 0,02% в год, при этом тромбоз аорты регистрируется в 66,1%, эмболия бифуркации аорты - 21,9%, окклюзия протеза/стента/стент-графта - 12% случаев [39,290–292].

В развитии ОАА определенное значение имеет наличие тромбофилического состояния, низкого сердечного выброса. За последнее время более частое применение эндоваскулярных вмешательств при аневризмах аорты (EVAR) привело к увеличению частоты встречаемости окклюзии аорты из-за тромбоза стента-графта [293]. Расслоение аорты в результате компрессии истинного просвета, также является одной из причин ОАА, но данная нозология рассматривается в другом разделе.

Наиболее важными клиническими симптомами являются выраженный болевой синдром (практически у 100 % случаев) и парез/паралич нижних конечностей (до 80 % наблюдений). Диагностика ОАА в ряд случаев может быть затруднительной, особенно когда пациент поступает с двусторонним параличом нижних конечностей, а промедление с активной тактикой напрямую связано с неблагоприятным прогнозом [294–296].

Основные осложнения ОАА связаны с имеющейся ишемией мягких тканей, тяжелыми электролитными нарушениями, а также поступлением в организм большого количества недоокисленных продуктов и токсинов из мышечных массивов в случае выполненной реваскуляризации с развитием миоглобинурического тубулярного нефроза, ацидоза, что в конечном итоге ведет к развитию сердечно-сосудистой недостаточности. Большинство подобных публикаций основано на исследовании относительно малых групп пациентов, где трудно провести качественную статистическую обработку данных. В ряде публикаций делаются выводы, что несмотря на применение современных методов диагностики и лечения результаты лечения ОАА не улучшаются с течением времени [297].

- Для пациентов с острой ишемией конечности, возникшей вторично в результате острой окклюзии аорты, рекомендовано проведение экстренной реваскуляризации [297].

УДД 4; УУР А

- Пациентам после реваскуляризации по поводу острой ишемии конечности, развившейся вторично в результате острой окклюзии аорты, необходимо проведение в полном объеме мероприятий по уменьшению осложнений синдрома ишемии-реперфузии [300].

УДД 4; УУР А

6.3 Лечение

ОАА - редкое заболевание, что объясняет отсутствие достоверных данных для корректировки лечения. Лечебная тактика остается сложной задачей даже для опытного клинициста. ОАА больше угрожает жизни, а не жизнеспособности конечности. Это объясняется максимальной выраженностью синдрома ишемии-реперфузии вследствие ишемии обширных мышечных массивов при нарушении артериального кровоснабжения данной локализации [298,299].

В Общенациональном шведском исследовании приведены данные о 715 пациентов, оперированных за 21-летний период по поводу ОАА. Общая заболеваемость составила 3,8 на миллион человеко-лет (Grip O. et al., 2019). Доминировал тромбоз *in situ* (64%), за ним следовал седловидный эмбол (21%) и окклюзия шунта/стент-графта (15%). Были отмечены любопытные тенденции во времени: увеличение числа окклюзированных шунтов/стент-графтов; уменьшение тромбоза *in situ* и стабильный процент седловидных эмболов. За 30-дневный период риск ампутации составил 9%, а смертность – 20%. По данным этого исследования результаты улучшались со временем (смертность снизилась с 25% до 15%).

Характер оперативного вмешательства зависит от этиологии заболевания. В шведском исследовании 32% пациентов перенесли тромбоэмболэктомию, 22% – катетер-управляемый тромболизис, 18,9% – экстраанатомическое аксилло-бифemorальное шунтирование, 18% – аорто-биподвздошное или аорто-бифemorальное шунтирование (Grip O. et al., 2019). Тромбозы *in situ*, как правило, требуют проведения шунтирующих операций, в случае эмболического характера ОАА выполняется эмболэктомия [300,301].

Средняя послеоперационная летальность после операций по поводу ОАА составляет 22,2 – 60,0 %, частота ампутаций достигает 30 %. Почечная недостаточность регистрируется в 40-70 %, параплегия - в 40 %, ишемия висцеральных органов – от 6 до 14 % случаев [295]. К основным факторам, влияющим на летальность, относятся возраст пациента >60 лет (ОШ 5,68; 95 % ДИ 1,45-22,26; p=0.01), наличие двигательного дефицита (ОШ 5,48; 95 % ДИ 1,12-26,86; p=0.04), уровень лактата при поступлении > 1,7 ммоль/л (ОШ 13,33; 95 % ДИ 1,58-112,57; p=0.02), наличие инсульта в анамнезе (ОШ 4,8; 95 % ДИ 1,21-18,97; p=0.03), окклюзия внутренних подвздошных артерий с 2-х сторон (ОШ 7,11; 95

% ДИ 1,54-32,91; $p=0.01$) [302]. Данные факторы могут быть использованы для стратификации риска при отборе пациентов для проведения реваскуляризации и уточнения прогноза течения послеоперационного периода.

6.4 Результаты эндоваскулярных вмешательств на аорте.

Более частое применение эндоваскулярной пластики аневризмы (EVAR) привело к увеличению риска окклюзии аорты из-за тромбоза стента-графта. Исследование EVAR-I сообщило о 3-4-кратном увеличении уровня связанных с шунтированием осложнений после эндоваскулярной пластики аневризмы по сравнению с открытым вмешательством на аорте [293]. Новейшее поколение стент-графтов может быть более гибким и иметь более устойчивую к излому структуру, что может уменьшить связанные с EVAR окклюзии сосудов конечности [303].

За последнее время отмечается увеличение числа выполняемых эндоваскулярных вмешательств при ООК: 43,8 % за период 2008-2014 гг. по сравнению с 15,6 % за период 1994-2000 гг. [301].

В ряде публикаций представляется опыт эндоваскулярных вмешательств при ООА, возникшей на фоне аневризмы аорты и прогрессирующего атеросклеротического процесса [304,305]. Сравнительные исследования, предоставляющие информацию о предпочтительном выборе реваскуляризации в каждой ситуации, при этом в литературе отсутствуют.

Применение гибридного подхода позволяет выполнить, в дополнении к стандартной открытой реваскуляризации, тромбэктомию из висцеральных ветвей аорты или дистального атериального русла [306].

При принятии решения по поводу хирургической тактики при ООА следует учитывать этиологию окклюзии, сопутствующие заболевания, материальное оснащение, практический опыт, руководствуясь при этом стандартными принципами сосудистой хирургии.

7.1 Диагностика и лечение острой ишемии верхней конечности

7.2 Стратегия диагностики

- Пациентов с симптомами острой ишемии верхней конечности и с признаками сохранённой ее жизнеспособностью рекомендуется экстренно обследовать в стационарных условиях [307].

УУР 1; УДДС

- Перед тем как приступить к инструментальным методам обследования, рекомендуется провести клиническое обследование, пациентам с ОИВК [308].

УУР 2; УДД С

Комментарий: Клиническое обследование включает анализ жалоб больного, сбор анамнеза и физикальное обследование (осмотр, пальпация). Пациенты с ОИВК преимущественно женского пола, возрастная группа старше, чем в группе людей с ишемией нижних конечностей [309]. Симптоматика остается прежней: боль, парестезии, паралич. Физикальное обследование выявляет ослабление или отсутствие пульса (на плечевой, лучевой или локтевой артериях), изменение цвета кожи (бледность, покраснение), снижение температуры конечности. Измерение АД на обеих руках с целью выявления градиента между руками, а также аускультация подключичных артерий с целью выявления шума.

- Уровень окклюзии рекомендуется определять путем пальпации пульса, подтверждение проводится путем визуализации с использованием дуплекс-УЗИ или КТ ангиографии с контрастом [309].

УУР 5; УДД С

Комментарий: Визуализация артерий может не требоваться до проведения вмешательства у каждого пациента с острой ишемией верхней конечности: Если у пациента наблюдается картина типичного сердечного эмбола (ФП, короткая продолжительность симптомов, нормальный артериальный пульс в других локализациях); Если ишемия не является типичной эмболической (у молодого пациента есть подозрение на компрессионный синдром верхней апертуры грудной клетки или наличие дополнительного шейного ребра, тромбоз связанный с лучевой терапией, наличие подключичной аневризмы, подозрение на расслоение аорты); Если артерия проходима, важно провести оценочное исследование с использованием дуплекс-УЗИ или ЦСА для подтверждения компрессионного синдрома верхней апертуры грудной клетки, если он присутствует [310].

- Ультразвуковое цветковое дуплексное сканирование рекомендуется в качестве эффективного метода оценки характера, локализации, протяженности и степени поражения в каждом сегменте артериального русла конечности [310].

УУР 5; УДД С

Комментарий: Измерение запястно плечевого индекса (ЗПИ) -равен отношению систолического давления на артериях предплечья к системному систолическому давлению на плечевой артерии контралатеральной конечности [310] . Рис 5

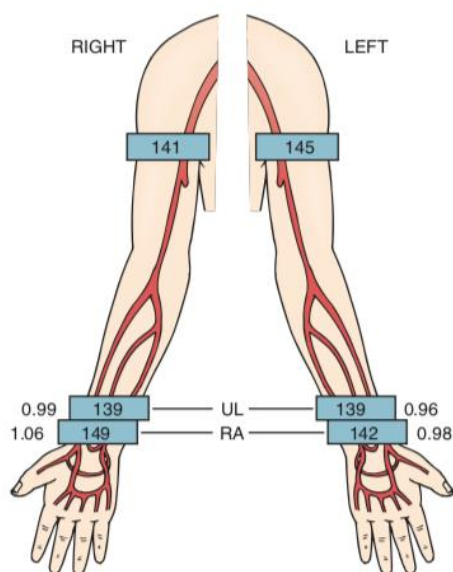


Рис 5. Результаты нормы запястно-плечевого индекса [6].

- КТ ангиография рекомендуется в качестве метода диагностики по установлению локализации поражения артерий при ОИК [310].

УУР 3; УДД С

Комментарий: КТ ангиография используется для выявления локализации стенозов и требует внутривенного введения контрастного вещества (КВ). Ангиографическое изображение моделируется из множества поперечных сканирований и представляется как при стандартной ангиографии. Изображение может быть ротировано в трех плоскостях. В настоящее время широко распространена мульти- детекторная КТ ангиография, которая обладает преимуществами перед рентгенконтрастной ангиографией; 3D снимки позволяют вращать их в разных плоскостях и оценивать полипроеекционно [311,312].

- КТ ангиография рекомендуется в качестве альтернативы МРА при противопоказаниях к последней [311].

УУР 5; УДД С

Комментарий: Как и при дуплексном сканировании МРА позволяет определить локализацию и степень стенозирования артерий, а визуализация артерий схожа со стандартной ангиографией. Оценка точности МРА зависит от используемых технологий, которые в настоящее время позволяют проводить двухмерную, 3D визуализацию, контрастное усиление гадолинием, субтракцию, синхронизацию с сердечным ритмом.

- Контрастная ангиография рекомендуется в качестве метода, обеспечивающего исследователя детальной информацией об анатомии артерии, и планировании реваскуляризации [311].

УУР 5; УДД С

Комментарий: Контрастная ангиография является наиболее доступной и широко используемой методикой. Ангиограммы легко могут быть проанализированы и интерпретированы большинством специалистов, занимающихся данной патологией. Технический прогресс рентгеновского оборудования, включая применение цифровой субтракционной ангиографии, уменьшение диаметра ангиографических катетеров и селективная катетеризация привели к более качественной оценке сосудистого русла и сделали процедуру более безопасной. Цифровая субтракционная ангиография позволяет получать повышенную четкость при изображении сосудистого русла в сравнении без субтракции.

7.3 Принятие решений о хирургическом вмешательстве

- Рекомендована экстренная реваскуляризация конечности если не определяется кровоток, присутствует неврологический дефицит, также включающий потерю двигательной функции [313].

УУР 3; УДД В

Комментарий: Отсутствуют двигательные или чувствительные нарушения, отсутствует мышечная болезненность, при Доплер-исследовании прослушиваются артериальные сигналы; при IIa классе ишемии по Резерфорду может быть достаточно только консервативное лечение путем проведения АК терапии. Риск заключается в том, что при сохранении жизнеспособности конечности пациент может страдать от динамического нарушения кровообращения в предплечье, что делает движения руки болезненными и влияет на качество жизни [313].

- Как и при ишемии нижней конечности следует рассмотреть все варианты, индивидуализировать риски и пользу для каждого пациента [313].

УУР 5; УДД С

Комментарий: *Факторы, которые следует принять во внимание – является ли пораженная рука ведущей, возраст и состояние пациента, профессию пациента и тяжесть ишемии.*

- Если принято решение лечить ишемию верхней конечности консервативно только с применением АК, руку рекомендуется регулярно обследовать в течении нескольких последующих дней, чтобы удостовериться в отсутствии ухудшения ее состояния [314].

УУР 5; УДД С

Комментарий: *Было предложено использовать АК в качестве монотерапии при первичном лечении, но обзор 23 исследований предположил, что к неблагоприятным результатам чаще всего приводило консервативное лечение[314,315].*

7.4 Открытое хирургическое вмешательство

- У пациентов со стенозом/окклюзией подключичной артерии рекомендуется рассмотреть вопрос о реваскуляризации [316].

УУР 5; УДД С

- Для выполнения эмболэктомии и артерий верхней конечности, рекомендовано использовать доступ из локтевой ямки с обнажением бифуркации плечевой артерии [316].

УУР 5; УДД С

Комментарий: *Большинству пациентов с ишемией верхней конечности, лечение проводится путем эмболэктомии; проведение хирургического шунтирования редко требуется экстренно. Базовым должно считаться хирургическое вмешательство под местной анестезией, необходимо присутствие анестезиолога, при необходимости иметь возможность проведения внутривенной седации и реанимации [308,316,317].*

7.5 Эндovasкулярное хирургическое вмешательство

- У пациентов со стенозом/окклюзией подключичной артерии рекомендуется рассматривать и обсуждать оба варианта реваскуляризации (стентирование или открытое хирургическое вмешательство) в каждом конкретном случае в соответствии с характеристиками поражения и риском для пациента [318].

УУР 3; УДД В

Комментарий: Эндovasкулярные вмешательства, такие как чрескожная тромбэктомия, эндovasкулярная тромбэктомия аспирационная или регионарный катетерный тромболизис (РКТ), и ранее использовались при острой ишемии верхней конечности, но описания их преимуществ и осложнений существуют только в виде докладов об отдельных клинических случаях [318,319]. РКТ с бедренным доступом и введением катетера в дугу аорты связан с риском эмболии внутричерепных сосудов, но его можно также провести с плечевым доступом, сводя к минимуму этот риск. Тромбы также могут отрываться и перемещаться в направлении внутричерепных сосудов из проксимального конца окклюзии, этот феномен известен как вихревая эмболия.

7.6 Компартмент-синдром и фасциотомия

Компартмент-синдром – симптомокомплекс, при котором наблюдается повышение подфасциального давления, что приводит к ишемии и некрозу содержимого фасциального мешка.

- Если рука была ишемизирована в течение многих часов и значительно отекала после успешной эмболэктомии, рекомендовано выполнение фасциотомии [320].

УУР 2; УДД С

Комментарии: КС является редким осложнением успешной реперфузии верхней конечности. Однако, если он развивается, то все равно может привести к долгосрочному поражению путем образования контрактуры или даже к потере конечности. Предлагается проведение ладонной фасциотомии, но некоторые авторы рекомендуют осуществлять одновременно и фасциотомию тыла ладони (Рис 6.). Могут понадобиться советы и помощь хирургов-ортопедов, хирургов, специализирующихся на хирургии кисти или пластических хирургов [320].

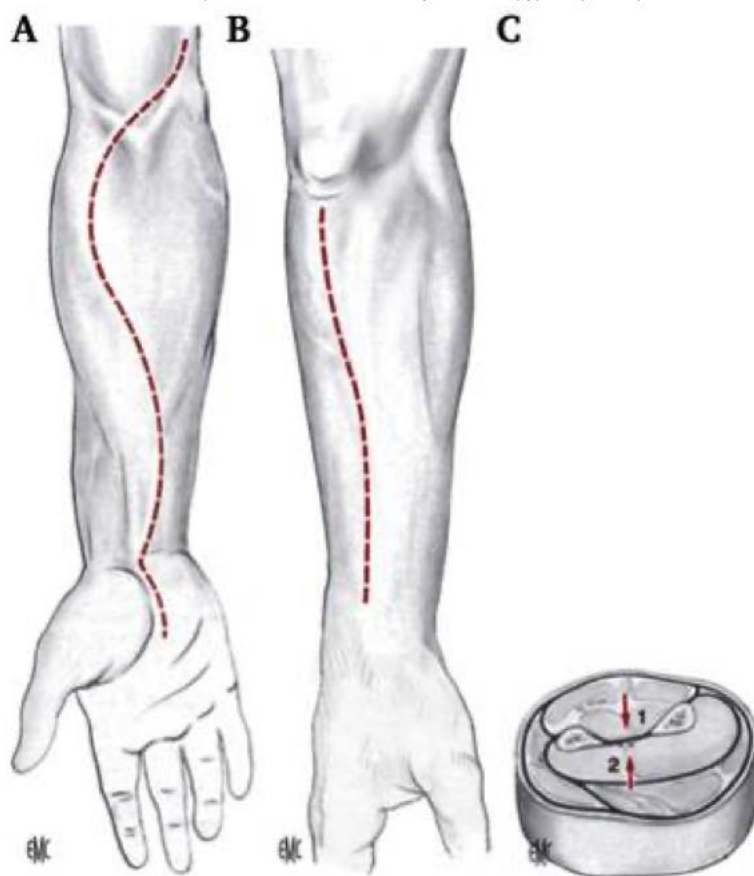


Рисунок 6. (А, В) Фасциотомия предплечья. Хирургический доступ для проведения (А) передней и (В) задней фасциотомий. (С) Фасциотомии поверхностного заднего и глубокого заднего футляров (красная стрелка, 1), фасциотомии переднего и латерального футляров (красная стрелка, 2) [6].

8. Острая ишемия конечности у детей

8.1 Эпидемиология

ОИК у детей встречается редко, но является потенциально катастрофическим событием, связанным со смертностью, потерей конечности или постоянной длительной инвалидизацией. Эта нозологическая единица наблюдается у каждых 26 – 85 из 100 000 госпитализаций пациентов детского возраста [321,322] и в < 1% травм у детей [323,324]. В большинстве случаев ишемия имеет ятрогенный характер и является следствием тромбоза, возникшего вторично после катетеризации пупочной или бедренной артерии, особенно у новорожденных и младенцев [321]. Симптоматические тромботические осложнения развиваются у 0,2% новорожденных в отделениях интенсивной терапии. Однако бессимптомный артериальный тромбоз, связанный с установкой катетера, встречается гораздо чаще, составляя от 3% до 90%. Другие причины ОИК связаны с проникающей или тупой травмой, сердечной эмболией у младенцев с врожденной мальформацией сердца или

магистральных сосудов, врожденными нарушениями коагуляции или внутриматочной компрессией извне.

8.2 Диагностика

Клинические проявления ОИК у новорожденных и младенцев могут быть менее очевидными, чем у взрослых. Поэтому необходим высокий уровень клинического подозрения, особенно при проведении катетеризации артерии. Это можно объяснить ограниченной способностью выразить жалобы словами и также меньшим размером конечности, и менее развитыми мышцами, которые лучше переносят гипоксию. Более того, коллатерализация может улучшиться и быстро развиваться в раннем возрасте [323,325]. Самыми частыми проявлениями являются цианоз и замедленное наполнение капилляров. Некротические изменения встречаются реже. В крупном когортном исследовании, у младенцев по сравнению с детьми старшего возраста, отмечался меньший риск ОИВК, более высокая смертность и им чаще проводилось лечение без инструментальных вмешательств [321]. Несколько публикаций предположили, что дуплексное сканирование артерий верхних конечностей является полезным инструментом для контроля пункции сосуда, снизилась частота, связанных с катетером, артериальных тромбозов [326–328].

- Младенцам и детям, подлежащим катетеризации бедренной артерии, рекомендовано проводить пункцию сосуда под контролем ультразвукового исследования и осуществлять контроль УЗИ, после проведения процедуры [327].

УДД 2; УУР С

8.3 Варианты лечения и исходов

Консервативное ведение с системной гепаринизацией было основой лечения ОИК у детей, преимущественно основываясь на экспертном мнении и анализе малых групп пациентов, поскольку литературных источников мало. Группа гепарина в качестве монотерапии очевидно является относительно безопасной ранней стратегией в большинстве случаев, позволяя проводить частичное или полное растворение тромба, развитие коллатералей и восстановления перфузии конечности [325,329–332] при малом риске геморрагических осложнений (3% в одном исследовании) [329]. Как НФГ, так и НМГ могут применяться в качестве группы гепарина. Для НФГ обычно применяется болус в дозе 75 МЕ/кг с последующей перфузией в дозе 28 МЕ/кг/час для младенцев в возрасте < 1 года и 20 МЕ/кг/час для детей старшего возраста, с доведением до АЧТВ 55 – 85 секунд [333]. Сообщалось также об успешном лечении с помощью системного тромболитика, однако при его использовании существует риск внутричерепного кровоизлияния, особенно у

недоношенных младенцев. Также была проведена оценка долгосрочных результатов консервативного ведения и сделано предположение, что у 15% пораженных детей разовьется либо перемежающаяся хромота, либо различия в длине конечностей в результате нарушения дальнейшего роста [329,337,338].

- Для младенцев и детей младше 2 лет с острой ишемией конечности рекомендовано первичное консервативное ведение с применением гепарин натрия [337].

УДД 3; УУР В

Комментарии: Почти 17% детей с ОИК перенесли реваскуляризацию в популяционном исследовании, они были старше детей, получавших консервативное лечение, и этиология чаще была травматической [339]. Младенцы и дети младшего возраста создают значительные технические затруднения при реваскуляризации и хирургические результаты у них хуже, чем у детей старшего возраста [331,340]. В частности, у младенцев результат не улучшается после хирургического вмешательства по сравнению с консервативным лечением [339].

Эндоваскулярная терапия представляется безопасной стратегией и может избирательно применяться в самых тяжелых случаях угрозы жизнеспособности конечности [324]. В недавнем исследовании, основанном на административной базе данных популяционного уровня, включающей почти 1 600 детей с ОИК, между консервативным ведением и вмешательством не было обнаружено различия в отношении смертности (всего 4%), ампутаций (всего <2%) или длительности госпитализации. Таким же образом недавний систематический обзор, включающий все стратегии ведения, предположил что частота спасения конечности составляет 88% (95% ДИ 1% – 31%), а общая смертность – 7% (95% ДИ 2% – 14%) [341].

- Младенцам и детям с острой ишемией конечности и отсутствием улучшения после консервативной терапии гепарином натрия рекомендовано рассмотреть проведение тромболитика или открытой хирургической реваскуляризации [341].

УДД 3; УУР С

На основе анализа группы из 25 детей в возрасте < 12 месяцев с ОИК, вызванной преимущественно ятрогенными травмами после пункции артерии, было выявлено следующее [338]: в 88% случаев поражалась нижняя конечность и диагноз был поставлен при помощи отсутствующих сигналов Доплера (64%) или цианоза конечности (60%). Первичное лечение состояло из АК, два пациента перенесли тромболитик, трое умерли в течение 30 дней от причин, не связанных с ОИК. Одному пациенту понадобилась ампутация на уровне выше колена. Долгосрочные функциональные результаты были хорошими, что демонстрирует успешную возможность лечения ОИК с применением АК.

Все ОИК у детей младшего возраста (< 2 лет) встречаются крайне редко и, поскольку кровеносные сосуды имеют крайне маленький размер, необходим мультидисциплинарный подход. Пластические хирурги и хирурги с опытом в области микрохирургии кисти, как и детские хирурги, могут быть полезны при необходимости проведения открытого хирургического вмешательства.

У школьников надмыщелковый перелом плечевой кости является распространенной причиной острой ишемии верхней конечности. Эта нозологическая единица происходит из повреждения плечевой артерии и в большинстве случаев разрешается после закрытой репозиции и стабилизации перелома. В систематическом обзоре была определена общая заболеваемость сосудистыми нарушениями после надмыщелкового перелома в размере от 3% до 14%, сосудистые нарушения сохранялись и после репозиции и стабилизации в 28% [342]. При тяжелых симптомах ОИК рекомендовано провести ревизию. Однако в некоторых конечностях пульсация сосудов не восстанавливается, несмотря на очевидную перфузию в кисти. Это состояние часто называется «розовая рука без пульса» и его ведение вызывает множество споров. Большое число авторов рекомендуют выжидательную тактику, поскольку симптомы обычно разрешаются и пульс восстанавливается в течение одной недели. Ревизию оставляют для пациентов, у которых развились дополнительные признаки ишемии, или для тех, у кого улучшение не наступило за одну неделю [342]. При необходимости предпочтительными хирургическими методами считаются ревизия с высвобождением ущемленной плечевой артерии в месте перелома, первичная пластика артерии, ангиопластика с венозной заплатой или интерпозиция с венозным трансплантатом [343].

- У подростков с надмыщелковым переломом плечевой кости и отсутствием пульса в ладони, при наличии перфузии, в качестве альтернативы немедленной хирургической ревизии, рекомендуется рассмотреть выжидательную тактику [343].

УДД 3; УУР С

9. Медицинская реабилитация и санаторно-курортное лечение, медицинские показания и противопоказания к применению методов медицинской реабилитации, в том числе основанных на использовании природных лечебных факторов

Порядок разработки и реализации индивидуальной программы реабилитации и абилитации инвалида, утвержден и осуществляется согласно Приказу Министерства труда и социальной защиты РФ от 13.06.2017г. №486н [344]. Объем и спектр реабилитационных мероприятий, безусловно, может быть разным. Тем не менее, необходимо обозначить

общие принципы реабилитации больных и инвалидов с последствиями ОИК, к соблюдению которых следует стремиться во всех случаях.

Суть реабилитационной программы - комплекс мероприятий, направленных на возмещение (компенсацию) утраченных (нарушенных) функций, ограничений жизнедеятельности. Цель программы - повышение качества жизни больного. При ОИК указанные задачи реализуются с помощью коррекции поведения, образа жизни и дополнительного комплекса лечебно-профилактических медицинских средств.

После проведения операции за пациентом должен ухаживать медперсонал. От того, как будет проводиться послеоперационная реабилитация, зависит скорость восстановления организма человека и его готовность к процессу реабилитации.

Соблюдение гигиены - немаловажный принцип. Важно следить за кожными покровами в области операционной раны, ежедневно проверять ее на предмет появления изменений. Рекомендуется принимать контрастный душ и использовать детское мыло для мытья, хорошо вытирать рану мягким полотенцем. При необходимости нужно использовать специальные крема по назначению лечащего врача.

- Рекомендовано устранение факторов риска или максимальное снижение их негативного воздействия при реабилитации и ревалидации пациентов перенесших острые тромбозы и эмболии конечностей [345].

УДД 5; УУР С

Комментарий 1: *Контроль артериального давления. По данным Фраммингемского исследования, которое длилось почти 65 лет, гипертония увеличивает риск развития перемежающейся хромоты в 2,7 раза. Причём этот риск зависит от степени гипертонической болезни [346].*

Комментарий 2: *Контроль уровня глюкозы крови. Нарушение переносимости глюкозы повышает риск заболеваний артерий в три раза у мужчин и в восемь раз у женщин [347]. В связи с этим необходимо правильно организовывать свой рацион, избегать большого количества быстрых углеводов (сладкого, выпечки). По возможности стоит заменить все продукты с сахарозой на фрукты.*

- Рекомендовано включить в процесс реабилитации после потери конечности: подготовку культы к установке протеза; начало применения протеза; возвращение человека в социальную и трудовую жизнь [350].

УДД 5; УУР С

Комментарий 1: *В послеоперационный период важно правильно ухаживать за швом, соблюдать правила по формированию культы, стараться поддерживать подвижность*

всех суставов и укреплять мышечный корсет - после ампутации одной ноги потребуется немало физических усилий, чтобы вновь научиться ходить, правильно распределяя нагрузку по всему телу и удерживая равновесие [351–354].

Комментарий 2: *Для уменьшения отека в первые дни после операции важно располагать культю выше уровня сердца пациента. Затем, для снижения отека используют эластичные бинты, компрессионные трикотаж и массаж. Желательно проводить не слишком тугое бинтование. Бинтование выше уровня культи помогает избежать возникновение проблем с циркуляцией крови в организме [351–354].*

Комментарий 3: *Главный принцип профилактики контрактуры - нельзя подолгу держать культю в согнутом состоянии, так как это приведет к укорачиванию мышц. Для скорейшего восстановления необходимо проводить лечебную гимнастику. Сначала гимнастика проводится под наблюдением врача. Чем лучше и быстрее мышцы пациента будут готовы к предполагаемой нагрузке, тем быстрее начнется этап протезирования [351–354].*

Комментарий 4: *Для того, чтобы снизить вероятность возникновения фантомной боли, требуются проводить бинтование культи, массаж, физиотерапия, фантомно-импульсную гимнастику. Помочь в избавлении от данной боли может эмоциональная поддержка близких, а также работа психологов [351–354].*

- С целью реабилитации пациентов, перенесших операции на артериях нижних конечностей рекомендованы занятия лечебной физкультурой [355].

УДД 2; УУР А

Комментарий 1: *Данные, подтверждающие эффективность ЛФК под наблюдением врача в качестве стартовой терапии динамического нарушения кровообращения, продолжают появляться и по-прежнему очень убедительны, что основывается на множестве проведенных ранее РКИ [355–361]. При этом ЛФК под наблюдением врача более эффективна, чем ЛФК без наблюдения [362,363]. в исследовании CLEVER приняли участие пациенты с атеросклеротическим поражением аортоподвздошного сегмента и ПХ; было проведено сравнение через 6 и 18 месяцев эффективности ЛФК под наблюдением врача и эндоваскулярной реваскуляризации. В обеих группах пациентов были получены хорошие результаты в течение этого срока наблюдения [364,365].*

- У больных после ампутаций нижних конечностей, с целью профилактики послеоперационных осложнений, подготовки к протезированию и обучению пользованию протезом рекомендуется ЛФК [366].

УДД 5; УУР С

Комментарий 1: *Задачами ЛФК в раннем послеоперационном периоде являются: 1) профилактика послеоперационных осложнений (застойная пневмония, атония кишечника, тромбозы, эмболии); 2) улучшение кровообращения в культе; 3) предупреждение атрофии мышц культы; 4) стимуляция процессов регенерации [351–353,366,367]*

Комментарий 2: *В период подготовки к протезированию с начала восстанавливают подвижность в сохранившихся суставах ампутированной конечности. Большое внимание в этот период уделяется упражнениям, направленным на увеличение силы и выносливости мышц верхнего плечевого пояса и общеукрепляющим. Через 3-4 недели после операции начинают тренировку стояния и ходьбы на лечебно-тренировочном протезе, что облегчает переход к ходьбе на постоянных протезах. [351–353,366,367]*

Комментарий 3: *На заключительном этапе восстановительного лечения после ампутации конечности (период овладения протезом) больного обучают пользоваться протезом. [351–353,366,367]*

- После операций на артериях конечностей при реабилитации пациентов рекомендованы применение физиотерапевтических методов [353].

УДД 5; УУР С

Комментарий 1: *Гиполипидемические методы, применяемые у больных с поражениями периферических артерий: электросон, гальванизация печени, медикаментозная терапия с применением # йода, # гепарина натрия, # метионина; воздействие токами ультравысокой частоты трансцеребрально, воздействие инфракрасным излучением, воздействие лечебной грязью при заболеваниях периферических сосудов; озонотерапия.*

Комментарий 2: *Иммунокорректирующие методы, применяемые у больных с поражениями периферических артерий: лекарственный электрофорез модуляторов, ванны радоновые лечебные. [368–371].*

Комментарий 3: *Гипокоагулирующие методы, применяемые у больных с поражениями периферических артерий: лекарственный электрофорез с препаратами группы гепарина и антиагреганты, кроме гепарина, низкочастотная магнитотерапия области сердца, йодобромные ванны, лазерное облучение крови [368–371].*

Комментарий 4: *Антигипоксические и антиоксидантные методы, применяемые у больных с поражениями периферических артерий: лекарственный электрофорез; кислородобаротерапия, нормобарическая гипокситерапия, красная лазеротерапия, кислородные ванны, озонотерапия, воздушные ванны, длительная малопоточная кислородотерапия, круглосуточная аэротерапия [368–371].*

Комментарий 5: *Сосудорасширяющие методы, применяемые у больных с поражениями периферических артерий: гальванизация, лекарственный электрофорез с периферическими вазодилататорами, сауна [368–371].*

10. Профилактика и диспансерное наблюдение, медицинские показания и противопоказания к применению методов профилактики

Согласно приказу Министерства здравоохранения Российской Федерации от 29.03.2019 г. № 173н «Об утверждении порядка проведения диспансерного наблюдения за взрослыми» диспансеризация направлена на выявление хронических неинфекционных заболеваний (и факторов риска их развития) [372]. У пациентов с ХЗВ профилактика должна быть направлена на устранения таких факторов риска как предотвращение рецидива эмболии, тромбоза нативного сосуда, острой окклюзии шунта или эндоваскулярной процедуры.

- После проведения пациентам реваскуляризации из-за острой ишемии конечности эмболической природы рекомендовано, провести диагностический поиск источника эмболии для предотвращения рецидива [373].

УДДЗ; УУР В

Комментарий. *Поскольку самой распространенной причиной артериальной эмболии является ФП и внутрисердечный тромбоз, одной из основных целей послеоперационного ведения является предотвращение рецидива эмболии. Необходимо определить источник эмболии. Оценка включает проведение электрокардиограммы (ЭКГ), других диагностических процедур для выявления острого инфаркта миокарда, 24-часовое ЭКГ-мониторирование, если оно необходимо, а также эхокардиографию и КТА всей протяженности аорты, если источник возникновения эмбола не определен.*

Важность АК в лечении пациентов с ФП давно подтверждена [209, 210]. В крупном реестровом исследовании проведение постоперационной АК терапии с использованием варфарина было связано с уменьшением риска ранней потери конечности после эмболэктомии, проведенной из-за острой артериальной окклюзии [8,374]. Варфарин десятилетиями был самым часто применяемым препаратом для этой цели. Метаанализ 2013 года сообщил, что прямые ингибиторы фактора Ха не имеют большей эффективности в предотвращении не геморрагических инсультов и системных эмболических событий у пациентов с ФП, но связаны с меньшим риском внутричерепного кровоизлияния по сравнению с варфарином [259]. Недавний метаанализ 2016 года предположил, что ПАПД могут значительно снизить риск ОИК по сравнению с варфарином у пациентов с ФП [6].

- После проведения реваскуляризации из-за острой ишемии конечности рекомендуется рассмотреть возможность последующего наблюдения, включающего исследование состояния сердечно-сосудистой системы пациента и функциональный статус конечности [379].

УДД 5; УУР С

Комментарий. Обзор 50 пациентов, обратившихся за медицинской помощью по причине ОИК показал, что у пациентов без ФП или внутрисердечного тромба может быть не такой риск рецидивов, как у пациентов с этими факторами риска [376]. Длительное проведение АК может не быть необходимым в этой группе пациентов, поскольку слишком мало данных, поддерживающих этот подход [257,374]. Оно может включать как оценку состояния сердечно-сосудистой системы пациента, так и оценку функционального статуса конечности.

- У пациентов с АПА повышен риск формирования новой аневризмы в противоположной подколенной области, аорте и других локализациях. Рекомендуется проводить исследование здоровых артериальных сегментов каждые три года [374].

УДД 4; УУР В

Комментарий: У пациентов с АПА повышен риск формирования новой аневризмы в противоположной подколенной области, аорте и других локализациях [287]. В крупном реестровом исследовании ОИК только у 536 из 16 229 (3,3%) пациентов, получавших лечение в результате ОИК, обнаружился тромбоз аневризмы подколенной артерии [50]. Таким образом, этих пациентов следует наблюдать и при развитии новой аневризмы может быть необходимым провести сосудистую реконструкцию для защиты жизни пациента и жизнеспособности конечности. После повторного обследования 190 пациентов, имевших 108 аневризм на момент хирургического вмешательства, были обнаружены 131 новых аневризм в среднем через семь лет [287].

- Пациентам, получавшим лечение в результате тромбирования аневризмы подколенной артерии, рекомендуется рассмотреть возможность проведения регулярного наблюдения с применением дуплекс-УЗИ после открытого или эндоваскулярного хирургического вмешательства [289].

УДД 5; УУР С

Комментарий: Если ультразвуковое дуплексное сканирование выявило рестеноз, рекомендовано проведение повторного вмешательства или открытого хирургического вмешательства. У пациентов, перенесших эндоваскулярное вмешательство при аневризме

подколенной артерии или открытое хирургическое вмешательство со срединным доступом, следует также подробно изучить исключение аневризматического мешка из кровотока, поскольку позднее расширение встречается часто (в 33% случаев после, в среднем, семилетнего срока наблюдения) [287]. После резекции аневризмы подколенной артерии расширение аневризматического мешка может выявить дуплексное сканирование, но КТА более надежна в выявлении механизма расширения.

- Рекомендовано рассмотреть долгосрочную антикоагуляцию после тромбэктомии или эндоваскулярной терапии окклюзии шунта из синтетического материала [384].

УДД 3; УУР В

Комментарий: Нет данных, демонстрирующих какую-либо эффективность гепарина натрия, низкомолекулярных гепаринов (НМГ) или антикоагулянтной (АК) терапии в предотвращении рецидива артериальных тромботических событий. В реестровом исследовании был сделан вывод, что АК была связана со значительным улучшением вторичной проходимости у пациентов с синтетическими шунтами (ОР 0,77) [384], таким образом, длительная АК после тромбэктомии или тромболитического окклюзированного протезного шунта может быть вариантом выбора. В исследовании COMPASS изучалась эффективность комбинации низких доз прямых ингибиторов фактора Ха и низких доз АСК, проводимые, в том числе у больных с ОИК. У пациентов со стабильным заболеванием периферических артерий (ЗПА) были продемонстрированы положительные эффекты применения ривароксабана 2 × 2,5 мг в сочетании с 100 мг АСК [385]. У небольшой группы пациентов с ОИК внутри этого исследования наблюдалось значительное уменьшение частоты ампутаций и смертности [7]. Несмотря на то, что исследование COMPASS было положительным для всех пациентов с ОИК, это не было основной конечной точкой и необходимо дальнейшее исследование, сфокусированное на ОИК.

- После хирургической или эндоваскулярной реваскуляризации ОИК, вызванной артериальным тромбозом, рекомендуется регулярное наблюдение, включая клиническую оценку и оценку функционального статуса [258].

УДД 3; УУР В

Комментарий: После хирургической или эндоваскулярной реваскуляризации ОИК, вызванной артериальным тромбозом, регулярное наблюдение может быть полезно, включая клиническую оценку и оценку функционального статуса [48,258]. Однако этот вопрос подробно не изучался. Во время повторных визитов проводится исследование пульса и измерение ЛПИ. Если течение клинических симптомов становится более тяжелым или отмечается значительное уменьшение ЛПИ, требуется визуализация сосудов (путем

проведения ультразвукового дуплексного сканирования, МР-ангиографии с контрастированием, КТА).

11. Организация оказания медицинской помощи

Медицинская помощь пациентам с ОИК оказывается в соответствии с приказом Министерства здравоохранения РФ от 15 ноября 2012 г. N 918н "Об утверждении Порядка оказания медицинской помощи больным с сердечно-сосудистыми заболеваниями" [386] и может оказываться в следующих условиях:

- амбулаторно (в условиях, не предусматривающих круглосуточное медицинское наблюдение и лечение);
- в дневном стационаре (в условиях, предусматривающих медицинское наблюдение и лечение в дневное время, не требующих круглосуточного медицинского наблюдения и лечения);
- стационарно (в условиях, обеспечивающих круглосуточное медицинское наблюдение и лечение).
- вне медицинской организации (по месту вызова бригады скорой, в том числе скорой специализированной, медицинской помощи, а также в транспортном средстве при медицинской эвакуации).

Медицинская помощь включает комплекс медицинских мероприятий: проведение диагностических процедур с целью постановки диагноза; проведение лечебных, в том числе хирургических (по показаниям), мероприятий; проведение профилактических мероприятий; проведение реабилитационных мероприятий.

Медицинская помощь пациентам с острой ишемией нижних конечностей оказывается в виде:

- первичной медико-санитарной помощи;
- скорой, в том числе скорой специализированной, медицинской помощи;
- специализированной, в том числе высокотехнологичной, медицинской помощи.

Первичная медико-санитарная помощь пациентам с острой ишемией нижних конечностей предусматривает:

- 1) первичную доврачебную медико-санитарную помощь;
- 2) первичную врачебную медико-санитарную помощь;
- 3) первичную специализированную медико-санитарную помощь.

У больных с острой ишемией нижних конечностей оказывается скорая, в том числе скорая специализированная медицинская как вне медицинской организации, так и в амбулаторных и стационарных условиях медицинской организации.

Скорая, в том числе скорая специализированная, медицинская помощь больным с острой ишемией конечностей, требующим срочного медицинского вмешательства, вне медицинской организации оказывается фельдшерскими выездными бригадами скорой медицинской помощи, врачебными выездными бригадами скорой медицинской помощи, специализированными выездными бригадами скорой медицинской помощи в соответствии с приказом Министерства здравоохранения и социального развития Российской Федерации от 1 ноября 2004 г. N 179 "Об утверждении порядка оказания скорой медицинской помощи" [387] с изменениями, внесенными приказами Министерства здравоохранения и социального развития Российской Федерации от 2 августа 2010 г. N 586н и от 30 января 2012 г. N 65н. [388].

Больной доставляется в максимально короткие сроки в региональное отделение сосудистой хирургии, региональный сосудистый центр или другую ближайшую медицинскую организацию, имеющую в своей структуре отделение (или койки) сосудистой хирургии, отделение рентгенохирургических методов диагностики и лечения, отделение анестезиологии-реанимации и оказывающую специализированную медицинскую помощь больным с неотложными и экстренными сердечно-сосудистыми заболеваниями.

При отсутствии на ближайшем расстоянии медицинской организации, оказывающей специализированную медицинскую помощь больным с острой ишемией конечностей, больной транспортируется в ближайшую медицинскую организацию, имеющую в своей структуре отделение сосудистой хирургии с палатами реанимации и интенсивной терапии, в штатную численность которого входят врачи-сердечно-сосудистые хирурги, врачи эндоваскулярные хирурги или врачи-анестезиологи-реаниматологи.

При оказании скорой медицинской помощи в случае необходимости осуществляется медицинская эвакуация больного, которая включает в себя санитарно-авиационную и санитарную эвакуацию.

При наличии медицинских показаний больной переводится в медицинскую организацию, оказывающую специализированную медицинскую помощь, имеющую в своей структуре отделение рентгенохирургических методов диагностики и лечения, отделение анестезиологии-реанимации, отделение сосудистой хирургии с палатой реанимации и интенсивной терапии.

При выявлении у больного, находящегося на лечении в стационарных условиях, показания к неотложным рентгенэндоваскулярным вмешательствам, больной переводится в медицинскую организацию, имеющую в своем составе отделение рентгенохирургических методов диагностики и лечения.

Медицинские организации, оказывающие медицинскую помощь больным, в том числе с применением кардиохирургических и рентгенэндоваскулярных методов диагностики и лечения, осуществляют свою деятельность в соответствии с приложениями N 1-29 к "Порядку оказания медицинской помощи больным с сердечно-сосудистыми заболеваниями" [386].

Пациентов с ОИК следует лечить специалистам в области сосудистой и эндоваскулярной терапии в центрах с полным спектром оборудования для ведения пациентов с патологией сосудов. Это подчеркивает необходимость перевода пациента в специализированные отделения для оказания надлежащего лечения [50]. Скорость перевода зависит от тяжести ишемии, от признаков потери двигательной или чувствительной функции (при степени ишемии 2А и выше по классификации И.И. Затевахина [22]) требуется неотложный перевод.

Необходимость начала экстренных мероприятий зависит от тяжести ишемии и оценивается по клинической классификациям В.С. Савельева, И.И. Затевахина [22] и Резерфорда [389]. Если в конечности присутствует неврологический дефицит, особенно включающий потерю двигательной функции (степень 2Б по классификации И.И. Затевахина, 2в степени по классификации Резерфорд), обязательно проведение экстренной реваскуляризации. Могут применяться различные техники реваскуляризации, включая хирургическую тромбо-эмболэктомию, шунтирование с применением аутовены и синтетических трансплантатов, чрескожный катетер-управляемый тромболизис, тромбаспирацию, механическую тромбэктомию (с тромболизисом или без) и гибридные методики, включая тромбэндартерэктомию. Выбранная стратегия будет зависеть от множества факторов, включая опыт и оснащенность медицинского персонала, а также симптомы заболевания, такие как длительность и тяжесть ОИК, локализацию и причину окклюзии, сопутствующие заболевания и риски, связанные с лечением.

В уже опубликованных согласительных документах по ведению больных с патологией сосудов [48,390,391], были определены минимальные объемы вмешательств для различных центров, занимающихся лечением отдельных заболеваний. Данные предполагают, что возможность проводить как открытое, так и эндоваскулярное хирургическое вмешательство в круглосуточном режиме может способствовать более благоприятному прогнозу, поскольку у пациентов, которым сначала проводилось эндоваскулярное вмешательство, был отмечен более высокий уровень выживаемости [40,50]. Возможность проведения обоих видов вмешательств в круглосуточном режиме требует определенного опыта лечения, что очевидно, даже если недостаточно достоверных данных для подкрепления доказательствами этого предположения. Существует дилемма,

вызванная задержкой начала лечения при переводе пациента и ограниченным опытом местного стационара, в который пациент был госпитализирован. Целесообразно в этих случаях обсудить тактику ведения пациента с сосудистым хирургом по телефону; однако обсуждение должно проводиться до принятия серьезного решения о том, следует ли переводить пациента в другой центр или начинать лечение на месте, даже если ресурсы потенциально ограничены. Небольшие стационары, особенно расположенные в отдаленных районах, должны быть интегрированы в сеть, позволяющую проведение быстрого направления к надлежащим специалистам, если необходимо.

- Пациентов, у которых диагностирована острая ишемия конечности, рекомендовано переводить в сосудистый центр, который предлагает полный спектр открытых и эндоваскулярных вмешательств, которые необходимы в зависимости от тяжести ишемии [392].

УДД 5; УУР С

- Рекомендовано проводить лечение пациентов с острой ишемией конечности в гибридной операционной или операционной с рамой С-типа и участием клинической команды, которая может осуществлять полный объем открытых или эндоваскулярных вмешательств во время одной процедуры [392].

УДД 5; УУР С

12. Критерии оценки качества медицинской помощи

N	Критерии качества	Уровень достоверности доказательств	Уровень убедительности рекомендаций
Этап постановки диагноза			
1.	Проведена инструментальная ультразвуковая и рентгенконтрастная визуализирующая диагностика для верификации анатомии поражения артерий конечностей и выбора тактики лечения	3	B

2.	Проведена инструментальная ультразвуковая и рентгенконтрастная диагностика с визуализацией артерий нижних конечностей на всех уровнях - брюшная аорта, подвздошные, бедренные, подколенные и тibiальные артерии, подключичные, плечевые артерии и артерии предплечья.	3	В
Этап консервативного и хирургического лечения			
3.	Проведены интраоперационно контрольные ультразвуковое дуплексное сканирование или ангиография при отсутствии убедительных данных о восстановлении адекватного кровообращения в артериях конечностей	3	С
4.	Проведено лечение с использованием группы антикоагулянтных и дезагрегантных препаратов	2	А
5.	Выполнена тромбэктомия, шунтирующая операция или ангиопластика с целью купирования острой ишемии конечности	3	В
6.	Выполнена первичная ампутация при необратимых проявлениях ишемии и поражении дистальных сегментов артериального русла	3	С
7.	Выполнена одномоментная хирургическая и/или эндоваскулярная коррекция путей притока и оттока при критической ишемии нижних конечностей и комбинированном поражении путей притока и оттока	3	В

Этап послеоперационного контроля			
8.	Проведена ангиография в случае отсутствия убедительных доказательств восстановления адекватного кровообращения	интраоперационная в случае отсутствия доказательств адекватного	3 С

Список литературы

1. O'Connell J B, Quiñones-Baldrich W J. Proper evaluation and management of acute embolic versus thrombotic limb ischemia. *Semin Vasc Surg.* 2009;22(01):10–16.
2. Santistevan J R. Acute limb ischemia: an emergency medicine approach. *Emerg Med Clin North Am.* 2017;35(04):889–909.
3. Callum K, Bradbury A. ABC of arterial and venous disease: Acute limb ischaemia *BMJ* 2000320(7237):764–767.
4. Thai T.T.et al. The Contemporary Safety and Effectiveness of Lower Extremity Bypass Surgery and Peripheral Endovascular Interventions in the Treatment of Symptomatic Peripheral Arterial Disease. *Circulation.* 2015; 132 (21) :1999-2011.
5. Earnshaw J. J. Where we have come from: a short history of surgery for acute limb ischaemia // *European Journal of Vascular and Endovascular Surgery.* – 2020. – Т. 59. – №. 2. – С. 169-170. doi: 10.1016/j.ejvs.2019.07.032.
6. European Society for Vascular Surgery (ESVS) 2020 Clinical Practice Guidelines on the Management of Acute Limb Ischaemia. *Eur J Vasc Endovasc Surg.* 2020; 59: , 173 – 218; <https://doi.org/10.1016/j.ejvs.2019.09.006>.
7. Anand SS, Caron F, Eikelboom JW, Bosch J, Dyal L, Aboyans V, Abola MT, Branch KRH, Keltai K, Bhatt DL, Verhamme P, Fox KAA, Cook-Brunns N, Lanius V, Connolly SJ, Yusuf S. Major Adverse Limb Events and Mortality in Patients With Peripheral Artery Disease: The COMPASS Trial. *J Am Coll Cardiol.* 2018.
8. Ljungman C, Adami HO, Bergqvist D, Sparen P, Bergström R. Risk factors for early lower limb loss after embolectomy for acute arterial occlusion: a population-based case-control study. *Br J Surg.* 1991;78(12):1482-1485. doi:10.1002/bjs.1800781224.
9. Gandini R, Merolla S, Chegai F, Del Giudice C, Stefanini M, Pampana E. Foot embolization during limb salvage procedures in critical limb ischemia patients successfully

managed with mechanical thromboaspiration: a technical note. *J Endovasc Ther.* 2015;22(04):558–563.].

10. Acar R D, Sahin M, Kirma C. One of the most urgent vascular circumstances: Acute limb ischemia. *SAGE Open Med.* 2013;1:2.05031211351611E.

11. Lau J F, Weinberg M D, Olin J W. Peripheral artery disease. Part 1: clinical evaluation and noninvasive diagnosis. *Nat Rev Cardiol.* 2011;8(07):405–418.

12. Hess C N, Huang Z, Patel M R. Acute limb ischemia in peripheral artery disease. *Circulation.* 2019;140(07):556–565.

13. Creager M A, Kaufman J A, Conte M S. Clinical practice. Acute limb ischemia. *N Engl J Med.* 2012;366(23):2198–2206.

14. Hess C N, Rogers R K, Wang T Y. Major adverse limb events and 1-year outcomes after peripheral artery revascularization. *J Am Coll Cardiol.* 2018;72(09):999–1011.

15. Grip O. Open or endovascular revascularization in the treatment of acute lower limb ischaemia. *Br.J.Surg.* 2018105(12):1598-1606.

16. Darwood R. Acute limb ischaemia. Available at: www.rcemlearning.co.uk/references/acute-limb-ischaemia (accessed 21 August 2019).

17. Enezate TH, Omran J, Mahmud E, et al. Endovascular versus surgical treatment for acute limb ischemia: a systematic review and meta-analysis of clinical trials. *Cardiovasc Diagn Ther.* 2017;7(3):264-271. doi:10.21037/cdt.2017.03.03.

18. Howard DP, Banerjee A, Fairhead JF, et al. Population-Based Study of Incidence, Risk Factors, Outcome, and Prognosis of Ischemic Peripheral Arterial Events: Implications for Prevention [published correction appears in *Circulation.* 2015 Nov 10;132(19):e234]. *Circulation.* 2015;132(19):1805-1815.

19. Natarajan B, Patel P, Mukherjee F. Acute Lower Limb Ischemia - Etiology, Pathology, and Management. *Int J Angiol.* 2020;29:168–174. DOI <https://doi.org/10.1055/s-0040-1713769>.

20. Behrendt C-A, Seiffert M, Gerloff C, L’Hoest H, Acar L, Thomalla G. How Does SARS-CoV-2 Infection Affect Survival of Emergency Cardiovascular Patients? A Cohort Study From a German Insurance Claims Database. *Eur J Vasc Endovasc Surg* (2021) 62(1), 119-125. doi: 10.1016/j.ejvs.2021.03.006.

21. Винокуров И.А. Острая ишемия нижних конечностей в условиях пандемии COVID-19. Кардиоваскулярная терапия и профилактика. 2021;20(4):2932. <https://doi.org/10.15829/1728-8800-2021-2932>.

22. Острая артериальная непроходимость. В кн. Клиническая хирургия: национальное руководство. Том 3. Под редакцией Савельева В.С., Кириенко А.И. М.:

ГЭОТАР-Медиа. 2010; 95: 830–914.

23. Затевахин И.И., Цициашвили М.Ш., Золкин В.Н. Острая артериальная непроходимость В кн. Клиническая ангиология/ под ред А.В.Покровского. М.:Медицина,2004. С. 596- 623.

24. Синявин Г.В., Винокуров И.А., Мнацаканян Г.В., Белов Ю.В. Эпидемиология и патогенез острой ишемии нижних конечностей Кардиология и сердечно-сосудистая хирургия 2019, Т. 12, №4, с. 291-295<https://doi.org/10.17116/kardio201912041291>.

25. Сорока В., Нохрин С., Магамедов И. Основные механизмы острой тромбозембогенной ишемии нижних конечностей. Российский биомедицинский журнал. 2015;16(4):12-14.

26. Савельев В.С., Затевахин И.И., Степанов Н.В. Острая непроходимость бифуркации аорты и магистральных артерий конечностей. М.: Медицина. 1987-304с.

27. Кошкин В.М., Каралкин А.В., Насташева О.Д., Кошкина И.В., Зимин В.Р., Сергеева Н.А. Феномен реактивной гиперемии в клинической практике. Регионарное кровообращение и микроциркуляция. 2012. 11; 3 (43): 45-50.

28. Феномен реактивной гиперемии в клинической практике. Регионарное кровообращение и микроциркуляция. 2012. 11; 3 (43): 45-50.

29. Natarajan V, Patel P, Mukherjee F. Acute Lower Limb Ischemia - Etiology, Pathology, and Management. *Int J Angiol.* 2020;29:168–174. DOI <https://doi.org/10.1055/s-0040-1713769>.

30. Creager MA, Kaufman JA, Conte MS. Clinical practice. Acute limb ischemia *N Engl J Med.* 2012;366(23):2198-206. doi: 10.1056/NEJMcpr1006054.

31. Davies B., Braithwaite B.D., Birch P.A., Poskitt K.R., Heather B.P., Earnshaw JJ Acute leg ischaemia in Gloucestershire. *Br J Surg* 1997;84 (4):504-508 <https://doi.org/10.1046/j.1365-2168.1997.02601.x>.

32. Eyers P, Earnshaw JJ. Acute non-traumatic arm ischaemia. *British Journal of Surgery*, 1998;85 (10):1340–1346, <https://doi.org/10.1046/j.1365-2168.1998.00884.x>.

33. Dryjski M, Swedenborg J. Acute ischemia of the extremities in a metropolitan area during one year. *J Cardiovasc Surg (Torino)*. 1984;25(6):518-522.

34. Christer Ljungman, Lars Holmberg, David Bergqvist, Reinhold Bergström, Hans-Olov Adami, Amputation risk and survival after embolectomy for acute arterial ischaemia. Time trends in a defined Swedish population, *European Journal of Vascular and Endovascular Surgery*, Volume 11, Issue 2, 1996, Pages 176-182, ISSN 1078-5884, [https://doi.org/10.1016/S1078-5884\(96\)80048-7](https://doi.org/10.1016/S1078-5884(96)80048-7).

35. Korabathina R, Weintraub AR, Price LL, et al. Twenty-year analysis of trends in

the incidence and in-hospital mortality for lower-extremity arterial thromboembolism. *Circulation*. 2013;128(2):115-121. doi:10.1161/CIRCULATIONAHA.113.003543.

36. Baril D. T., Ghosh K., Rosen A. B. Trends in the incidence, treatment, and outcomes of acute lower extremity ischemia in the United States Medicare population // *Journal of vascular surgery*. – 2014. – Т. 60. – №. 3. – С. 669-677. e2.

37. Grip O, Kuoppala M, Acosta S, Wanhainen A Åkeson, J, Björck M, Outcome and complications after intra-arterial thrombolysis for lower limb ischaemia with or without continuous heparin infusion, *British Journal of Surgery*, Volume 101, Issue 9, August 2014, Pages 1105 -1112, <https://doi.org/10.1002/bjs.9579>.

38. Grip O, Kuoppala M, Acosta S, Wanhainen A, Åkeson J, M Björck, Outcome and complications after intra-arterial thrombolysis for lower limb ischaemia with or without continuous heparin infusion, *British Journal of Surgery*, Volume 101, Issue 9, August 2014, Pages 1105 -1112, <https://doi.org/10.1002/bjs.9579>.

39. Grip O., Wanhainen A., Acosta S., Björck M., Long-term Outcome after Thrombolysis for Acute Lower Limb Ischaemia, *European Journal of Vascular and Endovascular Surgery*, Volume 53, Issue 6, 2017, Pages 853-861, ISSN 1078-5884, <https://doi.org/10.1016/j.ejvs.2017.02.003>].

40. Bath J, Kim RJ, Dombrovskiy VY, Vogel TR. Contemporary trends and outcomes of thrombolytic therapy for acute lower extremity ischemia. *Vascular*. 2019;27(1):71-77. doi:10.1177/1708538118797782.

41. Grip O, Kuoppala M, Acosta S, Wanhainen A Åkeson, J, Björck M, Outcome and complications after intra-arterial thrombolysis for lower limb ischaemia with or without continuous heparin infusion, *British Journal of Surgery*, Volume 101, Issue 9, August 2014, Pages 1105 -1112, <https://doi.org/10.1002/bjs.9579>.

42. Национальные рекомендации по ведению больных с заболеваниями артерий нижних конечностей. Российский согласительный документ. Москва, 2013. 68с.

43. Rutherford RB, Baker JD, Ernst C, Johnston KW, Porter JM Ahn S, et al. Recommended standards for reports dealing with lower extremity ischemia: revised version. *J Vasc Surg* 1997;26: 517-538.

44. European Society for Vascular Surgery (ESVS) 2020 Clinical Practice Guidelines on the Management of Acute Limb Ischaemia. *Eur J Vasc Endovasc Surg*. 2020; 59: , 173 – 218. <https://doi.org/10.1016/j.ejvs.2019.09.006>.

45. Callum K, Bradbury A. ABC of arterial and venous disease: Acute limb ischaemia. *BMJ* 2000;320(7237):764–767.

46. Olinic D-M, Stanek A, Tătaru D-A, Homorodean C, Olinic M. Acute Limb

Ischemia: An Update on Diagnosis and Management. *J Clin Med* 2019;8(08):1215.

47. Dieter R, Dieter RA III, Dieter RA III, Nanjundappa A, eds. *Critical Limb Ischemia Acute and Chronic*. Switzerland: Springer International Publishing; 2017.

48. Aboyans V, Ricco J-B, Bartelink MEL, et al; ESC Scientific Document Group. 2017 ESC Guidelines on the diagnosis and treatment of peripheral arterial diseases, in collaboration with the European Society for Vascular Surgery (ESVS): document covering atherosclerotic disease of extracranial carotid and vertebral, mesenteric, renal, upper and lower extremity arteries endorsed by: the European Stroke Organization (ESO) The Task Force for the Diagnosis and Treatment of Peripheral Arterial Diseases of the European Society of Cardiology (ESC) and of the European Society for Vascular Surgery (ESVS). *Eur Heart J* 2018;39(09):763–816.

49. Natarajan B, Patel P, Mukherjee A. Acute Lower Limb Ischemia - Etiology, Pathology, and Management. *Int J Angiol* 2020;29:168–174.

50. Grip O, Wanhainen A, Michaëlsson K, Lindhagen L, Björck M, Open or endovascular revascularization in the treatment of acute lower limb ischaemia, *British Journal of Surgery*, Volume 105, Issue 12, November 2018, Pages 1598–1606, <https://doi.org/10.1002/bjs.10954>.

51. Santistevan JR. Acute limb ischemia: an emergency medicine approach. *Emerg Med Clin North Am* 2017;35:889e909.

52. Björck M, Earnshaw JJ, Acosta S, et al. Editor's Choice – European Society for Vascular Surgery (ESVS) 2020 Clinical Practice Guidelines on the Management of Acute Limb Ischaemia. *European Journal of Vascular and Endovascular Surgery*. 2020;59(2):173-218. doi:10.1016/j.ejvs.2019.09.006.

53. Menke J, Lüthje L, Kastrup A, Larsen J. Thromboembolism in Atrial Fibrillation. *American Journal of Cardiology*. 2010;105(4):502-510. doi:10.1016/j.amjcard.2009.10.018.

54. Preuss A, Elgeti T, Hamm B, Werncke T. Extravascular incidental findings in run-off CT angiography in patients with acute limb ischaemia: incidence and clinical relevance. *Clin Radiol* 2015;70: 622e9.

55. Fluck F, Augustin AM, Bley T, Kickuth R. Current Treatment Options in Acute Limb Ischemia. *RoFo Fortschritte auf dem Gebiet der Röntgenstrahlen und der Bildgebenden Verfahren*. 2020;192(4):319-326. doi:10.1055/a-0998-4204.

56. Pahuja M, Ranka S, Chehab O, et al. Incidence and clinical outcomes of bleeding complications and acute limb ischemia in STEMI and cardiogenic shock. *Catheterization and Cardiovascular Interventions*. 2021;97(6):1129-1138. doi:10.1002/ccd.29003.

57. Nicolajsen CW, Dickenson MH, Budtz-Lilly J, Eldrup N. Frequency of cancer in

patients operated on for acute peripheral arterial thrombosis and the impact on prognosis. *Journal of Vascular Surgery*. 2015;62(6):1598-1606. doi:10.1016/j.jvs.2015.06.223.

58. Currie IS, Wakelin SJ, Lee AJ, Chalmers RT. Plasma creatine kinase indicates major amputation or limb preservation in acute lower limb ischemia. *Journal of Vascular Surgery*. 2007;45(4):733-739. doi:10.1016/j.jvs.2006.12.050.

59. Watson JDB, Gifford SM, Clouse WD. Biochemical markers of acute limb ischemia, rhabdomyolysis, and impact on limb salvage. *Seminars in Vascular Surgery*. 2014;27(3-4):176-181. doi:10.1053/j.semvascsurg.2015.01.007.

60. Koutouzis M, Kontaras K, Sfyroeras G, Moulakakis K, Nikolidakis S, Andrikopoulos V, et al. Cardiac troponin I in patients with acute lower limb ischemia. *Am J Cardiol* 2007;100: 728e30.

61. Majewski W, Laciak M, Staniszewski R, Gorny A, Mackiewicz A. C-reactive protein and alpha 1-acid glycoprotein in monitoring of patients with acute arterial occlusion. *Eur J Vasc Surg* 1991;5: 641e5.

62. Tasoglu I, Cicek OF, Lafci G, Kadirogullari E, Sert DE, Demir A, et al. Usefulness of neutrophil/lymphocyte ratio as a predictor of amputation after embolectomy for acute limb ischemia. *Ann Vasc Surg* 2014;28:606e13.

63. Bjorck M, Beiles B, Menyhei G, Thomson I, Wigger P, Venermo M, et al. Editor's Choice: Contemporary treatment of popliteal artery aneurysm in eight countries: A Report from the Vascunet collaboration of registries. *Eur J Vasc Endovasc Surg* 2014;47:164e71.

64. Weiss CR, Azene EM, Majdalany BS, AbuRahma AF, Collins JD, Francois CJ, et al. ACR Appropriateness Criteria((R)) Sudden Onset of Cold, Painful Leg. *J Am Coll Radiol* 2017;14:S307e13.

65. Jaffery Z, Thornton SN, White CJ. Acute limb ischemia. *Am J Med Sci* 2011;342:226e34.

66. Fowkes F Gerald R *, Rudan Diana *, Rudan Igor *, Aboyans Victor, Denenberg Julie O, McDermott Mary M, Norman Paul E, Sampson Uchekukwe K A, Williams Linda J, Mensah George A, Criqui Michael H. Comparison of global estimates of prevalence and risk factors for peripheral artery disease in 2000 and 2010: a systematic review and analysis. Published Online August 1, 2013 [http://dx.doi.org/10.1016/S0140-6736\(13\)61249-0](http://dx.doi.org/10.1016/S0140-6736(13)61249-0).

67. Спиридонов А.А., Бузиашвили Ю.И., Шумилина М.В. Ультразвуковая диагностика патологии артерий нижних конечностей: Учебно-метод. руководство. М.: Спектрмед; 1996.

68. Шумилина М.В., Аракелян В. С. Алгоритм неинвазивной диагностики при ишемии нижних конечностей. Учебно-методическое пособие. Москва.: НМИЦ ССХ им. АН

Бакулева МЗ РФ; 2019.- 46с. 46. ISBN: 978-5-7982-0396-3. УДК: 616.137-005.4-089.819.

69. Шумилина, М.В. Комплексная ультразвуковая диагностика патологии периферических сосудов. М.: Издательство НЦССХ им. А.Н. Бакулева РАМН; 2012.

70. Gaskell P, Krisman AM: An auscultatory technique for measuring the digital blood pressure. *Canad J Biochem Physiol* 36: 883, 19583.

71. Lezack J.D., Carter S.A.: Systolic pressures in the extremities of man with special reference to the toes. *Canad. J. Physiol. Pharmacol.* 48: 469, 1970.

72. Carter S.A., Lezack J.D.: Digital Systolic Pressures in the Lower Limb in Arterial Disease. *Circulation.* 1971., Vol. XLII, p. 905-914.

73. Conrad M.C., Green H.D.: Hemodynamics of large and small vessels in peripheral vascular disease. *Circulation.* 29: 847, 1964.

74. Collins R, Burch J, Cranny G, Aguiar-Ibanez R, Craig D, Wright K, Berry E, et al. Duplex ultrasonography, magnetic resonance angiography, and computed tomography angiography for diagnosis and assessment of symptomatic, lower limb peripheral arterial disease: systematic review. *BMJ* 2007;334:1257.

75. Hingorani AP, Ascher E, Marks N, Puggioni A, Shiferson A, Tran V, et al. Limitations of and lessons learned from clinical experience of 1,020 duplex arteriography. *Vascular* 2008;16:147e53.

76. Crawford JD, Perrone KH, Jung E, Mitchell EL, Landry GJ, Moneta GL. Arterial duplex for diagnosis of peripheral arterial emboli. *J Vasc Surg* 2016;64:1351e6.

77. ESUR Guidelines on Contrast Agents. Available at: <http://www.esurcm.org/index.php/b-renal-adverse-reactions-2>. (Accessed 21 August 2019).

78. Zlatanovic P, Koncar I, Dragas M, Ilic N, Sladojevic M, Mutavdzic P, et al. Combined impact of chronic kidney disease and contrast induced acute kidney injury on long-term outcomes in patients with acute lower limb ischaemia. *Eur J Vasc Endovasc Surg* 2018;56:78e86.

79. Madhuripan N, Mehta P, Smolinski SE, Njuguna N. Computed tomography angiography of the extremities in emergencies. *Semin Ultrasound CT MR* 2017;38:357e69.

80. Jens S, Koelemay MJ, Reekers JA, Bipat S. Diagnostic performance of computed tomography angiography and contrast-enhanced magnetic resonance angiography in patients with critical limb ischaemia and intermittent claudication: systematic review and meta-analysis. *Eur Radiol* 2013;23:3104e14.

81. Jens S, Kerstens MK, Legemate DA, Reekers JA, Bipat S, Koelemay MJ. Diagnostic performance of computed tomography angiography in peripheral arterial injury due to trauma: a systematic review and meta-analysis. *Eur J Vasc Endovasc Surg* 2013;46:329e37.

82. Jakubiak A, Waliszewska M, Guzinski M, Sasiadek M. The value of 64-detector

computed tomography angiography as a diagnostic method during emergency service in acute lower limbs ischemia. *Polish J Radiol* 2009;74:37e41.

83. Collins R, Cranny G, Burch J, et al. A systematic review of duplex ultrasound, magnetic resonance angiography and computed tomography angiography for the diagnosis and assessment of symptomatic, lower limb peripheral arterial disease HTA Health Technology Assessment NHS R&D HTA Programme www.hta.ac.uk. Health Technology Assessment. 2007;11(20). <http://www.hta.ac.uk>.

84. Met R, Bipat S, Legemate DA, Reekers JA, Koelemay MJW. Diagnostic performance of computed tomography angiography in peripheral arterial disease: a systematic review and meta-analysis. *JAMA*. 2009;301(4):415-424. doi:10.1001/JAMA.301.4.415.

85. Lapeyre M, Kobeiter H, Desgranges P, Rahmouni A, Becquemin JP, Luciani A. Assessment of critical limb ischemia in patients with diabetes: Comparison of MR angiography and digital subtraction angiography. *American Journal of Roentgenology*. 2005;185(6):1641-1650. doi:10.2214/AJR.04.1111.

86. Sultan S, Tawfick W, Hynes N. Ten-year technical and clinical outcomes in TransAtlantic Inter-Society Consensus II infrainguinal C/D lesions using duplex ultrasound arterial mapping as the sole imaging modality for critical lower limb ischemia. *Journal of Vascular Surgery*. 2013;57(4):1038-1045. doi:10.1016/j.jvs.2012.10.005.

87. Menke J, Larsen J. Meta-analysis: Accuracy of contrast-enhanced magnetic resonance angiography for assessing steno-occlusions in peripheral arterial disease. *Ann Intern Med*. 2010;153(5):325-334. doi:10.7326/0003-4819-153-5-201009070-00007.

88. Heijenbrok-Kal MH, Kock MCJM, Hunink MGM. Lower extremity arterial disease: Multidetector CT angiography - Meta-analysis. *Radiology*. 2007;245(2):433-439. doi:10.1148/radiol.2451061280.

89. Riambau V, Bockler D, Brunkwall J, Cao P, Chiesa R, Coppi G, et al. Editor's choice e Management of descending thoracic aorta diseases: clinical practice guidelines of the European Society for Vascular Surgery (ESVS). *Eur J Vasc Endovasc Surg* 2017;53:4e52.

90. Ebben HP, Jongkind V, Wisselink W, Hoksbergen AWJ, Yeung KK. Catheter directed thrombolysis protocols for peripheral arterial occlusions: a systematic review. *Eur J Vasc Endovasc Surg* 2019;57:667e75.

91. Aboyans V, Ricco J-B, Bartelink MEL, et al; ESC Scientific Document Group. 2017 ESC Guidelines on the diagnosis and treatment of peripheral arterial diseases, in collaboration with the European Society for Vascular Surgery (ESVS): document covering atherosclerotic disease of extracranial carotid and vertebral, mesenteric, renal, upper and lower extremity arteries endorsed by: the European Stroke Organization (ESO) The Task Force for

theDiagnosis and Treatment of Peripheral Arterial Diseases of the European Society of Cardiology (ESC) and of the European Society for Vascular Surgery (ESVS). *Eur Heart J* 2018;39(09):763–816.

92. Gerhard-Herman M.D. et al. 2016 AHA/ACC Guideline on the Management of Patients With Lower Extremity Peripheral Artery Disease: A Report of the American College of Cardiology/American Heart Association Task Force on Clinical Practice Guidelines // *Circulation*. American Heart Association, 2017. Vol. 135, № 12. P. e726–e779.

93. Alonso-Coello P. et al. Antithrombotic Therapy in Peripheral Artery Disease: Antithrombotic Therapy and Prevention of Thrombosis, 9th ed: American College of Chest Physicians Evidence-Based Clinical Practice Guidelines // *Chest*. 2012. Vol. 141, № 2, Supplement. P. e669S-e690S.

94. Jivegård L. et al. Acute lower limb ischemia: failure of anticoagulant treatment to improve one-month results of arterial thromboembolectomy. A prospective randomized multi-center study // *Surgery*. 1991. Vol. 109, № 5. P. 610–616.

95. Wang S.K. et al. Perioperative Outcomes are Adversely Affected by Poor Pretransfer Adherence to Acute Limb Ischemia Practice Guidelines // *Ann. Vasc. Surg.* 2018. Vol. 50. P. 46–51.

96. Linkins L.-A. et al. Treatment and Prevention of Heparin-Induced Thrombocytopenia: Antithrombotic Therapy and Prevention of Thrombosis, 9th ed: American College of Chest Physicians Evidence-Based Clinical Practice Guidelines // *Chest*. 2012. Vol. 141, № 2, Supplement. P. e495S-e530S.

97. Berridge D.C., Hopkinson B.R., Makin G.S. Acute lower limb arterial ischaemia: a role for continuous oxygen inhalation // *Br. J. Surg.* 1989. Vol. 76, № 10. P. 1021–1023.

98. Campbell W.B. et al. Non-operative treatment of advanced limb ischaemia: the decision for palliative care // *Eur. J. Vasc. Endovasc. Surg. Off. J. Eur. Soc. Vasc. Surg.* 2000. Vol. 19, № 3. P. 246–249.

99. Mangiafico R.A., Mangiafico M. Medical treatment of critical limb ischemia: current state and future directions // *Curr. Vasc. Pharmacol.* 2011. Vol. 9, № 6. P. 658–676.

100. Antithrombotic Trialists' Collaboration. Collaborative meta-analysis of randomised trials of antiplatelet therapy for prevention of death, myocardial infarction, and stroke in high risk patients // *BMJ*. 2002. Vol. 324, № 7329. P. 71–86.

101. Antithrombotic Trialists' (ATT) Collaboration et al. Aspirin in the primary and secondary prevention of vascular disease: collaborative meta-analysis of individual participant data from randomised trials // *Lancet Lond. Engl.* 2009. Vol. 373, № 9678. P. 1849–1860.

102. Kumbhani D.J. et al. Statin therapy and long-term adverse limb outcomes in

patients with peripheral artery disease: insights from the REACH registry // *Eur. Heart J.* 2014. Vol. 35, № 41. P. 2864–2872.

103. Bedenis R. et al. Antiplatelet agents for preventing thrombosis after peripheral arterial bypass surgery // *Cochrane Database Syst. Rev.* 2015. № 2. P. CD000535.

104. Perk J. et al. European Guidelines on cardiovascular disease prevention in clinical practice (version 2012). The Fifth Joint Task Force of the European Society of Cardiology and Other Societies on Cardiovascular Disease Prevention in Clinical Practice (constituted by representatives of nine societies and by invited experts) // *Eur. Heart J.* 2012. Vol. 33, № 13. P. 1635–1701.

105. Rooke T.W. et al. 2011 ACCF/AHA Focused Update of the Guideline for the Management of Patients With Peripheral Artery Disease (updating the 2005 guideline): a report of the American College of Cardiology Foundation/American Heart Association Task Force on Practice Guidelines // *J. Am. Coll. Cardiol.* 2011. Vol. 58, № 19. P. 2020–2045.

106. Stone N.J. et al. 2013 ACC/AHA guideline on the treatment of blood cholesterol to reduce atherosclerotic cardiovascular risk in adults: a report of the American College of Cardiology/American Heart Association Task Force on Practice Guidelines // *J. Am. Coll. Cardiol.* 2014. Vol. 63, № 25 Pt B. P. 2889–2934.

107. Björck M. et al. Editor's Choice – European Society for Vascular Surgery (ESVS) 2020 Clinical Practice Guidelines on the Management of Acute Limb Ischaemia // *Eur. J. Vasc. Endovasc. Surg.* Elsevier, 2020. Vol. 59, № 2. P. 173–218.

108. CAPRIE Steering Committee. A randomised, blinded, trial of clopidogrel versus aspirin in patients at risk of ischaemic events (CAPRIE). CAPRIE Steering Committee // *Lancet Lond. Engl.* 1996. Vol. 348, № 9038. P. 1329–1339.

109. Heart Protection Study Collaborative Group. MRC/BHF Heart Protection Study of cholesterol lowering with simvastatin in 20,536 high-risk individuals: a randomised placebo-controlled trial // *Lancet Lond. Engl.* 2002. Vol. 360, № 9326. P. 7–22.

110. Paraskevas K.I., Giannoukas A.D., Mikhailidis D.P. Statins and infrainguinal vascular bypass procedures // *Curr. Vasc. Pharmacol.* 2013. Vol. 11, № 1. P. 51–57.

111. Hirsch A.T., Duval S. The global pandemic of peripheral artery disease // *Lancet Lond. Engl.* 2013. Vol. 382, № 9901. P. 1312–1314.

112. Momsen A.H. et al. Drug therapy for improving walking distance in intermittent claudication: a systematic review and meta-analysis of robust randomised controlled studies // *Eur. J. Vasc. Endovasc. Surg. Off. J. Eur. Soc. Vasc. Surg.* 2009. Vol. 38, № 4. P. 463–474.

113. Liang N.L. et al. Comparative effectiveness of anticoagulation on midterm infrainguinal bypass graft patency // *J. Vasc. Surg.* 2017. Vol. 66, № 2. P. 499-505.e2.

114. Elliott J.P. et al. Arterial embolization: problems of source, multiplicity, recurrence, and delayed treatment // *Surgery*. 1980. Vol. 88, № 6. P. 833–845.
115. Petersen P. Thromboembolic complications in atrial fibrillation // *Stroke*. 1990. Vol. 21, № 1. P. 4–13.
116. Ljungman C, Adami HO, Bergqvist D, Sparen P, Bergström R. Risk factors for early lower limb loss after embolectomy for acute arterial occlusion: a population-based case-control study. *Br J Surg*. 1991;78(12):1482-1485. doi:10.1002/bjs.1800781224.
117. Campbell W.B., Ridler B.M.F., Szymanska T.H. Two-year Follow-up After Acute Thromboembolic Limb Ischaemia: the Importance of Anticoagulation // *Eur. J. Vasc. Endovasc. Surg*. 2000. Vol. 19, № 2. P. 169–173.
118. Gómez-Outes A. et al. Dabigatran, Rivaroxaban, or Apixaban versus Warfarin in Patients with Nonvalvular Atrial Fibrillation: A Systematic Review and Meta-Analysis of Subgroups // *Thrombosis*. 2013. Vol. 2013. P. 640723.
119. De Haro J. et al. Meta-analysis and adjusted indirect comparison of direct oral anticoagulants in prevention of acute limb ischemia in patients with atrial fibrillation // *Curr. Med. Res. Opin*. Taylor & Francis, 2016. Vol. 32, № 6. P. 1167–1173.
120. Forbes T.L., DeRose G., Harris K.A. Is long-term anticoagulation after acute thromboembolic limb ischemia always necessary? // *Can. J. Surg. J. Can. Chir*. 2002. Vol. 45, № 5. P. 337–340.
121. Robinson T. et al. Audit of anticoagulation after embolectomy for acute ischaemia // *Ann. R. Coll. Surg. Engl*. 2009. Vol. 91, № 6. P. 470–472.
122. Anand S.S. et al. Rivaroxaban with or without aspirin in patients with stable peripheral or carotid artery disease: an international, randomised, double-blind, placebo-controlled trial // *Lancet Lond. Engl*. 2018. Vol. 391, № 10117. P. 219–229.
123. Morrow D.A. et al. Evaluation of a novel antiplatelet agent for secondary prevention in patients with a history of atherosclerotic disease: design and rationale for the Thrombin-Receptor Antagonist in Secondary Prevention of Atherothrombotic Ischemic Events (TRA 2 degrees P)-TIMI 50 trial // *Am. Heart J*. 2009. Vol. 158, № 3. P. 335-341.e3.
124. Bonaca M.P. et al. Rivaroxaban in Peripheral Artery Disease after Revascularization // *N. Engl. J. Med*. Massachusetts Medical Society, 2020. Vol. 382, № 21. P. 1994–2004.
125. de Donato G. et al. The ILAILL Study: Iloprost as Adjuvant to Surgery for Acute Ischemia of Lower Limbs: A Randomized, Placebo-Controlled, Double-Blind Study by the Italian Society for Vascular and Endovascular Surgery // *Ann. Surg*. 2006. Vol. 244, № 2. P. 185–193.
126. de Donato G. et al. Acute Limb Ischemia in Elderly Patients: Can Iloprost be Useful

as an Adjuvant to Surgery? Results from the ILAILL Study: 2 // *Eur. J. Vasc. Endovasc. Surg.* 2007. Vol. 34, № 2. P. 194–198.

127. Li J. et al. Therapeutic effect of liposomal prostaglandin E1 in acute lower limb ischemia as an adjuvant to hybrid procedures // *Exp. Ther. Med.* Spandidos Publications, 2013. Vol. 5, № 6. P. 1760–1764.

128. de Donato G. et al. Acute Limb Ischemia in Elderly Patients: Can Iloprost be Useful as an Adjuvant to Surgery? Results from the ILAILL Study // *Eur. J. Vasc. Endovasc. Surg.* 2007. Vol. 34, № 2. P. 194–198.

129. Grip O, Kuoppala M, Acosta S, Wanhainen A, Åkeson J, M Björck, Outcome and complications after intra-arterial thrombolysis for lower limb ischaemia with or without continuous heparin infusion, *British Journal of Surgery*, Volume 101, Issue 9, August 2014, Pages 1105 -1112, <https://doi.org/10.1002/bjs.9579>.

130. Baril D. T., Ghosh K., Rosen A. B. Trends in the incidence, treatment, and outcomes of acute lower extremity ischemia in the United States Medicare population // *Journal of vascular surgery*. – 2014. – T. 60. – №. 3. – C. 669-677. e2.

131. Taha A.G. et al. Comparative effectiveness of endovascular versus surgical revascularization for acute lower extremity ischemia // *J. Vasc. Surg.* 2015. Vol. 61, № 1. P. 147–154.

132. Davis F.M. et al. Early Outcomes following Endovascular, Open Surgical, and Hybrid Revascularization for Lower Extremity Acute Limb Ischemia // *Ann. Vasc. Surg.* 2018. Vol. 51. P. 106–112.

133. de Donato G. et al. The combination of surgical embolectomy and endovascular techniques may improve outcomes of patients with acute lower limb ischemia: 3 // *J. Vasc. Surg.* 2014. Vol. 59, № 3. P. 729–736.

134. Enezate TH, Omran J, Mahmud E, et al. Endovascular versus surgical treatment for acute limb ischemia: a systematic review and meta-analysis of clinical trials. *Cardiovasc Diagn Ther.* 2017;7(3):264-271. doi:10.21037/cdt.2017.03.03.

135. Fogarty T.J. et al. A method for extraction of arterial emboli and thrombi // *Surg. Gynecol. Obstet.* 1963. Vol. 116. P. 241–244.

136. Pemberton M. et al. The Surgical Management of Acute Limb Ischaemia due to Native Vessel Occlusion // *Eur. J. Vasc. Endovasc. Surg.* 1999. Vol. 17, № 1. P. 72–76.

137. Lipsitz E.C., Veith F.J. Fluoroscopically assisted thromboembolectomy: should it be routine? // *Semin. Vasc. Surg.* 2001. Vol. 14, № 2. P. 100–106.

138. Kempe K. et al. Results of surgical management of acute thromboembolic lower extremity ischemia // *J. Vasc. Surg.* 2014. Vol. 60, № 3. P. 702–707.

139. Wyffels P.L., DeBord J.R. Increased limb salvage. Distal tibial/peroneal artery thrombectomy/embolectomy in acute lower extremity ischemia // *Am. Surg.* 1990. Vol. 56, № 8. P. 468–475.
140. Mahmood A. et al. Microtibial embolectomy // *Eur. J. Vasc. Endovasc. Surg. Off. J. Eur. Soc. Vasc. Surg.* 2003. Vol. 25, № 1. P. 35–39.
141. Morris-Stiff G. et al. Update Experience of Surgery for Acute Limb Ischaemia in a District General Hospital – Are We Getting Any Better? // *Ann. R. Coll. Surg. Engl.* 2009. Vol. 91, № 8. P. 637–640.
142. de Donato G. et al. The combination of surgical embolectomy and endovascular techniques may improve outcomes of patients with acute lower limb ischemia // *J. Vasc. Surg.* 2014. Vol. 59, № 3. P. 729–736.
143. Morris-Stiff G., Lewis M.H. Surgical treatment of acute limb ischaemia in the presence of malignancy // *Int. J. Surg.* 2010. Vol. 8, № 3. P. 233–235.
144. Baril D.T. et al. Outcomes of lower extremity bypass performed for acute limb ischemia // *J. Vasc. Surg.* 2013. Vol. 58, № 4. P. 949–956.
145. Conte M.S. et al. Global vascular guidelines on the management of chronic limb-threatening ischemia // *J. Vasc. Surg.* 2019. Vol. 69, № 6S. P. 3S-125S.e40.
146. Soden P.A. et al. Regional variation in patient selection and treatment for lower extremity vascular disease in the Vascular Quality Initiative // *J. Vasc. Surg.* 2017. Vol. 65, № 1. P. 108–118.
147. Marqués de Marino P. et al. Results of Infrainguinal Bypass in Acute Limb Ischaemia // *Eur. J. Vasc. Endovasc. Surg.* 2016. Vol. 51, № 6. P. 824–830.
148. Grego F. et al. Popliteal-to-Distal Bypass for Limb Salvage // *Ann. Vasc. Surg.* 2004. Vol. 18, № 3. P. 321–328.
149. Zaraca F. et al. Routine Versus Selective Use of Intraoperative Angiography During Thromboembolectomy for Acute Lower Limb Ischemia: Analysis of Outcomes // *Ann. Vasc. Surg.* 2010. Vol. 24, № 5. P. 621–627.
150. Knaus J. et al. Intraoperative catheter thrombolysis as an adjunct to surgical revascularisation for infrainguinal limb-threatening ischaemia // *Eur. J. Vasc. Surg.* 1993. Vol. 7, № 5. P. 507–512.
151. Beard J.D. et al. Intraoperative streptokinase: a useful adjunct to balloon-catheter embolectomy // *Br. J. Surg.* 1993. Vol. 80, № 1. P. 21–24.
152. Witz M. et al. Intraoperative intra-arterial urokinase therapy after failed embolectomy in acute lower limb ischemia // *J. Cardiovasc. Surg. (Torino)*. 2002. Vol. 43, № 6. P. 877–880.

153. Garcia R.D.M., Siewert C.E. On computing the Chandrasekhar polynomials in high order and high degree // *J. Quant. Spectrosc. Radiat. Transf.* 1990. Vol. 43, № 3. P. 201–205.
154. González-Fajardo J.A., Pérez-Burkhardt J.L., Mateo A.M. Intraoperative Fibrinolytic Therapy for Salvage of Limbs With Acute Arterial Ischemia: An Adjunct to Thromboembolectomy // *Ann. Vasc. Surg.* 1995. Vol. 9, № 2. P. 179–186.
155. Comerota A.J., Sidhu R. Can Intraoperative Thrombolytic Therapy Assist with the Management of Acute Limb Ischemia? // *Semin. Vasc. Surg.* 2009. Vol. 22, № 1. P. 47–51.
156. Shoenfeld N.A. et al. The Management of Early In Situ Saphenous Vein Bypass Occlusions // *Arch. Surg.* 1987. Vol. 122, № 8. P. 871–875.
157. Cohen J.R. et al. Recognition and Management of Impending Vein-Graft Failure: Importance for Long-term Patency // *Arch. Surg.* 1986. Vol. 121, № 7. P. 758–759.
158. Whittemore A.D. et al. Secondary Femoropopliteal Reconstruction // *Ann. Surg.* 1981. Vol. 193, № 1. P. 35–42.
159. Bandyk D.F. et al. Therapeutic options for acute thrombosed in situ saphenous vein arterial bypass grafts // *J. Vasc. Surg.* 1990. Vol. 11, № 5. P. 680–687.
160. Ebben H.P. et al. Catheter Directed Thrombolysis Protocols for Peripheral Arterial Occlusions: a Systematic Review // *Eur. J. Vasc. Endovasc. Surg.* 2019. Vol. 57, № 5. P. 667–675.
161. Koraen L. et al. Thrombolysis for lower extremity bypass graft occlusion // *J. Vasc. Surg.* 2011. Vol. 54, № 5. P. 1339–1344.
162. Investigators T.S. Results of a prospective randomized trial evaluating surgery versus thrombolysis for ischemia of the lower extremity // *Ann Surg.* Vol. 220. P. 251–268.
163. Edwards J.E., Taylor L.M., Porter J.M. Treatment of failed lower extremity bypass grafts with new autogenous vein bypass grafting // *J. Vasc. Surg.* 1990. Vol. 11, № 1. P. 136–144; discussion 144-145.
164. Sanchez L.A. et al. The merit of polytetrafluoroethylene extensions and interposition grafts to salvage failing infrainguinal vein bypasses // *J. Vasc. Surg.* 1996. Vol. 23, № 2. P. 329–335.
165. Balaz P. et al. Early and late outcomes of hybrid endovascular and open repair procedures in patients with peripheral arterial disease // *Vasa. Hogrefe AG*, 2013. Vol. 42, № 4. P. 292–300.
166. Argyriou C. et al. Hybrid Revascularization Procedures in Acute Limb Ischemia // *Ann. Vasc. Surg.* 2014. Vol. 28, № 6. P. 1456–1462.
167. Berridge D.C. et al. Randomized trial of intra-arterial recombinant tissue plasminogen activator, intravenous recombinant tissue plasminogen activator and intra-arterial streptokinase in peripheral arterial thrombolysis // *Br. J. Surg.* 1991. Vol. 78, № 8. P. 988–995.

168. Saroukhani A., Ravari H., Pezeshki Rad M. Effects of Intravenous and Catheter Directed Thrombolytic Therapy with Recombinant Tissue Plasminogen Activator (Alteplase) in Non-Traumatic Acute Limb Ischemia; A Randomized Double-Blind Clinical Trial // *Bull. Emerg. Trauma*. 2015. Vol. 3, № 3. P. 86–92.
169. Robertson I., Kessel D.O., Berridge D.C. Fibrinolytic agents for peripheral arterial occlusion // *Cochrane Database Syst. Rev.* 2010. № 3. P. CD001099.
170. Comerota A.J. et al. Results of a prospective, randomized trial of surgery versus thrombolysis for occluded lower extremity bypass grafts // *Am. J. Surg.* 1996. Vol. 172, № 2. P. 105–112.
171. Ouriel K., Veith F.J. Acute lower limb ischemia: determinants of outcome // *Surgery*. 1998. Vol. 124, № 2. P. 336–341; discussion 341-342.
172. Vakhitov D. et al. Survival of Patients and Treatment-Related Outcome After Intra-Arterial Thrombolysis for Acute Lower Limb Ischemia // *Ann. Vasc. Surg.* 2019. Vol. 55. P. 251–259.
173. Byrne R.M. et al. Contemporary outcomes of endovascular interventions for acute limb ischemia // *J. Vasc. Surg.* 2014. Vol. 59, № 4. P. 988–995.
174. Kashyap V.S. et al. Endovascular therapy for acute limb ischemia // *J. Vasc. Surg.* 2011. Vol. 53, № 2. P. 340–346.
175. Grip O, Wanhainen A, Michaëlsson K, Lindhagen L, Björck M, Open or endovascular revascularization in the treatment of acute lower limb ischaemia, *British Journal of Surgery*, Volume 105, Issue 12, November 2018, Pages 1598–1606, <https://doi.org/10.1002/bjs.10954>.
176. Lurie F., Vaidya V., Comerota A.J. Clinical outcomes and cost-effectiveness of initial treatment strategies for nonembolic acute limb ischemia in real-life clinical settings // *J. Vasc. Surg.* 2015. Vol. 61, № 1. P. 138–146.
177. Falkowski A. et al. Safety and Efficacy of Ultra-high-dose, Short-term Thrombolysis with rt-PA for Acute Lower Limb Ischemia // *Eur. J. Vasc. Endovasc. Surg.* 2013. Vol. 46, № 1. P. 118–123.
178. Braithwaite B.D. et al. Peripheral thrombolysis for acute-onset claudication. Thrombolysis Study Group // *Br. J. Surg.* 1999. Vol. 86, № 6. P. 800–804.
179. Korn P. et al. Thrombolysis for native arterial occlusions of the lower extremities: Clinical outcome and cost // *J. Vasc. Surg.* 2001. Vol. 33, № 6. P. 1148–1157.
180. Acosta S., Kuoppala M. Update on intra-arterial thrombolysis in patients with lower limb ischemia // *J. Cardiovasc. Surg. (Torino)*. 2015. Vol. 56, № 2. P. 317–324.
181. Kuoppala M., Åkeson J., Acosta S. Outcome after thrombolysis for occluded

endoprosthesis, bypasses and native arteries in patients with lower limb ischemia // *Thromb. Res.* 2014. Vol. 134, № 1. P. 23–28.

182. Braithwaite B.D. et al. Prospective randomized trial of high-dose bolus versus low-dose tissue plasminogen activator infusion in the management of acute limb ischaemia. Thrombolysis Study Group // *Br. J. Surg.* 1997. Vol. 84, № 5. P. 646–650.

183. Working Party on Thrombolysis in the Management of Limb Ischemia. Thrombolysis in the management of lower limb peripheral arterial occlusion--a consensus document // *J. Vasc. Interv. Radiol. JVIR.* 2003. Vol. 14, № 9 Pt 2. P. S337-349.

184. Marquis-Gravel G. et al. Ultrasound guidance versus anatomical landmark approach for femoral artery access in coronary angiography: A randomized controlled trial and a meta-analysis // *J. Intervent. Cardiol.* 2018. Vol. 31, № 4. P. 496–503.

185. Stone P.A., Campbell J.E. Complications related to femoral artery access for transcatheter procedures // *Vasc. Endovascular Surg.* 2012. Vol. 46, № 8. P. 617–623.

186. Davidian M.M. et al. Initial Results of Reteplase in the Treatment of Acute Lower Extremity Arterial Occlusions // *J. Vasc. Interv. Radiol.* 2000. Vol. 11, № 3. P. 289–294.

187. Drescher P., Crain M.R., Rilling W.S. Initial Experience with the Combination of Reteplase and Abciximab for Thrombolytic Therapy in Peripheral Arterial Occlusive Disease: A Pilot Study // *J. Vasc. Interv. Radiol.* 2002. Vol. 13, № 1. P. 37–43.

188. Hanover T.M. et al. Safety and Efficacy of Reteplase for the Treatment of Acute Arterial Occlusion: Complexity of Underlying Lesion Predicts Outcome // *Ann. Vasc. Surg.* 2005. Vol. 19, № 6. P. 817–822.

189. Kiproff P.M. et al. Reteplase infusion in the treatment of acute lower extremity occlusions // *J. Thromb. Thrombolysis.* 2002. Vol. 13, № 2. P. 75–79.

190. Hull J.E., Hull M.K., Urso J.A. Reteplase with or without Abciximab for Peripheral Arterial Occlusions: Efficacy and Adverse Events // *J. Vasc. Interv. Radiol.* 2004. Vol. 15, № 6. P. 557–564.

191. Hull J.E. et al. Tenecteplase in Acute Lower-leg Ischemia: Efficacy, Dose, and Adverse Events // *J. Vasc. Interv. Radiol.* 2006. Vol. 17, № 4. P. 629–636.

192. Allie D.E. et al. Continuous tenecteplase infusion combined with peri/postprocedural platelet glycoprotein IIb/IIIa inhibition in peripheral arterial thrombolysis: initial safety and feasibility experience // *J. Endovasc. Ther. Off. J. Int. Soc. Endovasc. Spec.* 2004. Vol. 11, № 4. P. 427–435.

193. Burkart D.J. et al. Thrombolysis of Acute Peripheral Arterial and Venous Occlusions with Tenecteplase and Eptifibatide: A Pilot Study // *J. Vasc. Interv. Radiol.* 2003. Vol. 14, № 6. P. 729–733.

194. Tepe G. et al. Peripheral arteries: treatment with antibodies of platelet receptors and reteplase for thrombolysis--APART trial // *Radiology*. 2006. Vol. 239, № 3. P. 892–900.
195. Patel N.H. et al. Quality Improvement Guidelines for Percutaneous Management of Acute Lower-extremity Ischemia // *J. Vasc. Interv. Radiol.* 2013. Vol. 24, № 1. P. 3–15.
196. Cragg A.H. et al. Two urokinase dose regimens in native arterial and graft occlusions: initial results of a prospective, randomized clinical trial. // *Radiology*. Radiological Society of North America, 1991. Vol. 178, № 3. P. 681–686.
197. Ouriel K. et al. Prourokinase versus Urokinase for Recanalization of Peripheral Occlusions, Safety and Efficacy: The PURPOSE Trial // *J. Vasc. Interv. Radiol.* 1999. Vol. 10, № 8. P. 1083–1091.
198. Arepally A. et al. Weight-based rt-PA Thrombolysis Protocol for Acute Native Arterial and Bypass Graft Occlusions // *J. Vasc. Interv. Radiol.* 2002. Vol. 13, № 1. P. 45–50.
199. Marder V.J. et al. Safety of catheter-delivered plasmin in patients with acute lower extremity arterial or bypass graft occlusion: phase I results // *J. Thromb. Haemost. JTH.* 2012. Vol. 10, № 6. P. 985–991.
200. Poorthuis M.H.F. et al. Plasma fibrinogen level as a potential predictor of hemorrhagic complications after catheter-directed thrombolysis for peripheral arterial occlusions // *J. Vasc. Surg.* 2017. Vol. 65, № 5. P. 1519-1527.e26.
201. Ebben H.P. et al. Low-dose Thrombolysis for Thromboembolic Lower Extremity Arterial Occlusions is Effective Without Major Hemorrhagic Complications // *Eur. J. Vasc. Endovasc. Surg.* 2014. Vol. 48, № 5. P. 551–558.
202. Darwood R. et al. Surgery versus thrombolysis for initial management of acute limb ischaemia // *Cochrane Database Syst. Rev.* 2018. Vol. 8. P. CD002784.
203. Wang J.C., Kim A.H., Kashyap V.S. Open surgical or endovascular revascularization for acute limb ischemia // *J. Vasc. Surg.* 2016. Vol. 63, № 1. P. 270–278.
204. Kuoppala M. et al. Risk factors for haemorrhage during local intra-arterial thrombolysis for lower limb ischaemia // *J. Thromb. Thrombolysis.* 2011. Vol. 31, № 2. P. 226–232.
205. Galland R.B. et al. Acute limb deterioration during intra-arterial thrombolysis // *Br. J. Surg.* 1993. Vol. 80, № 9. P. 1118–1120.
206. Wagner H.J., Starck E.E. Acute embolic occlusions of the infrainguinal arteries: percutaneous aspiration embolectomy in 102 patients // *Radiology.* 1992. Vol. 182, № 2. P. 403–407.
207. Kwok C.H.R. et al. Aspiration Thrombectomy versus Conventional Catheter-Directed Thrombolysis as First-Line Treatment for Noniatrogenic Acute Lower Limb Ischemia //

J. Vasc. Interv. Radiol. JVIR. 2018. Vol. 29, № 5. P. 607–613.

208. Bulvas M. et al. Prospective Single-Arm Trial of Endovascular Mechanical Debulking as Initial Therapy in Patients With Acute and Subacute Lower Limb Ischemia: One-Year Outcomes // J. Endovasc. Ther. Off. J. Int. Soc. Endovasc. Spec. 2019. Vol. 26, № 3. P. 291–301.

209. Heller S. et al. Percutaneous Mechanical Thrombectomy Using Rotarex® S Device in Acute Limb Ischemia in Infrainguinal Occlusions // BioMed Res. Int. 2017. Vol. 2017. P. 2362769.

210. Freitas B. et al. Rotarex Mechanical Debulking in Acute and Subacute Arterial Lesions // Angiology. 2017. Vol. 68, № 3. P. 233–241.

211. Kronlage M. et al. A comparative study on endovascular treatment of (sub)acute critical limb ischemia: mechanical thrombectomy vs thrombolysis // Drug Des. Devel. Ther. 2017. Vol. 11. P. 1233–1241.

212. Stanek F., Ouhrajkova R., Prochazka D. Percutaneous mechanical thrombectomy in the treatment of acute and subacute occlusions of the peripheral arteries and bypasses // VASA Z. Gefasskrankheiten. 2016. Vol. 45, № 1. P. 49–56.

213. Wissgott C., Kamusella P., Andresen R. Recanalization of acute and subacute venous and synthetic bypass-graft occlusions with a mechanical rotational catheter // Cardiovasc. Intervent. Radiol. 2013. Vol. 36, № 4. P. 936–942.

214. Korabathina R, Weintraub AR, Price LL, et al. Twenty-year analysis of trends in the incidence and in-hospital mortality for lower-extremity arterial thromboembolism. Circulation. 2013;128(2):115-121. doi:10.1161/CIRCULATIONAHA.113.003543.

215. Grip O. Open or endovascular revascularization in the treatment of acute lower limb ischaemia. Br.J.Surg. 2018;105(12):1598-1606.

216. Grip O., Wanhainen A., Acosta S., Björck M., Long-term Outcome after Thrombolysis for Acute Lower Limb Ischaemia, European Journal of Vascular and Endovascular Surgery, Volume 53, Issue 6, 2017, Pages 853-861, ISSN 1078-5884, <https://doi.org/10.1016/j.ejvs.2017.02.003>].

217. Farber A. et al. The Society for Vascular Surgery clinical practice guidelines on popliteal artery aneurysms // J. Vasc. Surg. 2022. Vol. 75, № 1S. P. 109S-120S.

218. Мельников М.В. et al. Эмболии магистральных артерий конечностей у больных с фибрилляцией предсердий: 4 // Регионарное Кровообращение И Микроциркуляция. 2022. Vol. 20, № 4. P. 14–20.

219. Ouriel K. et al. A comparison of thrombolytic therapy with operative revascularization in the initial treatment of acute peripheral arterial ischemia // J. Vasc. Surg. 1994.

Vol. 19, № 6. P. 1021–1030.

220. Ouriel K., Veith F.J., Sasahara A.A. A comparison of recombinant urokinase with vascular surgery as initial treatment for acute arterial occlusion of the legs. Thrombolysis or Peripheral Arterial Surgery (TOPAS) Investigators // *N. Engl. J. Med.* 1998. Vol. 338, № 16. P. 1105–1111.

221. Jungi S. et al. Limb Salvage by Open Surgical Revascularisation in Acute Ischaemia due to Thrombosed Popliteal Artery Aneurysm // *Eur. J. Vasc. Endovasc. Surg. Off. J. Eur. Soc. Vasc. Surg.* 2019. Vol. 57, № 3. P. 393–398.

222. Kropman R.H.J. et al. Clinical outcome of acute leg ischaemia due to thrombosed popliteal artery aneurysm: systematic review of 895 cases // *Eur. J. Vasc. Endovasc. Surg. Off. J. Eur. Soc. Vasc. Surg.* 2010. Vol. 39, № 4. P. 452–457.

223. Cervin A. et al. Treatment of Popliteal Aneurysm by Open and Endovascular Surgery: A Contemporary Study of 592 Procedures in Sweden // *Eur. J. Vasc. Endovasc. Surg. Off. J. Eur. Soc. Vasc. Surg.* 2015. Vol. 50, № 3. P. 342–350.

224. Huang Y. et al. Outcomes of endovascular and contemporary open surgical repairs of popliteal artery aneurysm // *J. Vasc. Surg.* 2014. Vol. 60, № 3. P. 631-638.e2.

225. Phair A. et al. Meta-analysis of posterior versus medial approach for popliteal artery aneurysm repair // *J. Vasc. Surg.* 2016. Vol. 64, № 4. P. 1141-1150.e1.

226. Grip O. et al. Outcome and complications after intra-arterial thrombolysis for lower limb ischaemia with or without continuous heparin infusion // *Br. J. Surg.* 2014. Vol. 101, № 9. P. 1105–1112.

227. Ravn H., Björck M. Popliteal artery aneurysm with acute ischemia in 229 patients. Outcome after thrombolytic and surgical therapy // *Eur. J. Vasc. Endovasc. Surg. Off. J. Eur. Soc. Vasc. Surg.* 2007. Vol. 33, № 6. P. 690–695.

228. Gabrielli R. et al. Outcome after preoperative or intraoperative use of intra-arterial urokinase thrombolysis for acute popliteal artery thrombosis and leg ischemia // *Thorac. Cardiovasc. Surg.* 2015. Vol. 63, № 2. P. 164–167.

229. Grace P.A. Ischaemia-reperfusion injury // *Br. J. Surg.* 1994. Vol. 81, № 5. P. 637–647.

230. de Franciscis S. et al. Biomarkers in post-reperfusion syndrome after acute lower limb ischaemia // *Int. Wound J.* 2016. Vol. 13, № 5. P. 854–859.

231. Затевахин И.И., Цициашвили М.Ш., Матюшкин А.В. Глава 12. Острая артериальная непроходимость. с.183. В кн.: Савельев В.С., Кириенко А.И. Сосудистая хирургия. Национальное руководство. Краткое издание. М.: ГЭОТАР-Медиа, 2015.

232. Clagett G.P., Valentine R.J., Hagino R.T. Autogenous aortoiliac/femoral

reconstruction from superficial femoral-popliteal veins: feasibility and durability // *J. Vasc. Surg.* 1997. Vol. 25, № 2. P. 255–266; discussion 267-270.

233. Orrapin S. et al. Predictive Factors for Post-Ischemic Compartment Syndrome in Non-Traumatic Acute Limb Ischemia in a Lower Extremity // *Ann. Vasc. Dis.* 2017. Vol. 10, № 4. P. 378–385.

234. Schmidt C.A.P. et al. Hypothermic, initially oxygen-free, controlled limb reperfusion for acute limb ischemia // *Ann. Vasc. Surg.* 2015. Vol. 29, № 3. P. 560–572.

235. Janzing H. et al. Chylothorax after blunt chest trauma: 1 // *ACTA Chir. Belg.* 1992. Vol. 92, № 1. P. 26–27.

236. Ulmer T. The clinical diagnosis of compartment syndrome of the lower leg: are clinical findings predictive of the disorder? // *J. Orthop. Trauma.* 2002. Vol. 16, № 8. P. 572–577.

237. Lappalainen H. et al. Elimination kinetics of myoglobin and creatine kinase in rhabdomyolysis: implications for follow-up // *Crit. Care Med.* 2002. Vol. 30, № 10. P. 2212–2215.

238. Ward M.M. Factors predictive of acute renal failure in rhabdomyolysis // *Arch. Intern. Med.* 1988. Vol. 148, № 7. P. 1553–1557.

239. Bhat T.M., Afari M.E., Garcia L.A. Neutrophil lymphocyte ratio in peripheral vascular disease: a review // *Expert Rev. Cardiovasc. Ther.* 2016. Vol. 14, № 7. P. 871–875.

240. Bhutta H. et al. Neutrophil-lymphocyte ratio predicts medium-term survival following elective major vascular surgery: a cross-sectional study // *Vasc. Endovascular Surg.* 2011. Vol. 45, № 3. P. 227–231.

241. Gourgiotis S. et al. Acute limb compartment syndrome: a review // *J. Surg. Educ.* 2007. Vol. 64, № 3. P. 178–186.

242. McQueen M.M., Court-Brown C.M. Compartment monitoring in tibial fractures. The pressure threshold for decompression // *J. Bone Joint Surg. Br.* 1996. Vol. 78, № 1. P. 99–104.

243. von Keudell A.G. et al. Diagnosis and treatment of acute extremity compartment syndrome // *Lancet Lond. Engl.* 2015. Vol. 386, № 10000. P. 1299–1310.

244. Williams P.R., Russell I.D., Mintowt-Czyz W.J. Compartment pressure monitoring--current UK orthopaedic practice // *Injury.* 1998. Vol. 29, № 3. P. 229–232.

245. Prayson M.J. et al. Baseline compartment pressure measurements in isolated lower extremity fractures without clinical compartment syndrome // *J. Trauma.* 2006. Vol. 60, № 5. P. 1037–1040.

246. Papalambros E.L. et al. Prophylactic fasciotomy of the legs following acute arterial occlusion procedures // *Int. Angiol. J. Int. Union Angiol.* 1989. Vol. 8, № 3. P. 120–124.

247. Beyersdorf F., Schlensak C. Controlled reperfusion after acute and persistent limb

ischemia // *Semin. Vasc. Surg.* 2009. Vol. 22, № 1. P. 52–57.

248. Heilmann C. et al. Controlled reperfusion versus conventional treatment of the acutely ischemic limb: results of a randomized, open-label, multicenter trial // *Circ. Cardiovasc. Interv.* 2013. Vol. 6, № 4. P. 417–427.

249. Rothenberg K.A. et al. Delayed Fasciotomy Is Associated with Higher Risk of Major Amputation in Patients with Acute Limb Ischemia // *Ann. Vasc. Surg.* 2019. Vol. 59. P. 195–201.

250. Cooper G.G. A method of single-incision, four compartment fasciotomy of the leg // *Eur. J. Vasc. Surg.* 1992. Vol. 6, № 6. P. 659–661.

251. Finkelstein J.A., Hunter G.A., Hu R.W. Lower limb compartment syndrome: course after delayed fasciotomy // *J. Trauma.* 1996. Vol. 40, № 3. P. 342–344.

252. Johnson S.B. et al. Clinical results of decompressive dermatomy-fasciotomy // *Am. J. Surg.* 1992. Vol. 164, № 3. P. 286–290.

253. Затевахин И.И., Цициашвили М.Ш., Матюшкин А.В. Глава 12. Острая артериальная непроходимость. с.183. В кн.: Савельев В.С., Кириенко А.И. Сосудистая хирургия. Национальное руководство. Краткое издание. М.: ГЭОТАР-Медиа, 2015.

254. O'Connell J.B., Rutherford R.B.: Clinical staging of acute limb ischemia as the basis for choice of revascularization method: when and how to intervene. *Semin. Vasc. Surg.* 2009; 22(1), 5–9.

255. Plecha F.R., Pories W.J.: Intraoperative angiography in the immediate assessment of arterial reconstruction. *Arch. Surg.* 1972; 105(6), 902–907.

256. O'Connell J B, Quiñones-Baldrich W J. Proper evaluation and management of acute embolic versus thrombotic limb ischemia. *Semin Vasc Surg.* 2009;22(01):10–16.

257. Ansel GM, Botti Jr CF, Silver MJ. Treatment of acute limb ischemia with a percutaneous mechanical thrombectomy-based endovascular approach: 5-year limb salvage and survival results from a single center series. *Catheter Cardiovasc Interv* 2008;72:325e30.

258. Venermo M, Sprynger M, Desormais I, Björck M, Brodmann M, Cohnert T, et al. Follow-up of patients after revascularization for peripheral arterial diseases. A consensus document from the European Society of Cardiology (ESC) working group on Aorta & Peripheral Vascular Diseases and the European Society of Vascular Surgery (ESVS). *Eur J Vasc Endovasc Surg* 2019;58:641e53.

259. Gomez-Outes A, Terleira-Fernandez AI, Calvo-Rojas G, Suarez- Gea ML, Vargas-Castrillon E. Dabigatran, rivaroxaban, or apixaban versus warfarin in patients with nonvalvular atrial fibrillation: a systematic review and meta-analysis of subgroups. *Thrombosis* 2013;2013:640723.

260. Jivegard L, Holm J, Bergqvist D, Bjorck CG, Bjorkman H, Brunius U, et al. Acute lower limb ischemia: failure of anticoagulant treatment to improve one-month results of arterial thromboembolectomy. A prospective randomized multi-center study. *Surgery* 1991;109:610e6.
261. Kirchhof P, Benussi S, Kotecha D, Ahlsson A, Atar D, Casadei B, et al. 2016 ESC Guidelines for the management of atrial fibrillation developed in collaboration with EACTS. *Eur Heart J* 2016;37:2893e962.
262. Hultcrantz M, Bjorkholm M, Landgren O, Kristinsson SY, Andersson TML. Risk for arterial and venous thrombosis in patients with myeloproliferative neoplasms. *Ann Intern Med* 2018;169:268.
263. Willigendael EM, Tejjink JA, Bartelink ML, Kuiken BW, Boiten J, Moll FL, et al. Influence of smoking on incidence and prevalence of peripheral arterial disease. *J Vasc Surg* 2004;40:1158e65.
264. Hoel AW, Nolan BW, Goodney PP, Zhao Y, Schanzer A, Stanley AC, et al. Variation in smoking cessation after vascular operations. *J Vasc Surg* 2013;57:1338e44.
265. Armstrong EJ, Wu J, Singh GD, Dawson DL, Pevec WC, Amsterdam EA, et al. Smoking cessation is associated with decreased mortality and improved amputation-free survival among patients with symptomatic peripheral artery disease. *J Vasc Surg* 2014;60:1565e71.
266. Schmit K. et al. Comparative Effectiveness Review of Antiplatelet Agents in Peripheral Artery Disease // *J. Am. Heart Assoc. Cardiovasc. Cerebrovasc. Dis.* 2014. Vol. 3, № 6. P. e001330.
267. Belch J.J.F. et al. Results of the randomized, placebo-controlled clopidogrel and acetylsalicylic acid in bypass surgery for peripheral arterial disease (CASPAR) trial // *J. Vasc. Surg.* 2010. Vol. 52, № 4. P. 825–833, 833.e1-2.
268. Cacoub P.P. et al. Patients with peripheral arterial disease in the CHARISMA trial // *Eur. Heart J.* 2009. Vol. 30, № 2. P. 192–201.
269. Berger J.S. et al. Aspirin for the prevention of cardiovascular events in patients with peripheral artery disease: a meta-analysis of randomized trials // *JAMA.* 2009. Vol. 301, № 18. P. 1909–1919.
270. Hiatt W.R. et al. Ticagrelor versus Clopidogrel in Symptomatic Peripheral Artery Disease // *N. Engl. J. Med.* 2017. Vol. 376, № 1. P. 32–40.
271. Bonaca M.P. et al. Vorapaxar in patients with peripheral artery disease: results from TRA2{degrees}P-TIMI 50 // *Circulation.* 2013. Vol. 127, № 14. P. 1522–1529, 1529e1-6.
272. Bonaca M.P. et al. Acute Limb Ischemia and Outcomes With Vorapaxar in Patients With Peripheral Artery Disease: Results From the Trial to Assess the Effects of Vorapaxar in Preventing Heart Attack and Stroke in Patients With Atherosclerosis-Thrombolysis in Myocardial

Infarction 50 (TRA2°P-TIMI 50) // *Circulation*. 2016. Vol. 133, № 10. P. 997–1005.

273. Eikelboom J.W. et al. Rivaroxaban with or without Aspirin in Stable Cardiovascular Disease // *N. Engl. J. Med.* 2017. Vol. 377, № 14. P. 1319–1330.

274. Efficacy of oral anticoagulants compared with aspirin after infrainguinal bypass surgery (The Dutch Bypass Oral anticoagulants or Aspirin study): a randomised trial // *The Lancet*. Elsevier, 2000. Vol. 355, № 9201. P. 346–351.

275. Johnson W.C., Williford W.O., Department of Veterans Affairs Cooperative Study #362. Benefits, morbidity, and mortality associated with long-term administration of oral anticoagulant therapy to patients with peripheral arterial bypass procedures: a prospective randomized study // *J. Vasc. Surg.* 2002. Vol. 35, № 3. P. 413–421.

276. Monaco M. et al. Combination therapy with warfarin plus clopidogrel improves outcomes in femoropopliteal bypass surgery patients // *J. Vasc. Surg.* 2012. Vol. 56, № 1. P. 96–105.

277. Aung P.P. et al. Lipid-lowering for peripheral arterial disease of the lower limb // *Cochrane Database Syst. Rev.* 2007. № 4. P. CD000123.

278. Westin G.G. et al. Association between statin medications and mortality, major adverse cardiovascular event, and amputation-free survival in patients with critical limb ischemia // *J. Am. Coll. Cardiol.* 2014. Vol. 63, № 7. P. 682–690.

279. Venermo M., Mani K., Kolh P. The quality of a registry based study depends on the quality of the data - without validation, it is questionable // *Eur. J. Vasc. Endovasc. Surg. Off. J. Eur. Soc. Vasc. Surg.* 2017. Vol. 53, № 5. P. 611–612.

280. Proietti M. et al. Use of statins and adverse outcomes in patients with atrial fibrillation: An analysis from the EURObservational Research Programme Atrial Fibrillation (EORP-AF) general registry pilot phase // *Int. J. Cardiol.* 2017. Vol. 248. P. 166–172.

281. Tomoi Y. et al. Efficacy of statin treatment after endovascular therapy for isolated below-the-knee disease in patients with critical limb ischemia // *Cardiovasc. Interv. Ther.* 2013. Vol. 28, № 4. P. 374–382.

282. Kalinowski M. et al. Mid-term follow-up after percutaneous hydrodynamic thrombectomy in lower limb ischemia: initial experience with two-dimensional MR imaging and three-dimensional MR angiography // *J. Vasc. Interv. Radiol. JVIR.* 2000. Vol. 11, № 6. P. 747–753.

283. Davies A.H. et al. Is duplex surveillance of value after leg vein bypass grafting? Principal results of the Vein Graft Surveillance Randomised Trial (VGST) // *Circulation*. 2005. Vol. 112, № 13. P. 1985–1991.

284. Tinder C.N. et al. Efficacy of duplex ultrasound surveillance after infrainguinal vein

bypass may be enhanced by identification of characteristics predictive of graft stenosis development // *J. Vasc. Surg.* 2008. Vol. 48, № 3. P. 613–618.

285. Abu Dabrh A.M. et al. Systematic review and meta-analysis of duplex ultrasound surveillance for infrainguinal vein bypass grafts // *J. Vasc. Surg.* 2017. Vol. 66, № 6. P. 1885-1891.e8.

286. Калинин Р.Е., Сучков И.А., Пшенников А.С. Коррекция эндотелиальной дисфункции как компонент в лечении облитерирующего атеросклероза артерий нижних конечностей. *Ангиология и сосудистая хирургия.* 2014; 20 (3): 17-22.

287. Ravn H, Wanhainen A, Bjorck M. Risk of new aneurysms after surgery for popliteal artery aneurysm. *Br J Surg* 2008;95:571e5.

288. Dawson I, van Bockel JH, Brand R, Terpstra JL. Popliteal artery aneurysms. Long-term follow-up of aneurysmal disease and results of surgical treatment. *J Vasc Surg* 1991;13:398e407.

289. Loftus IM, McCarthy MJ, Lloyd A, Naylor AR, Bell PR, Thompson MM. Prevalence of true vein graft aneurysms: implications for aneurysm pathogenesis. *J Vasc Surg* 1999;29:403e8.

290. Мельников М. В., Сотников А. В., Кожевников Д. С., Соловьева М. В., Болдуева С. А. Эмболии магистральных артерий конечностей у больных с фибрилляцией предсердий. // *Регионарное кровообращение и микроциркуляция.* 2021;20(4):14–20.

291. Мельников М.В., Барсуков А.Е., Карякин А.М. Эмболии бифуркации аорты // *Вестник хирургии.* 2002; 161 (5): 23-25.

292. Ding X., Liu Y., Su Q., Hu S., Jiang J. Diagnosis and Treatment of Aortic Saddle Embolism. // *Ann Vasc Surg.* 2019; 56: 124-131. doi: 10.1016/j.avsg.2018.08.094.

293. Greenhalgh RM, Brown LC, Powell JT, Thompson SG, Epstein D, Sculpher MJ. Endovascular versus open repair of abdominal aortic aneurysm. *N Engl J Med* 2010;362:1863e71.

294. Crawford JD, Perrone KH, Wong VW, Mitchell EL, Azarbal AF, Liem TK, et al. A modern series of acute aortic occlusion. *J Vasc Surg* 2014;59:1044e50.

295. Hines G.L, Liu H.H. Acute Aortic Occlusion and Its Sequelae: Metabolic, Pathologic Etiology, and Management. // *Cardiol Rev.* 2021 Mar-Apr 01;29(2):57-61. doi: 10.1097/CRD.0000000000000313.

296. Meagher AP, Lord RS, Graham AR, Hill DA. Acute aortic occlusion presenting with lower limb paralysis. *J Cardiovasc Surg* 1991;32:643e7.

297. Robinson WP, Patel RK, Columbo JA, Flahive J, Aiello FA, Baril DT, et al. Contemporary management of acute aortic occlusion has evolved but outcomes have not significantly improved. *Ann Vasc Surg* 2016;34:178e86.

298. Kaschwich M, Behrendt CA, Tsilimparis N, Kolbel T, Wipper SH, Debus ES. Management of acute aortic thrombosis. // *J Cardiovasc Surg* 2017;58:313e20.
299. Beyersdorf F., Schlensak C. Controlled reperfusion after acute and persistent limb ischemia: 1 // *Semin. Vasc. Surg.* 2009. Vol. 22, № 1. P. 52–57.
300. Grip O., Wanhainen A., Björck M. Time-trends and management of acute aortic occlusion: a 21-year experience. // *Eur J Vasc Endovasc Surg* 2019;58:690e6.
301. Grip O., Wanhainen A., Björck M. Acute aortic occlusion. // *Circulation* 2019;139:292e4.
302. Mohapatra A., Salem K.M., Jaman E., Robinson D., Avgerinos E.D., Makaroun M.S., Eslami M.H. Risk factors for perioperative mortality after revascularization for acute aortic occlusion. // *J Vasc Surg.* 2018; 68(6): 1789-1795. doi: 10.1016/j.jvs.2018.04.037.
303. Behrendt C.A., Dayama A., Debus E.S., Heidemann F., Matolo N.M., Kolbel T. Lower extremity ischemia after abdominal aortic aneurysm repair. // *Ann Vasc Surg* 2017;45:206e12.
304. Gursoy M., Duygu E., Karabulut U., Çakir I., Hokenek A.F. Endovascular treatment of acute aortic occlusion with critical limb ischemia using an AngioJet device. // *Ann Vasc Surg* 2017;39:285.e1-3.
305. Jayakrishnan R., Yazicioglu C., Monareng T., Veller M.G. Endovascular treatment of an acutely thrombosed abdominal aortic aneurysm. // *Ann Vasc Surg* 2015;29:1455.e13-5.
306. Rolon S., Wood J.C., Mansukhani N.A., Hieb R.A., Malinowski M.J., Lewis B.D., Brown K.R., Rossi P.J. Hybrid repair for acute aortic occlusion using aortobifemoral bypass and AngioVac thrombectomy // *Journal of Vascular Surgery Cases and Innovative Techniques*, 2021. Vol. 7, № 3. P. 429-432. <https://doi.org/10.1016/j.jvscit.2021.05.003>.
307. Kuukasjärvi P., Salenius J.-P., Pentti J. Differences Between Acute Nontraumatic Upper and Lower Extremity Ischemia // *Vasc. Surg.* SAGE Publications, 1995. Vol. 29, № 2. P. 129–133.
308. Deguara J. et al. Upper limb ischemia: 20 years experience from a single center // *Vascular*. 2005. Vol. 13, № 2. P. 84–91.
309. Stonebridge P.A. et al. Acute ischaemia of the upper limb compared with acute lower limb ischaemia; a 5-year review // *Br. J. Surg.* 1989. Vol. 76, № 5. P. 515–516.
310. Aboyans V. et al. 2017 ESC Guidelines on the Diagnosis and Treatment of Peripheral Arterial Diseases, in collaboration with the European Society for Vascular Surgery (ESVS): Document covering atherosclerotic disease of extracranial carotid and vertebral, mesenteric, renal, upper and lower extremity arteries Endorsed by: the European Stroke Organization (ESO) The Task Force for the Diagnosis and Treatment of Peripheral Arterial

Diseases of the European Society of Cardiology (ESC) and of the European Society for Vascular Surgery (ESVS): 9 // *Eur. Heart J.* 2018. Vol. 39, № 9. P. 763–816.

311. Clair D., Shah S., Weber J. Current state of diagnosis and management of critical limb ischemia // *Curr. Cardiol. Rep.* 2012. Vol. 14, № 2. P. 160–170.

312. Chisari A. et al. Upper limb ischemia from arterial thromboembolism: a comprehensive review of incidence, etiology, clinical aspects, diagnostic tools, treatment options and prognosis // *Minerva Cardioangiol.* 2016. Vol. 64, № 6. P. 625–634.

313. Rutherford RB, Baker JD, Ernst C, Johnston KW, Porter JM Ahn S, et al. Recommended standards for reports dealing with lower extremity ischemia: revised version. *J Vasc Surg* 1997;26: 517-538.

314. A Conservative Approach to Acute Upper Limb Ischemia // *Vasc. Dis. Manag.* 2010. Vol. 7, № 11.

315. Wong V.W., Katz R.D., Higgins J.P. Interpretation of upper extremity arteriography: vascular anatomy and pathology [corrected] // *Hand Clin.* 2015. Vol. 31, № 1. P. 121–134.

316. Zaraca F. et al. Routine Versus Selective Use of Intraoperative Angiography During Thromboembolectomy for Acute Lower Limb Ischemia: Analysis of Outcomes: 5 // *Ann. Vasc. Surg.* 2010. Vol. 24, № 5. P. 621–627.

317. Hernandez-Richter T. et al. Acute ischemia of the upper extremity: long-term results following thromboembolectomy with the Fogarty catheter // *Langenbecks Arch. Surg.* 2001. Vol. 386, № 4. P. 261–266.

318. Ueda T. et al. Endovascular Treatment Strategy Using Catheter-Directed Thrombolysis, Percutaneous Aspiration Thromboembolectomy, and Angioplasty for Acute Upper Limb Ischemia // *Cardiovasc. Intervent. Radiol.* 2017. Vol. 40, № 7. P. 978–986.

319. Kim S.-K. et al. Acute Upper Limb Ischemia due to Cardiac Origin Thromboembolism: the Usefulness of Percutaneous Aspiration Thromboembolectomy via a Transbrachial Approach // *Korean J. Radiol.* 2011. Vol. 12, № 5. P. 595–601.

320. Ouellette E.A., Kelly R. Compartment syndromes of the hand // *J. Bone Joint Surg. Am.* 1996. Vol. 78, № 10. P. 1515–1522.

321. Lim S. et al. Epidemiology, treatment, and outcomes of acute limb ischemia in the pediatric population // *J. Vasc. Surg.* 2018. Vol. 68, № 1. P. 182–188.

322. Monagle P. et al. Arterial thromboembolic disease: a single-centre case series study // *J. Paediatr. Child Health.* 2008. Vol. 44, № 1–2. P. 28–32.

323. Kayssi A. et al. The spectrum and management of noniatrogenic vascular trauma in the pediatric population // *J. Pediatr. Surg.* 2018. Vol. 53, № 4. P. 771–774.

324. Barmparas G. et al. Pediatric vs adult vascular trauma: a National Trauma Databank review // *J. Pediatr. Surg.* 2010. Vol. 45, № 7. P. 1404–1412.
325. Matos J.M. et al. Evidence for nonoperative management of acute limb ischemia in infants // *J. Vasc. Surg.* 2012. Vol. 55, № 4. P. 1156–1159.
326. Alexander J. et al. Ultrasound-guided femoral arterial access in pediatric cardiac catheterizations: A prospective evaluation of the prevalence, risk factors, and mechanism for acute loss of arterial pulse // *Catheter. Cardiovasc. Interv.* 2016. Vol. 88, № 7. P. 1098–1107.
327. Kulkarni S., Naidu R. Vascular ultrasound imaging to study immediate postcatheterization vascular complications in children // *Catheter. Cardiovasc. Interv.* 2006. Vol. 68, № 3. P. 450–455.
328. Knirsch W. et al. Femoral Arterial Thrombosis After Cardiac Catheterization In Infancy: Impact of Doppler Ultrasound for Diagnosis // *Pediatr. Cardiol.* 2013. Vol. 34, № 3. P. 530–535.
329. Kayssi A. et al. Management of acute limb ischemia in the pediatric population // *J. Vasc. Surg.* 2014. Vol. 60, № 1. P. 106–110.
330. Rizzi M. et al. Long-Term Outcome of Catheter-Related Arterial Thrombosis in Infants with Congenital Heart Disease // *J. Pediatr.* 2016. Vol. 170. P. 181-187.e1.
331. Sadat U., Hayes P.D., Varty K. Acute Limb Ischemia in Pediatric Population Secondary to Peripheral Vascular Cannulation: Literature Review and Recommendations // *Vasc. Endovascular Surg.* 2015. Vol. 49, № 5–6. P. 142–147.
332. Downey C. et al. An algorithmic approach to the management of limb ischemia in infants and young children // *Plast. Reconstr. Surg.* 2013. Vol. 131, № 3. P. 573–581.
333. Dabbous M.K., Sakr F.R., Malaeb D.N. Anticoagulant therapy in pediatrics // *J. Basic Clin. Pharm.* 2014. Vol. 5, № 2. P. 27–33.
334. Saxena A. et al. Predictors of arterial thrombosis after diagnostic cardiac catheterization in infants and children randomized to two heparin dosages // *Cathet. Cardiovasc. Diagn.* 1997. Vol. 41, № 4. P. 400–403.
335. Weiner G.M. et al. Successful treatment of neonatal arterial thromboses with recombinant tissue plasminogen activator // *J. Pediatr.* 1998. Vol. 133, № 1. P. 133–136.
336. Liu Q. et al. Thrombolytic therapy for femoral artery thrombosis after left cardiac catheterization in children // *Chin. Med. J. (Engl.)*. 2009. Vol. 122, № 8. P. 931–934.
337. Lazarides M.K. et al. Operative and nonoperative management of children aged 13 years or younger with arterial trauma of the extremities // *J. Vasc. Surg.* 2006. Vol. 43, № 1. P. 72–76.
338. Wang S.K. et al. Results of nonoperative management of acute limb ischemia in

infants // *J. Vasc. Surg.* 2018. Vol. 67, № 5. P. 1480–1483.

339. Lim S. et al. Epidemiology, treatment, and outcomes of acute limb ischemia in the pediatric population // *J. Vasc. Surg.* 2018. Vol. 68, № 1. P. 182–188.

340. Lin P.H. et al. Surgical intervention for complications caused by femoral artery catheterization in pediatric patients // *J. Vasc. Surg.* 2001. Vol. 34, № 6. P. 1071–1078.

341. Rizzi M. et al. Catheter-Related Arterial Thrombosis in Neonates and Children: A Systematic Review // *Thromb. Haemost.* 2018. Vol. 118, № 6. P. 1058–1066.

342. Griffin K.J. et al. The Pink Pulseless Hand: A Review of the Literature Regarding Management of Vascular Complications of Supracondylar Humeral Fractures in Children // *Eur. J. Vasc. Endovasc. Surg.* 2008. Vol. 36, № 6. P. 697–702.

343. Wahlgren C.-M., Kragstern B. Management and outcome of pediatric vascular injuries // *J. Trauma Acute Care Surg.* 2015. Vol. 79, № 4. P. 563–567.

344. Приказ Министерства труда и социальной защиты РФ от 13 июня 2017 г. N 486н “Об утверждении Порядка разработки и реализации индивидуальной программы реабилитации или абилитации инвалида, индивидуальной программы реабилитации или абилитации ребенка-инвалида, выдаваемых федеральными государственными учреждениями медико-социальной экспертизы, и их форм” (с изменениями и дополнениями). [Электронный ресурс]. (URL: <https://minjust.consultant.ru/files/36170>).

345. Campbell WB, Ridler BM, Szymanska TH. Two-year follow-up after acute thromboembolic limb ischaemia: the importance of anticoagulation. *Eur J Vasc Endovasc Surg* 2000;19:169e73.

346. Mancia G., et al. 2013 ESH/ESC guidelines for the management of arterial hypertension: the Task Force for the Management of Arterial Hypertension of the European Society of Hypertension (ESH) and of the European Society of Cardiology (ESC). // *Eur. Heart J.* — 2013; 34 (28): 2159-2219.

347. Покровский А.В. и др. Отдаленные результаты аорто-бедренных реконструкций у больных сахарным диабетом 2 типа // *Ангиология и сосудистая хирургия.* — 2010. — Т. 16 — № 1. — С. 48-53.

348. Национальные рекомендации по диагностике и лечению заболеваний артерий нижних конечностей. М. 2019. Электронный документ. URL: https://www.angiolsurgery.org/library/recommendations/2019/recommendations_LLA_2019.pdf?ysclid=l21m387fgz.

349. Vig S, Chitolie A, Bevan D, Dormandy J, Thompson MM, Halliday A. The prevalence of thrombophilia in patients with symptomatic peripheral vascular disease. *Br J Surg* 2006;93:577e81.

350. Moroz A., Flanagan S. R., and Zaretsky H. Medical aspects of disability for the rehabilitation professional New York, NY : Springer Publishing Company, 814 pages.
351. Курдыбайло С.Ф., Яхонтова В.Г. Средства повышения двигательных возможностей инвалидов после ампутации конечностей // Травматология и ортопедия России. – 1994. - No1. – С. 16-24.
352. Лечебная физическая культура: учебник для студ. высш. учеб. завед. / [С.Н. Попов, Н.М. Валеев., Т.С. Гарасева и др.]; под ред. С.Н. Попова. – 5-е изд., стер. – М.: Издательский центр «Академия», 2008. – 416 с.
353. Лечебная физическая культура: учебное пособие / В.А. Епифанов – М.: ГЭОТАР – Медиа, 2006. – С. 468 – 475.
354. Мухін В.М. Фізична реабілітація / В.М. Мухін. – Київ: Олімпійська література, 2005. – С. 203-219.
355. Hiatt W.R. et al. Benefit of exercise conditioning for patients with peripheral arterial disease // Circulation. Ovid Technologies (Wolters Kluwer Health), 1990. Vol. 81, No 2. P. 602–609.
356. Parmenter B.J., Dieberg G., Smart N.A. Exercise Training for Management of Peripheral Arterial Disease: A Systematic Review and Meta-Analysis // Sport. Med. Springer Nature, 2014. Vol. 45, No 2. P. 231–244.
357. Pilz M. et al. Evaluation of 6- and 12-month supervised exercise training on strength and endurance parameters in patients with peripheral arterial disease // Wien. Klin. Wochenschr. Springer Nature, 2014. Vol. 126, No 11–12. P. 383–389.
358. Regensteiner J.G. Exercise in the Treatment of Claudication: Assessment and Treatment of Functional Impairment // Vasc. Med. SAGE Publications, 1997. Vol. 2, No 3. P. 238–242.
359. Regensteiner J.G., Steiner J.F., Hiatt W.R. Exercise training improves functional status in patients with peripheral arterial disease // J. Vasc. Surg. Elsevier BV, 1996. Vol. 23, No 1. P. 104–115.
360. Stewart K.J. et al. Exercise Training for Claudication // N. Engl. J. Med. New England Journal of Medicine (NEJM/MMS), 2002. Vol. 347, No 24. P. 1941–1951.
361. Brenner I., Parry M., Brown C.A. Exercise Interventions for Patients with Peripheral Arterial Disease: A Review of the Literature // Phys. Sportsmed. Informa UK Limited, 2012. Vol. 40, No 2. P. 41–55.
362. Corra U. et al. Secondary prevention through cardiac rehabilitation: physical activity counselling and exercise training: Key components of the position paper from the Cardiac Rehabilitation Section of the European Association of Cardiovascular Prevention and Rehabilitat

// Eur. Heart J. Oxford University Press (OUP), 2010. Vol. 31, No 16. P. 1967–1974.

363. Fokkenrood H.J.P. et al. Supervised exercise therapy versus non-supervised exercise therapy for intermittent claudication. // Cochrane database Syst. Rev. 2013. No 8. P. 5263.

364. Murphy T.P. et al. Supervised exercise, stent revascularization, or medical therapy for claudication due to aortoiliac peripheral artery disease: The CLEVER study // J. Am. Coll. Cardiol. 2015. Vol. 65, No 10. P. 999–1009.

365. Murphy T.P., Cutlip D.E., Regensteiner J.G. Supervised Exercise Versus Primary Stenting for Claudication Resulting From Aortoiliac Peripheral Artery Disease: Six-Month Outcomes From the Claudication: Exercise Versus Endoluminal Revascularization (CLEVER) Study // J. Vasc. Surg. Elsevier BV, 2012. Vol. 55, No 3. P. 886–887.

366. Мятага Д. С. Восстановительное лечение средствами лечебной физической культуры после ампутаций нижних конечностей // Pedagogics, psychology, medical-biological problems of physical training and sports. 2009. №5.).

367. Мухін В.М. Фізична реабілітація /В.М. Мухін. – Київ: Олімпійська література, 2005. – С. 203-219. Мухін В.М. Фізична реабілітація /В.М. Мухін. – Київ: Олімпійська література, 2005. – С. 203-219.

368. Пономаренко Г.Н. Частная физиотерпия. Атеросклероз периферических сосудов. М., Медицина, 2005, стр. 68-73.

369. Клячкин Л.М., Щегольков А.М. Медицинская реабилитация больных с заболеваниями внутренних органов: Руководство для врачей.— М., 2000.— 308 с.

370. Немедикаментозное лечение в клинике внутренних болезней/Под ред. Л.А.Серебриной, Н.Н. Середюка, Л.Е. Михно. - Киев, 1995. - 528 с.

371. Сорокина Е.И. Физические методы лечения в кардиологии. — М.: Медицина, 1989. - 384 с. Пономаренко Г.Н., Воробьев М.Г. Практическое руководство по физиотерапии. - СПб., 2005. - 416 с.

372. Приказ Министерства здравоохранения Российской Федерации от 29.03.2019 г. № 173н «Об утверждении порядка проведения диспансерного наблюдения за взрослыми. (электронный ресурс). URL: <https://alfastrahoms.ru/about-oms/normative-base/doc/prikaz-minzdrava-173n.pdf>).

373. Gerhard-Herman MD, Gornik HL, Barrett C, Barshes NR, Corriere MA, Drachman DE, et al. 2016 AHA/ACC Guideline on the Management of Patients With Lower Extremity Peripheral Artery Disease: a report of the American College of Cardiology/ American Heart Association Task Force on Clinical Practice Guidelines. Circulation 2017;135:e726e79.

374. Campbell W.B., Ridler B.M.F., Szymanska T.H. Two-year Follow-up After Acute Thromboembolic Limb Ischaemia: the Importance of Anticoagulation: 2 // Eur. J. Vasc. Endovasc.

Surg. 2000. Vol. 19, № 2. P. 169–173.

375. De Haro J, Bleda S, Varela C, Canibano C, Acin F. Meta-analysis and adjusted indirect comparison of direct oral anticoagulants in prevention of acute limb ischemia in patients with atrial fibrillation. *Curr Med Res Opin* 2016;32:1167e73.

376. Forbes T.L., DeRose G., Harris K.A. Is long-term anticoagulation after acute thromboembolic limb ischemia always necessary? 5 // *Can. J. Surg. J. Can. Chir.* 2002. Vol. 45, № 5. P. 337–340.

377. Jivegård L. et al. Acute lower limb ischemia: failure of anticoagulant treatment to improve one-month results of arterial thromboembolectomy. A prospective randomized multi-center study: 5 // *Surgery.* 1991. Vol. 109, № 5. P. 610–616.

378. Robinson T. et al. Audit of anticoagulation after embolectomy for acute ischaemia: 6 // *Ann. R. Coll. Surg. Engl.* 2009. Vol. 91, № 6. P. 470–472.

379. Zierler RE, Jordan WD, Lal BK, Mussa F, Leers S, Fulton J, Pevec W, et al. The Society for Vascular Surgery practice guidelines on follow-up after vascular surgery arterial procedures. *J Vasc Surg* 2018;68:256e84.

380. Mangiafico R.A., Mangiafico M. Medical treatment of critical limb ischemia: current state and future directions: 6 // *Curr. Vasc. Pharmacol.* 2011. Vol. 9, № 6. P. 658–676.

381. Anon. Collaborative meta-analysis of randomised trials of antiplatelet therapy for prevention of death, myocardial infarction, and stroke in high risk patients. *BMJ* 2002;324:71e86.

382. Heart Protection Study Collaborative Group. MRC/BHF Heart Protection Study of cholesterol lowering with simvastatin in 20,536 high-risk individuals: a randomised placebo-controlled trial: 9326 // *Lancet Lond. Engl.* 2002. Vol. 360, № 9326. P. 7–22.

383. Paraskevas K.I., Giannoukas A.D., Mikhailidis D.P. Statins and infrainguinal vascular bypass procedures: 1 // *Curr. Vasc. Pharmacol.* 2013. Vol. 11, № 1. P. 51–57.

384. Liang N.L. et al. Comparative effectiveness of anticoagulation on midterm infrainguinal bypass graft patency: 2 // *J. Vasc. Surg.* 2017. Vol. 66, № 2. P. 499-505.e2.

385. Eikelboom JW, Connolly SJ, Bosch J, Dagenais GR, Hart RG, Shestakovska O, et al. Rivaroxaban with or without aspirin in stable cardiovascular disease. *N Engl J Med* 2017;377:1319e30.

386. Министерство Здравоохранения Российской Федерации Приказ от 15 ноября 2012 г. N 918Н “Об утверждении порядка оказания медицинской помощи больным с сердечно-сосудистыми заболеваниями”. Электронный документ. URL: https://bazanpa.ru/download/pdf/?target_url=/minzdrav-rossii-prikaz-n918n-ot15112012-h2008385/.

387. Приказ Минздравсоцразвития РФ от 01.11.2004 N 179 (ред. от 30.01.2012) Об

утверждении Порядка оказания скорой медицинской помощи. Электронных документ. URL: <https://legalacts.ru/doc/prikaz-minzdravsotsrazvitija-rf-ot-01112004-n-179>.

388. Приказ Минздравсоцразвития РФ от 02.08.2010 N 586н О внесении изменений в Порядок оказания скорой медицинской помощи, утвержденный Приказом Министерства здравоохранения и социального развития Российской Федерации от 1 ноября 2004 г. N 179. Электронный документ. URL: <https://legalacts.ru/doc/prikaz-minzdravsotsrazvitija-rf-ot-02082010-n-586n/>.

389. Rutherford R. B., Baker J. D., Ernst C., Johnston K.W, Porter J. M., Ahn S., Jones D. N., Recommended standards for reports dealing with lower extremity ischemia: Revised version, *Journal of Vascular Surgery*, Volume 26, Issue 3, 1997, Pages 517-538, ISSN 0741-5214, [https://doi.org/10.1016/S0741-5214\(97\)70045-4](https://doi.org/10.1016/S0741-5214(97)70045-4).

390. Wanhainen A, Verzini F, Van Herzelee I, Allaire E, Bown M, Cohnert T, et al. Editor's choice e European Society for Vascular Surgery (ESVS) 2019 clinical practice guidelines on the management of abdominal aorto-iliac artery aneurysms. *Eur J Vasc Endovasc Surg* 2019;57:8e93.

391. Conte MS, Bradbury AW, Kolh P, White JV, Dick F, Fitridge R, et al. Global vascular guidelines on the management of chronic limb-threatening ischemia. *Eur J Vasc Endovasc Surg* 2019;58. S1eS109.e33.

392. Björck M. et al. Editor's Choice – European Society for Vascular Surgery (ESVS) 2020 Clinical Practice Guidelines on the Management of Acute Limb Ischaemia: 2 // *Eur. J. Vasc. Endovasc. Surg.* Elsevier, 2020. Vol. 59, № 2. P. 173–218.

Приложение А1. Состав рабочей группы по разработке и пересмотру клинических рекомендаций

Члены экспертной группы (в алфавитном порядке):

1. Абугов С.А., профессор, д.м.н., заведующий отделением рентгенохирургических методов диагностики и лечения ФГБНУ «Российский научный центр хирургии им. академика Б.В. Петровского» Минздрава России., Первый заместитель председателя Российского Научного Общества Специалистов по рентгенэндоваскулярной диагностике и лечению, член Правления Российского общества ангиологов и сосудистых хирургов (РОАиСХ), член правления Московского общества кардиологов (РКО), член The Society for Cardiovascular Angiography and Interventions (SCAI);
2. Акчурина Р.С. академик РАН, руководитель отделения сердечно-сосудистой хирургии, заместитель генерального директора по хирургии ФГБУ «НМИЦ кардиологии» Минздрава России, Президент Российского Общества ангиологов и сосудистых хирургов (РОАиСХ);
3. Алекян Б.Г., академик РАН, д.м.н., профессор, заместитель директора по науке и инновационным технологиям ФГБУ «НМИЦ хирургии им. А.В. Вишневского» Минздрава России, Председатель Российского научного общества специалистов по рентгенэндоваскулярной диагностике и лечению;
4. Аракелян В.С., д.м.н., профессор, руководитель отделения хирургии артериальной патологии ФГБУ «НМИЦ сердечно-сосудистой хирургии им. А.Н. Бакулева» Минздрава России, член правления Российского общества ангиологов и сосудистых хирургов (РОАиСХ), член Ассоциации сердечно-сосудистых хирургов России (АССХ), European Society for Vascular Surgery (ESVS);
5. Белов Ю.В., академик РАН, директор института кардио-аортальной хирургии ФГБНУ «Российский научный центр хирургии им. академика Б.В. Петровского» Минздрава России, Вице-президент общества ангиологов России, член правления Российского общества ангиологов и сосудистых хирургов (РОАиСХ), член Ассоциации сердечно-сосудистых хирургов России (АССХ), European Society for Vascular Surgery (ESVS), American Association for Thoracic Surgery (AATS);
6. Бредихин Р.А., д.м.н., профессор, заведующий отделением сосудистой хирургии ГАУЗ «Межрегиональный клинико-диагностический центр», г. Казань, член Исполнительного совета Ассоциации флебологов России (АФР), член правления

- Российского общества ангиологов и сосудистых хирургов (РОАиСХ), European Society for Vascular Surgery (ESVS);
7. Бондарчук Д.В., врач-рентгенолог Отдела экспертизы и качества НПКЦ ДиТ ДЗМ «Радиология Москвы», врач высшей категории, врач-рентгенолог отделения лучевой диагностики ФГБУ НМХЦ им. Н.И.Пирогова;
 8. Бурлева Е.П., д.м.н., профессор кафедры общей хирургии ФГБОУ ВО "Уральский государственный медицинский университет", член Исполнительного совета Ассоциации флебологов России (АФР), член Правления Российского общества ангиологов и сосудистых хирургов (РОАиСХ);
 9. Вачев А.Н., профессор, д.м.н., заведующий кафедрой факультетской хирургии Самарского государственного медицинского университета;
 10. Гавриленко А.В., академик РАН, д.м.н., профессор, заведующий отделением хирургии сосудов ФГБНУ «Российский научный центр хирургии им. академика Б.В. Петровского» Минздрава России, член Российского общества хирургов (РОХ), член Ассоциации сердечно-сосудистых хирургов России (АССХ), член Правления Российского общества ангиологов и сосудистых хирургов (РОАиСХ); член Исполнительного совета Ассоциации флебологов России (АФР), European Society for Vascular Surgery (ESVS);
 11. Жолковский А.В., заведующий отделением сосудистой хирургии Ростовской клинической больницы Южного окружного медицинского центра ФМБА России, член Российского научное общество интервенционных кардиоангиологов (РНОИК);
 12. Ерошкин И.А., д.м.н., заведующий отделением РХМДиЛ военного госпиталя Одинцово (25 ЦВКГ РВСН);
 13. Ерошенко А.В., к.м.н., рентгенхирург, сосудистый хирург, руководитель направления периферических интервенционных вмешательств клиники К+31, Москва, член Правления Российского общества ангиологов и сосудистых хирургов (РОАиСХ);
 14. Затевахин И.И., академик РАН, заведующий кафедрой факультетской хирургии педиатрического факультета ГБОУ ВО РНИМУ им. Н.И. Пирогова, президент РОХ;
 15. Завацкий В.В., заведующий отделением сосудистой хирургии ГБУ НИИ СП им Джанелидзе, член РОАиСХ, РОХ, ESVS;
 16. Золкин В.Н., профессор, д.м.н., заместитель главного врача по хирургии ГБУЗ «Городская клиническая больница им. Д.Д. Плетнева Департамента здравоохранения города Москвы», член Ассоциации сердечно-сосудистых хирургов

- России (АССХ), член Правления Российского общества ангиологов и сосудистых хирургов (РОАиСХ), European Society for Vascular Surgery (ESVS);
17. Имаев Т.Э., д.м.н., руководитель лаборатории гибридных методов лечения сердечно-сосудистых заболеваний отдела сердечно-сосудистой хирургии ИКК им. А.Л. Мясникова ФГБУ НМИЦ кардиологии МЗ РФ;
 18. Кавтеладзе З.А., профессор, д.м.н., заведующий отделением экстренной сосудистой и рентгенэндоваскулярной хирургии ГКБ им. М.Е. Жадкевича;
 19. Калинин Р.Е., д.м.н., профессор, член Исполнительного совета Ассоциации флебологов России (АФР), член Российского общества хирургов (РОХ), член правления Российского общества ангиологов и сосудистых хирургов (РОАиСХ), член Ассоциации сердечно-сосудистых хирургов России (АССХ), European Society for Vascular Surgery (ESVS); заведующий кафедрой сердечно-сосудистой, рентгенэндоваскулярной хирургии и лучевой диагностики ФГБОУ ВО РязГМУ Минздрава России
 20. Казаков Ю.И., профессор, д.м.н., заведующий отделением кардиохирургии (№2) ГБУЗ ТО ОКБ, член Правления Российского общества ангиологов и сосудистых хирургов (РОАиСХ), председатель регионального отделения ассоциации флебологов России (АФР);
 21. Карпенко А.А., профессор, д.м.н., Заведующий научно-исследовательским отделом сосудистой и гибридной хирургии института патологии кровообращения «НМИЦ им. акад. Е.Н. Мешалкина» Минздрава России, член Ассоциации флебологов России (АФР), член Российского общества ангиологов и сосудистых хирургов (РОАиСХ), член Ассоциации сердечно-сосудистых хирургов России (АССХ);
 22. Курьянов П.С., руководитель городского центра диабетической стопы и хирургической инфекции, Городская больница им. Св. Георгия (Санкт-Петербург), член Правления Российского общества ангиологов и сосудистых хирургов (РОАиСХ);
 23. Лобастов К.В. к.м.н., доцент кафедры общей хирургии и лучевой диагностики ФГАОУ ВО Российский Национальный Исследовательский Медицинский Университет им. Н.И. Пирогова Минздрава России, член различных российских и международных флебологических обществ (EVF, IUA, ESVS, АФР, СПВФ);
 24. Максимов А.В., профессор, д.м.н., заведующий отделением сердечно-сосудистой хирургии РКБ МЗ РТ, член правления Российского общества ангиологов и сосудистых хирургов (РОАиСХ), European Society for Vascular Surgery (ESVS);

25. Матюшкин А.В., профессор, д.м.н., руководитель отделения сосудистой хирургии университетской клиники, член правления Российского общества ангиологов и сосудистых хирургов (РОАиСХ), член Ассоциации сердечно-сосудистых хирургов России (АССХ), European Society for Vascular Surgery (ESVS);
26. Панков А.С., к.м.н., доцент, врач РХМДЛ отделения рентгенохирургических методов диагностики и лечения ФГБУ "Клиническая больница N 1" УДП РФ, член АФР и CIRSE;
27. Платонов С.А., к.м.н., руководитель отдела эндоваскулярной хирургии ГБУ «СПб НИИ СП им. И.И. Джанелидзе» Санкт-Петербург, Россия.
28. Пшениников А.С. д.м.н., член Российского общества хирургов (РОХ), Российского общества ангиологов и сосудистых хирургов (РОАиСХ), профессор кафедры сердечно-сосудистой, рентгенэндоваскулярной хирургии и лучевой диагностики ФГБОУ ВО РязГМУ Минздрава России
29. Сапелкин С.В., профессор, д.м.н., ведущий научный сотрудник отделения сосудистой хирургии ФГБУ «НМИЦ хирургии им. А.В. Вишневского» Минздрава России, член Российского общества хирургов (РОХ), член правления Российского общества ангиологов и сосудистых хирургов (РОАиСХ), European Society for Vascular Surgery (ESVS);
30. Светликов А.В., д.м.н., руководитель Центра сосудистой хирургии КБ № 122 г. Санкт-Петербурга, член правления Российского общества ангиологов и сосудистых хирургов (РОАиСХ), European Society for Vascular Surgery (ESVS);
31. Сокуренок Г.Ю., профессор, д.м.н., главный врач клиники № 2 ВЦЭРМ имени А.М. Никифорова МЧС России, член правления Российского общества ангиологов и сосудистых хирургов (РОАиСХ), European Society for Vascular Surgery (ESVS);
32. Сорока В.В., д.м.н., профессор, руководитель отдела неотложной сердечно-сосудистой хирургии Санкт-Петербургского НИИ скорой помощи им. И.И. Джанелидзе, член Российского общества ангиологов и сосудистых хирургов (РОАиСХ), член Ассоциации сердечно-сосудистых хирургов России (АССХ), European Society for Vascular Surgery (ESVS);
33. Сучков И.А., профессор, д.м.н., президент Ассоциации флебологов России (АФР), член Российского общества хирургов (РОХ), Российского общества ангиологов и сосудистых хирургов (РОАиСХ), член Ассоциации сердечно-сосудистых хирургов России (АССХ), European Society for Vascular Surgery (ESVS); профессор кафедры сердечно-сосудистой, рентгенэндоваскулярной хирургии и лучевой диагностики ФГБОУ ВО РязГМУ Минздрава России

34. Троицкий А.В., профессор, д.м.н., генеральный директор ФНКЦ ФМБА России, член правления Российского общества ангиологов и сосудистых хирургов (РОАиСХ), European Society for Vascular Surgery (ESVS), член Европейской ассоциации кардиоторакальной хирургии (EACTS);
35. Фокин А.А., профессор, д.м.н., заведующий кафедрой хирургии института дополнительного профессионального образования ФГБОУ ВО ЮУГМУ Минздрава России, член правления Российского общества ангиологов и сосудистых хирургов (РОАиСХ), European Society for Vascular Surgery (ESVS);
36. Фомин К.Н., к.м.н., врач сердечно-сосудистый хирург, научный сотрудник ГБУ «СПб НИИ СП им. И.И. Джанелидзе», член правления Российского общества ангиологов и сосудистых хирургов (РОАиСХ), European Society for Vascular Surgery (ESVS);
37. Хубулава Г.Г., академик РАН, заведующий кафедрой факультетской хирургии с курсами лапароскопической и сердечно-сосудистой с клиникой; главный кардиохирург Санкт-Петербурга и Северо-Западного округа РФ, член Российского общества хирургов (РОХ), член Правления Российского общества ангиологов и сосудистых хирургов (РОАиСХ), European Society for Vascular Surgery (ESVS);
38. Чарчян Э.Р., профессор РАН, член-корр. РАН, зав. отделением реконструктивно-восстановительной сердечно-сосудистой хирургии ФГБНУ «Российский научный центр хирургии им. академика Б.В. Петровского» Минздрава России, член Правления Российского общества ангиологов и сосудистых хирургов (РОАиСХ), European Society for Vascular Surgery (ESVS);
39. Чернявский А.М., профессор, д.м.н., генеральный директор Национального медицинского исследовательского центра имени академика Е.Н. Мешалкина, член Правления Российского общества ангиологов и сосудистых хирургов (РОАиСХ), European Society for Vascular Surgery (ESVS);
40. Черных Н.А., сердечно-сосудистый хирург, заместитель руководителя МАСЦ в НМИЦ ССХ им. А.Н. Бакулева МЗ РФ, аспирант, член Ассоциации сердечно-сосудистых хирургов России (АССХ), Российского общества ангиологов и сосудистых хирургов (РОАиСХ);
41. Чупин А.В., д.м.н., заведующий отделением сосудистой хирургии ФГБУ «НМИЦ хирургии им. А.В. Вишневского» Минздрава России, член Правления Российского общества ангиологов и сосудистых хирургов (РОАиСХ), European Society for Vascular Surgery (ESVS);

42. Шиповский В.Н., профессор, д.м.н., заведующий рентгенохирургическим отделением городской клинической больницы имени Д.Д. Плетнёва;
43. Шумилиа М.В., профессор, д.м.н., заведующий группой ультразвуковых исследований сердечно-сосудистой и органной патологии НМИЦ ССХ им. А.Н. Бакулева МЗ РФ, профессор кафедры кардиологии и функциональной диагностики Института подготовки кадров повышения квалификации и профессионального образования ФГБУ НМИЦ ССХ им. А.Н. Бакулева МЗ, Москва.

Авторский коллектив (в алфавитном порядке):

- Аракелян В.С. (раздел 3.2; главы 7, 8, 10-12; Приложения)
- Бурлева Е.П. (глава 1)
- Золкин В.Н. (глава 3, разделы 4.5-4.6)
- Калинин Р.Е., Сучков И.А., Пшенников А.С. (глава 5)
- Курьянов П.С., (глава 2; глава 3)
- Матюшкин А.В. (глава 2; глава 7),
- Панков А.С. (раздел 3.5)
- Панов И.О. (глава 4)
- Платонов С.А. (разделы 3.6.1; 3.6.2.)
- Сапелкин С.В. (глава 6)
- Черных Н.А. (глава 7, глава 8)
- Шумилиа М.В. (раздел 2.4.2)

Ответственный исполнитель: Аракелян Валерий Сергеевич

Ответственный секретарь: Черных Николай Александрович (Москва, НМИЦ ССХ им. А.Н. Бакулева МЗ РФ)

Все члены Рабочей группы подтвердили отсутствие финансовой поддержки или другого конфликта интересов при составлении данных рекомендаций

Приложение А2. Методология разработки клинических рекомендаций

Целевая аудитория данных клинических рекомендаций:

Целевая аудитория разработанных клинических рекомендаций:

1. Врач - сердечно-сосудистый хирург;
2. Врач - хирург;
3. Врач ультразвуковой диагностики;
4. Студенты медицинских ВУЗов, ординаторы, аспиранты.

Рекомендации основаны на совокупном анализе доказательств, представленных в мировой литературе и полученных в результате клинического применения современных принципов и методов диагностики и лечения варикозной болезни вен нижних конечностей. Основные положения Рекомендаций ранжируются в соответствии с Приказом Министерства здравоохранения РФ от 28 февраля 2019 г. № ЮЗн "Об утверждении порядка и сроков разработки клинических рекомендаций, их пересмотра, типовой формы клинических рекомендаций и требований к их структуре, составу и научной обоснованности включаемой в клинические рекомендации информации". Рекомендации подготовлены в соответствии с Методическими рекомендациями по проведению оценки научной обоснованности включаемой в клинические рекомендации информации, ФГБУ «Центр экспертизы и контроля качества медицинской помощи» Министерства здравоохранения Российской Федерации, 2019 г.

Таблица 10. Шкала оценки уровней достоверности доказательств (УДД) для методов диагностики (диагностических вмешательств)

УДД	Расшифровка
1	Систематические обзоры исследований с контролем референсным методом или систематический обзор рандомизированных клинических исследований с применением мета-анализа
2	Отдельные исследования с контролем референсным методом или отдельные рандомизированные клинические исследования и систематические обзоры исследований любого дизайна, за исключением рандомизированных клинических исследований, с применением мета-анализа
3	Исследования без последовательного контроля референсным методом или исследования с референсным методом, не являющимся независимым от исследуемого метода или нерандомизированные сравнительные исследования, в том числе когортные исследования
4	Несравнительные исследования, описание клинического случая
5	Имеется лишь обоснование механизма действия или мнение экспертов

Таблица 11. Шкала оценки уровней достоверности доказательств (УДЦ) для методов профилактики, лечения и реабилитации (профилактических, лечебных, реабилитационных вмешательств)

УДЦ	Расшифровка
1	Систематический обзор РКИ с применением мета-анализа
2	Отдельные РКИ и систематические обзоры исследований любого дизайна, за исключением РКИ, с применением мета-анализа
3	Нерандомизированные сравнительные исследования, в т.ч. когортные исследования
4	Несравнительные исследования, описание клинического случая или серии случаев, исследования «случай-контроль»
5	Имеется лишь обоснование механизма действия вмешательства (доклинические исследования) или мнение экспертов

Порядок обновления клинических рекомендаций.

Механизм обновления клинических рекомендаций предусматривает их систематическую актуализацию - не реже чем один раз в три года, а также при появлении новых данных с позиции доказательной медицины по вопросам диагностики, лечения, профилактики и реабилитации конкретных заболеваний, наличии обоснованных дополнений/замечаний к ранее утверждённым КР, но не чаще 1 раза в 6 месяцев.

Таблица 12. Шкала оценки уровней убедительности рекомендаций (УУР) для методов профилактики, диагностики, лечения и реабилитации (профилактических, диагностических, лечебных, реабилитационных вмешательств)

УУР	Расшифровка
А	Сильная рекомендация (все рассматриваемые критерии эффективности (исходы) являются важными, все исследования имеют высокое или удовлетворительное методологическое качество, их выводы по интересующим исходам являются согласованными)
В	Условная рекомендация (не все рассматриваемые критерии эффективности (исходы) являются важными, не все исследования имеют высокое или удовлетворительное методологическое качество и/или их выводы по интересующим исходам не являются согласованными)
С	Слабая рекомендация (отсутствие доказательств надлежащего качества (все рассматриваемые критерии эффективности (исходы) являются неважными, все исследования имеют низкое методологическое качество и их выводы по интересующим исходам не являются согласованными)

Приложение АЗ. Справочные материалы, включая соответствие показаний к применению и противопоказаний, способов применения и доз лекарственных препаратов инструкции по применению лекарственного препарата

1. Об основах охраны здоровья граждан в Российской Федерации (ФЗ №323 от 21.11.2011);
2. Порядок оказания медицинской помощи больным с сердечно-сосудистыми заболеваниями (Приказ Минздрава России №918н от 15.11.2012);
3. «О классификации и критериях, используемых при осуществлении медико-социальной экспертизы граждан федеральными государственными учреждениями медико-социальной экспертизы» (Приказ Минздрава России №1024н от 17 декабря 2015 г.);
4. Приказ Минздрава России от 28.02.2019 N 103н "Об утверждении порядка и сроков разработки клинических рекомендаций, их пересмотра, типовой формы клинических рекомендаций и требований к их структуре, составу и научной обоснованности, включаемой в клинические рекомендации информации" (Зарегистрировано в Минюсте России 08.05.2019 N 54588);
5. Приказ Министерства здравоохранения Российской Федерации от 10 мая 2017 г. № 203н "Об утверждении критериев оценки качества медицинской помощи";
6. Приказ Министерства здравоохранения Российской Федерации от 13 октября 2017 г. № 804н «Об утверждении номенклатуры медицинских услуг»;
7. Приказ Министерства здравоохранения Российской Федерации от 7 октября 2015 г. № 700н «О номенклатуре специальностей специалистов, имеющих высшее медицинское и фармацевтическое образование»; Приказ Минздрава России от 20.12.2012 N 1183н (ред. от 01.08.2014) «Об утверждении Номенклатуры должностей медицинских работников и фармацевтических работников»;
8. Приказ Минздрава России от 06.06.2012 N 4н (ред. от 25.09.2014) "Об утверждении номенклатурной классификации медицинских изделий".

Приложение Б. Алгоритм действий врача

Алгоритм действия последовательно складывается из решения основных задач: 1) установить диагноз – ОИК; 2) определить характер окклюзии – эмболия, острый тромбоз, эмболия на фоне хронической артериальной непроходимости (ХАН); 3) оценить степень ишемического повреждения тканей конечности.

Скорость начала необходимого лечения зависит от тяжести ишемии и оценивается по клинической классификации Затевахина И.И. с соавторами (таблица 13) [253].

Таблица 13. Клиническая классификация ОИК (Затевахин И.И. с соавт. 2002)

Острая ишемия	Степень ишемии		Клинические признаки	УЗДГ (уровень лодыжки)	
				Артерия	Вена
Не угрожающая	1		Онемение, парестезии, боль	+	+
Угрожающая	2	А	Парез	+	+
		Б	Паралич	-	+
		В	Субфасциальный отек	-	+
Необратимая	3	А	Дистальная контрактура, некротические дефекты	-	-
		Б	Тотальная контрактура, некротические дефекты	-	-

Течение: регрессирующее, стабильное, прогрессирующее

При 1-й степени ишемии и полной уверенности в диагнозе эмболии, стабильном состоянии пациента, необходимо выполнить экстренную реваскуляризацию. В случае острого тромбоза или неясном диагнозе при стабильном течении ишемии необходимости в экстренной операции нет. Есть возможность для обследования пациента, проведения пробного консервативного лечения и выбора окончательного метода лечения будь то простая эмболэктомия, сложная артериальная реконструкция, интратромбальный тромболитизис или эндоваскулярное вмешательство (см. табл. 2).

Таблица 14. Тактика лечения, согласно классификации И.И. Затевахина и соавт. (2002) [253].

Степень ишемии	Эмболия	Острый тромбоз /Острый тромбоз?
I	Экстренная или отсроченная до 24 ч. госпитализация для обследования, эмболэктомии и стабилизации общего состояния	Антикоагулянтная или тромболитическая терапия, обследование (ангиография, УЗДГ, УЗДС). В зависимости от динамики заболевания и данных обследования - консервативная терапия, тромболизис, реваскуляризирующая операция
II	A	Экстренная операция
	Б	Экстренное оперативное лечение
	В	Экстренная реваскуляризация + фасциотомия
III	A	Экстренная реваскуляризация, некрэктомия, отсроченная ампутация
	Б	Первичная ампутация

При 2 А степени возможно проведение пробной антикоагулянтной или тромболитической терапии при неуверенности в диагнозе эмболия. Есть возможность обследования (УЗДГ, УЗДС, КТ-ангиография или ангиография). В результате этого может быть принято оптимальное решение для каждого конкретного пациента (эмболэктомия, чрескожный катетер-управляемый тромболизис, аспирационная или механическая тромбэктомия с тромболизисом или без, тромбэндартерэктомия, шунтирование и гибридная операция), с обязательной оценкой возможности пациента «перенести» операцию. При сомнении в характере ОИК (эмболия, острый тромбоз, эмболия на фоне облитерирующего атеросклероза) при стабильном течении ишемии имеется некоторый запас времени для уточнения диагностических и тактических позиций. Только в тех случаях, когда ишемия не нарастает, в течении 24 часов, необходимо принять решение о методах и способах реваскуляризации. Ишемия 2 Б – требует немедленной реваскуляризации. Только при этом конечность, а подчас и жизнь больного может быть спасена. Обследование и подготовка к операции не должна превышать 2–2,5 часов. При уверенности в диагнозе – эмболия, потеря времени не допустима. Эмболэктомия при ишемии 2 Б следует рассматривать как реанимационное мероприятие. В случаях острого тромбоза или при сомнительных ситуациях (тромбоз, эмболия на фоне ХАН) экстренная операция так же не имеет альтернативы, поскольку следующим этапом (при промедлении) придется выбирать не способ реваскуляризации, а уровень ампутации конечности. Ишемия 2 В характеризуется развитием субфасциального отека мышц. Фасция в этом случае

начинает играть роль «удавки». При ишемии 2 В степени восстановление проходимости артериального русла должно дополняться одномоментной фасциотомией.

Ишемия 3 степени – финальная стадия ишемических повреждений тканей конечности и, прежде всего мышц. Ишемия при этом носит необратимый характер. Ишемия 3 А степени - показана экстренная реваскуляризация с последующей отсроченной ампутацией или некрэктомией. Ишемия 3 Б степени диктует выполнение экстренной первичной высокой ампутации конечности.

Вышеописанный алгоритм действий при острой ишемии нижних конечностей в виде схемы представлен ниже на рис. 7.

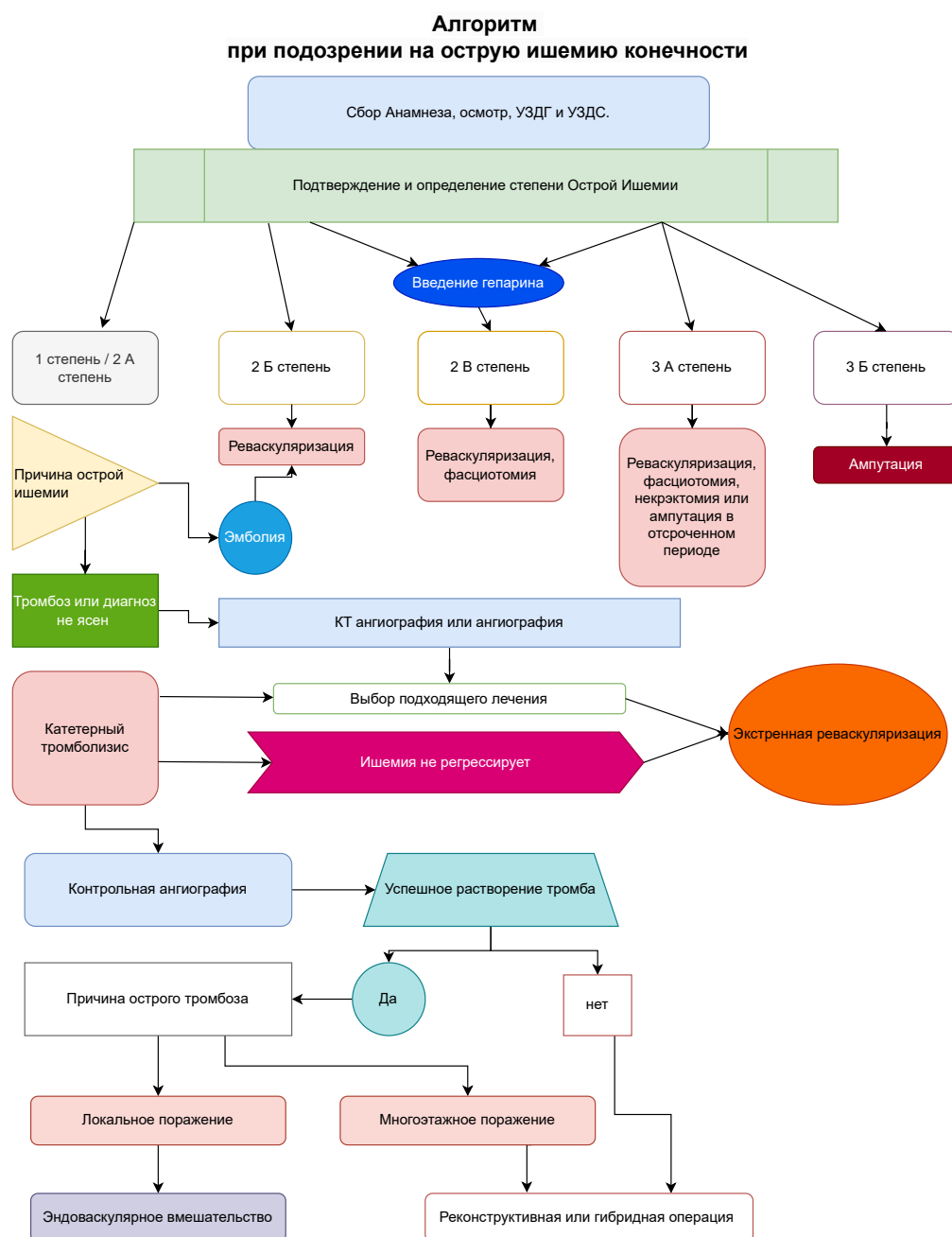


Рисунок 7. Алгоритм принятия решения при острой ишемии конечности приведен.

Ниже представлен алгоритм лечения острой ишемии конечностей согласно стратегии и классификации Резерфорда (рис. 8), включая показания к ангиографии, эндоваскулярному и хирургическому лечению.

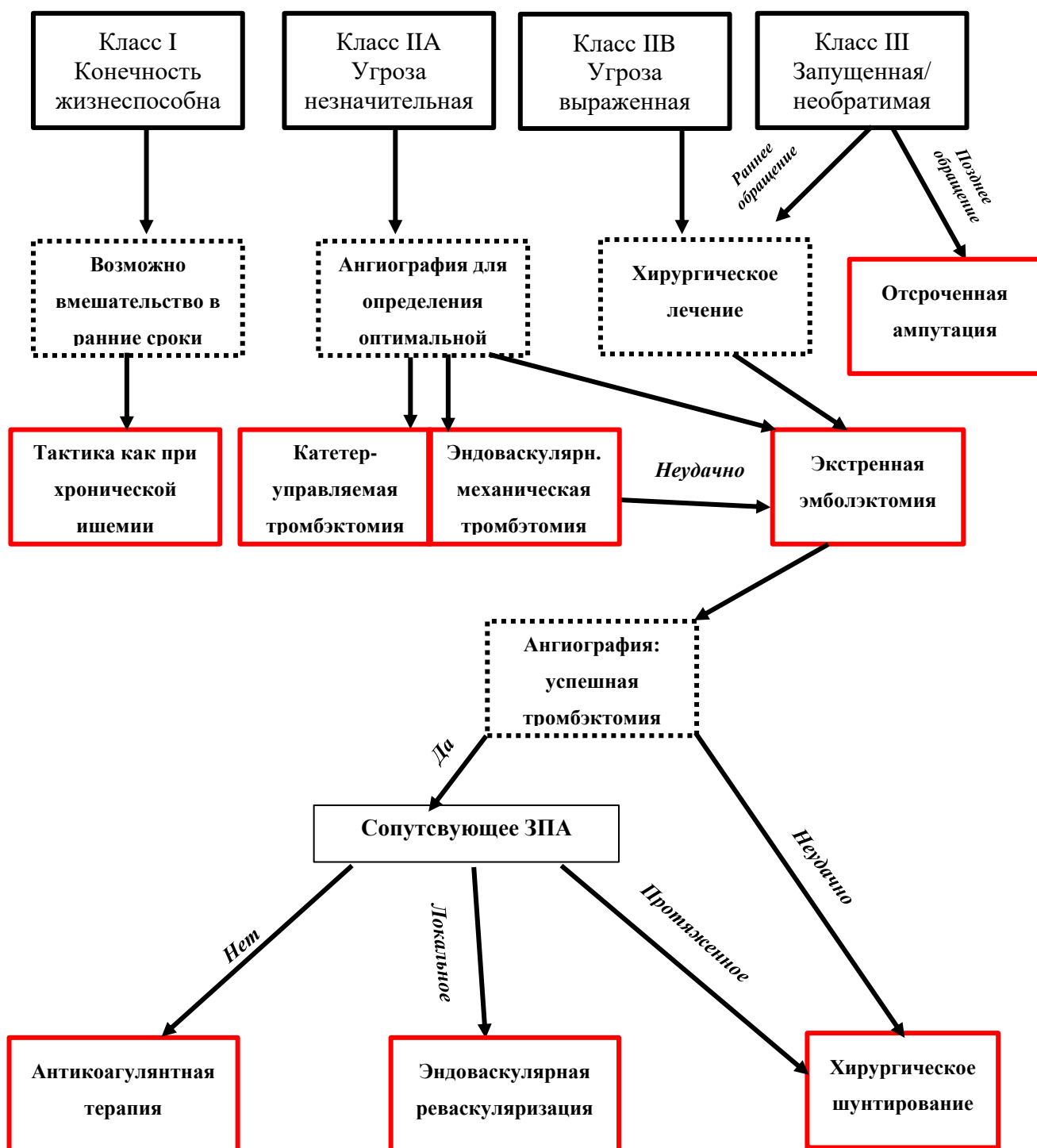


Рисунок 8. Алгоритм лечения острой ишемии конечностей согласно классификации Резерфорда [254].

Класс I не представляет значимой угрозы для потери конечности, в связи с чем тактика обследования и лечения может полностью соответствовать таковой при

хронической ишемии нижних конечностей. У многих пациентов с подобной патологией часто встречаются значимые сопутствующие заболевания, в связи с чем консервативный подход является наиболее целесообразным. У пациентов с малоподвижным образом жизни после антикоагулянтной терапии возможно полное исчезновение симптомов острой ишемии. Тактика ведения пациентов с функциональным классом I идентична с таковой при II A классе и сводится к реваскуляризации в максимально быстрые сроки, когда угрожающая ишемия конечности обратима и может быть полностью купирована. Поэтому срочная ангиография является необходимой первой мерой и при этом высоко вероятно, что конечность может быть спасена такими эндоваскулярными методами как катетер-управляемый тромболизис или чрескожная механическая тромбэктомия. При не успешности подобных вмешательств сохраняется возможность открытой хирургической операции.

Единственным способом спасения конечности при II B классе ишемии является экстренная реваскуляризация. Для сохранения конечности и адекватного купирования реперфузионного синдрома методом выбора при этом является открытая эмболэктомия. При этом предпочтительнее осуществлять доступ через бедренные артерии, в связи с возможностью проведения баллонного катетера как в аорту, так и в артерии ниже коленного сустава. И если при эмболических окклюзиях операция может ограничиться эмболэктомией, то при тромботических окклюзиях могут потребоваться шунтирующие операции. Если пульсация на артериях стоп не восстановилась то как после эндоваскулярных, так и после открытых операций показана контрольная ангиография [255]. Дистально расположенные тромбы могут быть удалены путем хирургического доступа через подколенную артерию или методом катетер-управляемого тромболизиса.

III класс ишемии является необратимым. Наряду с отсутствием как артериальных, так и венозных шумовых сигналов при ультразвуковом исследовании, у этих пациентов наряду с ригидностью мышц и стойкими багрово-цианотичными пятнами наблюдается глубокая анестезия и паралич. Экстренная эмболэктомия в течение 2 часов может дать возможность сохранения конечности. Реваскуляризация в более поздние сроки имеет низкие шансы сохранения конечности и при этом имеется высокая вероятность развития как связанной с рабдомиолизом острой почечной недостаточности, так и стойкой контрактуры, требующей последующей ампутации конечности. Даже после успешной эмболэктомии часто развивается компартмент или реперфузионный синдром, который требует проведения профилактической фасциотомии [256].

Приложение В. Информация для пациентов

Ниже представлена памятка для пациента, нуждающегося в хирургическом лечении ОИК.

«Уважаемый пациент, результаты обследования выявили у Вас острую ишемию конечностей, которую нужно лечить оперативно, поскольку она сопровождается высоким риском утраты конечности и других неблагоприятных осложнений вплоть до смерти. Перед запланированным вмешательством ваш лечащий врач объяснит вам суть и возможности операции. Вы должны, зная о возможном риске, добровольно решиться на операцию. Данная информация должна помочь вам подготовиться к встрече с врачом.

Что такое острая ишемия конечностей?

Это группа болезней, возникающих при острой закупорке артериальных сосудов вследствие их тромбоза или эмболии и вызывающих синдром острого нарушения кровоснабжения конечности, что создает потенциальную угрозу ее жизнеспособности и утраты. Чаще всего она возникает на фоне атеросклероза - системного заболевания, при котором очень часто поражаются сосуды нижних конечностей. Атеросклероз приводит к отложению кальция в стенке сосуда и тем самым к сужению сосуда. Основные изменения при атеросклерозе развиваются в интиме (внутренней оболочке) артерий, где формируется фиброзная бляшка. На бляшках оседают тромбоциты и сгустки фибрина. Одновременно в измененных тканях бляшек откладываются соли кальция, что является конечным этапом в развитии атеросклероза и ведет к нарушению проходимости сосуда. Развитие разрыва бляшки сопровождается развитием тромбоза сосуда, в котором она расположена. Тромбоз вызывает полную закупорку артерии с развитием характерных для этого состояния симптомов.

Что может произойти без лечения?

Течение заболевания как правило неблагоприятное, и без лечения обычно сопровождается прогрессирующим нарушением кровообращения в конечности и ишемическим разрушением ее тканей с развитием интоксикации организма продуктами метаболизма. Возникающий выраженный болевой синдром и интоксикация создают предпосылки для декомпенсации функций сердечно-сосудистой и других систем организма и летального исхода. Чем продолжительней период без лечения, тем более выражена ишемия конечности и выше риски тяжелых осложнений.

Экстренная операция при острой ишемии конечности является единственным способом лечения, позволяет устранить симптомы ишемии и позволяют вернуться к нормальному образу жизни.

Как проводится операция?

Оперативное вмешательство проходит под наркозом или проводниковой анестезией. Риск анестезии вам детально объяснит врач-анестезиолог.

Существуют различные виды операций.

- Чрескожный катетер-управляемый тромболизис;
- Тромбаспирация;
- Механическая тромбэктомия (с тромболизисом или без);
- Гибридные методики (включая тромбэндартерэктомию);
- Шунтирование сосудов;
- Протезирование сосудов;
- Тромбэндартерэктомия;
- Пластика артерий;
- Артериализация вен.
- Ампутация конечности (как жизнесохраняющая операция)

Целью большинства операций является восстановление проходимости артерий или пуск кровотока по венозной системе. Выбранная стратегия будет зависеть от множества факторов, включая опыт и оснащенность медицинского персонала, а также симптомы заболевания, такие как длительность и тяжесть ишемии конечности, локализацию и причину закупорки сосуда, сопутствующие заболевания и риски, связанные с лечением.

Растворение и расщепление тромба осуществляется при помощи такого процесса, как тромболизис. Лекарственные препараты для проведения тромболизиса назначаются лечащим врачом при купировании последствий инфаркта миокарда, ишемического инсульта, при лечении острых тромбозов и эмболий артерий и вен нижних конечностей.

Антитромботические средства – это лекарственные препараты, растворяющие тромбы. Тромбы состоят из нитей фибрина, представляющих собой свернувшийся белок. Постоянно увеличиваясь, тромб частично перекрывает просвет сосуда, нарушает в нем кровообращение. Если тромб полностью перекрывает магистральную артерию, у медиков имеется всего несколько часов для проведения операции и спасения тем самым жизни пациента.

Антитромботические средства нужно отличать от препаратов с аналогичным действием, направленных на профилактику прогрессирования сердечно-сосудистых заболеваний. Эти лекарства предназначены для экстренного растворения тромба, их вводят напрямую в сосудистую систему.

Ферментные препараты применяются для тромболизиса сгустков крупного размера, а также для растворения тромбов у ослабленных больных или у пожилых людей,

когда организм не может самостоятельно лизировать тромб. Из-за тромбоза возникает ишемия – состояние нарушения кровообращения различных органов и кислородное голодание тканей. При отделении тромба, он отрывается и закупоривает сосуды, ведущие к жизненно важным органам. Вследствие этого возникает эмболия или тромбоэмболия.

Тромболитическая терапия (ТЛТ, тромболизис) – разновидность фармакологической терапии, направленной на восстановление нормального кровотока вследствие растворения (разжижения) тромба внутри сосудистого русла.

Чтобы выяснить, как проводится тромболизис, необходимо знать о методах ТЛТ:

1. **неселективный метод** – внутривенный тромболизис проводится в течение 3-х часов после замедления гемодинамики путем введения кроворастворяющих препаратов в бассейн поврежденной артерии;
2. **селективный** – выполняется в первые 6 часов.

По месту проведения различают виды терапии ТЛТ:

1. **системная** – когда тромболитики вводятся в вену «вслепую», не имея реального представления о местонахождении тромба;
2. **локальная** – препараты вводятся, непосредственно, в место локализации кровяного сгустка.

Локальный и системный тромболизис осуществляются с приемом тромболитиков: стрептокиназы, проурокиназы и др.

Основные противопоказания для тромболитической терапии – повышенный риск возникновения кровотечений травматического или патологического характера в предшествующий лизису тромбов полугодовой период. Это объясняется тем, что при тромболизисе (тромболитической терапии) происходит реакция растворения кровяных тромбообразований в организме. Нередко их разжижение приводит к возобновлению острых внутренних (желудочно-кишечных, легочных, маточных) кровотечений, гематурии, а также кровотечений:

- вследствие оперативного вмешательства и травм (в т. ч. после реанимационных) с повреждением внутренних органов;
- при наличии др. состояний, опасность которых связана с развитием геморрагических осложнений (острого перикардита, панкреатита, расслаивающейся аневризмы аорты, внутричерепных опухолей в анамнезе);
- при патологиях свертываемости крови (тромбоцитопении, геморрагическом диатезе);
- вследствие тяжелой (хронической) формы артериальной гипертонии (АД > 200/120 мм);

- вследствие приема антагонистов витамина К.

Необходимо отметить также, что пожилой возраст пациента вовсе не является абсолютным противопоказанием к тромболизису, хотя на практике ТЛТ проводится только до 75 лет.

Метод тромбэкстракции отличается от тромболитической терапии тем, что его можно применять в более широком временном периоде и с меньшим количеством осложнений. Тромбэкстракция выполняется в специализированной операционной, оснащенной аппаратом для рентгеновского просвечивания сосудов, а выполнять её могут лишь очень опытные и специализированные врачи, знающие до тонкостей анатомию сосудов мозга.

После того, как врачи принимают решение выполнить тромбэкстракцию у пациента с развивающимся тромбозом артерий нижних конечностей, на счету оказывается каждая минута. Скорость доставки больного в операционную, готовность операционной бригады и само заведение инструментов в сосуды нижних конечностей – всё имеет огромное значение. После того, как врач определяет место нахождения тромба, необходимо подвести специальные катетеры и сам инструмент для захвата и удаления тромба к месту его расположения. Далее врач путем очень точных движений раскрывает сетчатую корзинку, и тромб оказывается внутри неё. После этого важно быстро и безопасно вывести тромб с корзинкой наружу. После этого остается оценить общую картину сосудистого русла и степень восстановления кровотока в сосудах. Подобные операции можно выполнять исключительно под местным обезболиванием, если пациент соблюдает инструкции врача.

Эндоваскулярная хирургия (endo — внутри, vascular — сосудистый) — современный метод лечения сосудистых заболеваний, при котором лечебное воздействие осуществляется изнутри сосуда. Эндоваскулярные вмешательства выполняются под местной анестезией через прокол в сосуде (как правило, пунктируется артерия на бедре). Через прокол в сосуде вводится проводник, по которому в сосудистое русло доставляются катетеры и другие устройства, позволяющие осуществить лечебное воздействие на сосудистую стенку. Для выполнения эндоваскулярных процедур требуется госпитализация больного в стационар на несколько дней. Ближайшее время после вмешательства (от нескольких часов до суток) пациент проводит в палате интенсивной терапии.

Какие методики лечения наиболее часто применяются в эндоваскулярной хирургии?

Баллонная дилатация (баллонная ангиопластика) — расширение просвета суженного сосуда изнутри специальным раздувающимся баллоном. Баллонная дилатация

имеет хорошие результаты лечения только в определённых сосудистых бассейнах (например, подвздошные артерии). К сожалению, зачастую эффект от баллонной ангиопластики непродолжителен.

Стентирование — установка в просвет суженного или закупоренного сосуда цилиндрической пружинки (стента), расширяющей сосуд и восстанавливающей кровотока по ней. Стентирование относится к наиболее популярным хирургическим методам лечения атеросклероза, поскольку выполняется через небольшой прокол сосуда и легко переносится больными. Однако, этот метод лечения наиболее эффективен только при локальных и непротяжённых поражениях артерий, поэтому может быть применён далеко не у всех.

Эндопротезирование — установка в просвет артерии трубки из синтетического материала, по окружности которой имеется вшитая саморасправляющаяся пружина в качестве каркаса. Эндопротезирование чаще всего применяется в лечении сосудистых аневризм, например, аневризмы брюшного отдела аорты.

Ангиопластикой называется процедура, при которой суженная артерия расширяется баллонным катетером, введенным в ее просвет, с последующей установкой в это место стента. Баллонный катетер устанавливается в место сужения артерии и раздувается для восстановления нормального диаметра сосуда. После этого в это место устанавливается стент для предотвращения повторного сужения (или закупорки) сосуда. Стент — это металлическая конструкция в виде пружинки, создающей каркас для сосуда, препятствуя повторному сужению сосуда в этом месте. Стентирование позволяет закрепить эффект баллонной дилатации на длительное время.

Главным достоинством, которое делает эндоваскулярные методы лечения столь популярными, является низкий риск развития осложнений для пациента и меньший срок пребывания в стационаре в сравнении с открытыми хирургическими вмешательствами. Открытые операции в свою очередь имеют высокую эффективность в отдаленном периоде после вмешательства, но сопровождаются более длительной госпитализацией. Поэтому подход к выбору лечебной процедуры при сосудистых заболеваниях строго индивидуален и должен основываться на особенностях пациента и опыте специалиста.

Сегодня уже невозможно представить сосудистую хирургию без так называемых «гибридных операций». В основу термина «гибридный» положено латинское слово «hybrida» — смесь, помесь. В случае сосудистой хирургии, гибридными называются операции, которые сочетают в себе два различных лечебных подхода, каждый из которых имеет свои неоспоримые преимущества:

- Классическая «открытая» хирургия ассоциируется с радикальностью и

высокой степенью надёжности вмешательства,

- эндоваскулярная — с малотравматичностью и быстротой.

Сочетая эти подходы в одной операции, сосудистый хирург, с одной стороны, добивается её радикальности, а с другой — скорости и малотравматичности. Это первое преимущество гибридного подхода к операциям на артериях.

Вторым большим преимуществом гибридной хирургии является возможность выполнения нескольких лечебных воздействий в рамках одной операции. Таким образом, вместо нескольких оперативных пособий пациенту выполняется одно с сопоставимым конечным результатом.

Третьим бесспорным преимуществом гибридной операции является её контролируемость. Практически на любом этапе гибридного вмешательства возможен ангиографический контроль, что повышает надёжность и качество выполненной операции.

Самым распространённым случаем применения гибридной хирургии является вмешательство при многоуровневом поражении магистральных артерий бедра и голени. Первым этапом в таких операциях выполняется бедренно-подколенное или бедренно-берцовое шунтирование (создаётся обходной путь для кровотока путём соединения к поражённому сосуду выше и ниже закупорки дополнительного сосуда — шунта; в качестве шунта может использоваться синтетический протез или собственная вена пациента), а вторым — эндоваскулярная ангиопластика (расправление стенок закупоренных сосудов специальными баллонными катетерами) артерий голени.

При открытых операциях по поводу острых тромбозов и эмболий артерий нижних конечностей разрез выполняют со стороны поражения, либо с обеих сторон при двустороннем поражении, на бедрах. Артерии пережимаются над и под зоной поражения, затем вскрываются и на ее место подшивается протез, либо выполняется обходное шунтирование. При определенных обстоятельствах удаляется обширный участок стенки аорты и замещается искусственным лоскутом (пластика). При определенных ситуациях специальным инструментом из просвета сосуда по возможности удаляется тромб (тромбэндартерэктомия). Для отсасывания раневого секрета в ране оставляются временные дренажи (трубочки). После завершения операции иногда проводится рентгенологическое исследование с контрастным веществом.

Врач обсуждает с вами этапы оперативного вмешательства (будь то открытое, эндоваскулярное или гибридное), однако во время операции может возникнуть необходимость в проведении дополнительных незапланированных этапов. На это также должно быть получено ваше согласие, в противном случае, операция будет остановлена.

Повторная операция будет проводиться после дополнительного обсуждения с вами, что увеличит сроки лечения и повысит вероятность опасных осложнений и неблагоприятного исхода.

Какие могут быть осложнения?

В отдельных случаях при тяжелых операциях могут возникать осложнения.

Общие осложнения:

- Послеоперационные кровотечения, крупные гематомы;
- Инфекционные осложнения. Возникает нагноение раны, которое требует дальнейших лечебных мероприятий. При этом раны заживают долго, с образованием келоидных рубцов;
- Образование тромбов в венах с возможной эмболией легочных артерий. При повышенном риске вы будете получать медикаментозные препараты с профилактической целью, которые понижают свертываемость крови. При применении этих препаратов может повыситься склонность к кровотечениям. При инъекции этих препаратов, также, как и при инъекции любых других, в единичных случаях могут возникать абсцессы;
- Сдавление нервов и мягких тканей из-за необходимого при операции длительного неподвижного положения тела. Эти осложнения встречаются очень редко и, как правило, проходят в течение недели. В отдельных случаях могут оставаться жалобы (например, чувство онемения) и рубцы. Также может встречаться поражение кожи дезинфектантами;
- Переливание крови или компонентов крови, которое может потребоваться при определенных обстоятельствах. Крайне редко может возникнуть заражение (например, вирусами гепатита, ВИЧ/СПИД);
- Реакции гиперчувствительности (аллергии) на медикаменты, средства для наркоза и рентгенологического исследования, которые могут проявляться, например, зудом. Крайне редко встречаются сильно выраженные реакции, такие как коллапс, судороги и нарушение дыхания, которые требуют стационарного лечения и могут приводить к необратимым последствиям;
- Избыточное рубцевание. При соответствующей предрасположенности могут, как и при другой операции, возникать толстые бугристые и/или болезненные рубцы (келоиды);

Специфические осложнения:

- Повреждения соседних органов таких, как легкие, сердце (легочная артерия); при этом может возникнуть массивное кровотечение, которое потребует соответствующего расширения операции (наложение шва на легкое или удаление

его доли, наложение шва на легочную артерию, применение аппарата искусственного кровообращения);

- Повреждение нервов, что иногда может привести к чувству онемения в области оперативного вмешательства;
- Закупорка (тромбоз) протеза, ниже- и вышележащих участков сосуда. У оперированных больных симптомы могут возникнуть вновь в связи с тромбозом оперированного сегмента артерии из-за прогрессирования процесса или разрастания внутреннего слоя сосуда в области анастомозов. Следствием является уменьшение кровоснабжения нижних конечностей. В этом случае будет обсуждаться необходимость повторного оперативного или консервативного лечения.
- Инфицирование протеза, что может привести к кровотечению из швов протеза; при прогрессировании инфекции может потребоваться удаление протеза, следствием чего станет значительное ухудшение кровоснабжения органов.
- Послеоперационное расширение протеза в месте прикрепления протеза к артерии; большое расширение должно быть удалено повторным оперативным вмешательством.
- Все вышеназванные осложнения могут возникнуть после операции. Но серьезные осложнения встречаются редко: при повторных операциях (если возникает рецидив), при прогрессировании болезни, при избыточной массе тела или при наличии сопутствующих заболеваний. Для примера: при избыточном весе чаще возникают инфекционные осложнения, тромбозы, тромбоэмболия легочной артерии.

Каковы перспективы лечения?

В большинстве случаев операция приводит к улучшению состояния и исчезновению жалоб, позволяет сохранить опорную и функциональную активность конечности. Для сохранения положительного результата операции необходимо ваше активное участие. Требуется лечение и профилактика прогрессирования основного заболевания. Для этого вы должны полностью отказаться от курения, обсудить с вашим лечащим врачом специальную диету и возможность устранения факторов риска.

На что следует обратить внимание после операции?

Особенно важными являются контрольные обследования после операции для своевременного выявления оценки состояния оперированного сосуда и выявлении возможных осложнений.

Для этого можно самостоятельно контролировать функциональное состояние оперированных нижних конечностей, оценивать такие характеристики как состояние кожных покровов и их температуру, двигательную активность и чувствительность,

дистанцию безболевого ходьбы, наличие или отсутствие пульса на артериях (иногда при помощи родственников, близких), возможное появление явлений воспаления, объемных образований, избыточной пульсации, раневого отделяемого или отека тканей в области хирургических ран.

Важно регулярно наблюдаться у профильного хирурга по месту жительства, сопоставлять данные и состояние до и после проведенной операции, проходить контрольные ультразвуковые исследования, соблюдать рекомендации лечащего врача при выписке. Частота контрольного посещения врача и проведения дополнительных инструментальных исследований после операции строго индивидуальна и определяется совместно с лечащим врачом или врачом поликлиники.

Ниже приведены основные критерии, на основании которых пациенту необходимо обратиться к врачу за помощью, при этом характер экстренности обращения необходимо согласовать с профильными службами оказания медицинской помощи (скорая медицинская помощь, амбулаторно-поликлиническая помощь и т.д.):

- Возврат или появление интенсивных болей в нижних конечностях
- Нарушение чувствительности, движений в конечности, ее похолодание или онемение, побледнение кожных покровов и т.д.
- Резкое уменьшение дистанции безболевого ходьбы или возврат к исходному уровню.
- Появление признаков воспаления ран, интенсивного отделяемого из раны и т.д.
- Исчезновение пульса на периферической артерии при его исходном наличии»

Приложение Г. Шкалы оценки, вопросники и другие оценочные инструменты состояния пациента, приведенные в клинических рекомендациях

Приложение Г1. CHA2DS2-VASc (Revised Venous Clinical Severity Score, rVCSS) - шкала оценки риска тромбозмболических осложнений у пациентов с фибрилляцией/трепетанием предсердий

Источник (официальный сайт разработчиков, публикация с валидацией): Olesen, Jonas Bjerring, et al. Validation of risk stratification schemes for predicting stroke and thromboembolism in patients with atrial fibrillation: nationwide cohort study. *Bmj* 342 (2011): d124.

Фактор риска	Баллы
Инсульт, транзиторная ишемическая атака или артериальная тромбоэмболия в анамнезе	2
Возраст 75 лет	2
Артериальная гипертензия	1
Сахарный диабет	1
Застойная сердечная недостаточность/дисфункция ЛЖ (в частности, ФВ 40%)	1
Сосудистое заболевание (инфаркт миокарда в анамнезе, периферический атеросклероз, атеросклеротические бляшки в аорте)	1
Возраст 65 - 74 года	1
Женский пол	1

Ключ (интерпретация):

Сумма баллов по шкале CHA2DS2-VASc	Ожидаемая частота инсультов за год
0	0%
1	1,3%
2	2,2%
3	3,2%
4	4,0%
5	6,7%
6	9,8%
7	9,6%
8	6,7%
9	15,2%

Приложение Г2. Опросник DN4 для диагностики вида боли

Источник (официальный сайт разработчиков, публикация с валидацией): Для изучения характера болей в стопах применяли Опросник DN4 для диагностики вида боли (Douleur Neuropathique 4 questions - DN4) [Bouhassira D, et al., 2005]

№	Вопросы	Ответы	
		Да	Нет
ЖАЛОБЫ ПАЦИЕНТОВ			
Вопрос 1- Соответствует ли боль, которую испытывает пациент, одному или нескольким из следующих определений?			
1.	Ощущение жжения		
2.	Болезненное ощущение холода		
3.	Ощущение как от ударов током		
Вопрос 2- Сопровождается ли боль одним или несколькими из следующих симптомов в области ее локализации?			
4.	Пощипыванием, ощущением ползания мурашек		
5.	Покалыванием		
6.	Онемением		
7.	Зудом		
ОСМОТР ПАЦИЕНТА			
Вопрос 3- Локализована ли боль в той же области, где осмотр выявляет один или оба следующих симптома:			
8.	Пониженная чувствительность к прикосновению		
9.	Пониженная чувствительность к покалыванию		
Вопрос 4- Можно ли вызвать или усилить боль в области ее локализации?			
10.	Проведя в этой области кисточкой		
Сумма баллов (количество ответов «Да»):			

Интерпретация результата: Если сумма составляет 4 и более баллов, это указывает на то, что боль у пациента является нейропатической, или имеется нейропатический компонент боли (при смешанных ноцицептивно-нейропатических болевых синдромах).

Приложение Г3. CPOT (Critical-Care Pain Observation Tool) — шкала оценки боли у пациентов в отделении интенсивной терапии

Источник (официальный сайт разработчиков, публикация с валидацией): Zhai Y, Cai S, Zhang Y. The Diagnostic Accuracy of Critical Care Pain Observation Tool (CPOT) in ICU Patients: A Systematic Review and Meta-Analysis. J Pain Symptom Manage. 2020 Oct;60(4):847-856.e13. doi: 10.1016/j.jpainsymman.2020.06.006. Epub 2020 Jun 13.

Параметры	Характеристики	Баллы
Выражение лица	Расслаблено	0
	Напряжено	1
	Гримаса (напряжение мышц + плотное прикрытие век)	2
Двигательные реакции	Нет, спокоен	0
	Защитные	1
	Беспокойство, мечется, агрессивен	2
Напряжение мышц верхних конечностей	Нет (расслаблены)	0
	Напряжены и ригидны	1
	Сильно напряжены и ригидны	2
Речевые реакции или сопротивление вентилятору	Не интубирован, не шумит или разговаривает нормально	0
	Не интубирован, вздыхает и стонет	1
	Не интубирован, кричит и плачет (рыдает)	2
	Интубирован и не сопротивляется вентилятору	0
	Интубирован, кашляет, но не сопротивляется вентилятору	1
	Интубирован и сопротивляется вентилятору	2

Интерпретация результата: Для пациентов с оценкой CPOT > 2: Существует неприемлемый уровень боли. Рассмотрите дальнейшую или альтернативную аналгезию и седацию.

Приложение Г4. SF-36 (The Short Form-36) - Опросник качества жизни (модифицированная версия для России)

Источник (официальный сайт разработчиков, публикация с валидацией): Опросник качества жизни) [Белова А.Н., Щепетова О.Н., 2002] с поправкой на состояние больного состоит из 36 пунктов, сгруппированных в 8 шкал.

1. В целом вы бы оценили состояние Вашего здоровья как (обведите одну цифру):

- А) Отличное – 1;
- Б) Очень хорошее – 2;
- Г) Хорошее – 3;
- Д) Посредственное – 4;
- Е) Плохое – 5.

2. Как бы вы оценили свое здоровье сейчас по сравнению с тем, что было год назад? (обведите одну цифру):

- А) Значительно лучше, чем год назад – 1;
- Б) Несколько лучше, чем год назад – 2;
- В) Примерно так же, как год назад – 3;
- Г) Несколько хуже, чем год назад – 4;
- Д) Гораздо хуже, чем год назад – 5.

3. Бывало ли за последние 4 недели, что Ваше физическое состояние вызывало затруднения в обычной повседневной деятельности, вследствие чего (обведите одну цифру в каждой строке):

	Вопросы	Да	Нет
А	Пришлось сократить количество времени, затрачиваемого на работу или другие дела	1	2
Б	Выполнили меньше, чем хотели	1	2
В	Вы были ограничены в выполнении какого-либо определенного вида работы или другой деятельности	1	2
Г	Были трудности при выполнении своей работы или других дел (например, они потребовали дополнительных усилий)	1	2

4. Бывало ли за последние 4 недели, что Ваше эмоциональное состояние вызывало затруднения в Вашей работе или другой обычной повседневной деятельности, вследствие чего (обведите одну цифру в каждой строке):

	Вопросы	Да	Нет
А	Пришлось сократить количество времени, затрачиваемого на работу или другие дела	1	2
Б	Выполнили меньше, чем хотели	1	2
В	Выполняли свою работу или другие дела не так аккуратно, как обычно	1	2

5. Насколько Ваше физическое или эмоциональное состояние в течении последних 4 недель мешало Вам проводить время с семьей, друзьями, соседями или в коллективе? (обведите одну цифру):

- А) Совсем не мешало – 1;
- Б) Немного – 2;
- В) Умеренно – 3;
- Г) Сильно – 4;
- Д) Очень сильно – 5.

6. Насколько сильную физическую боль Вы испытывали за последние 4 недели? (обведите одну цифру)

- А) Совсем не испытывал(а) – 1;
- Б) Очень слабую – 2;
- В) Слабую – 3;
- Г) Умеренную – 4;
- Д) Сильную – 5;
- Е) Очень сильную – 6.

8. В какой степени боль в течении последних 4 недель мешала Вам заниматься Вашей нормальной работой, включая работу вне дома и по дому? (обведите одну цифру)

- А) Совсем не мешала – 1;
- Б) Немного – 2;
- В) Умеренно – 3;
- Г) Сильно – 4;
- Д) Очень сильно – 5.

9. Следующие вопросы касаются того, как Вы себя чувствовали и каким было Ваше настроение в течение последних 4 недель. Пожалуйста, на каждый вопрос дайте один ответ, который наиболее соответствует Вашим ощущениям. Как часто в течении последних 4 недель (обведите одну цифру в каждой строке):

		Все время	Большую часть времени	Часто	Иногда	Редко	Ни разу
А	Вы чувствовали себя бодрым(ой)?	1	2	3	4	5	6
Б	Вы сильно нервничали?	1	2	3	4	5	6
В	Вы чувствовали себя таким(ой) подавленным(ой), что ничто не могло Вас взбодрить?	1	2	3	4	5	6
Г	Вы чувствовали себя спокойным(ой) и умиротворенным(ой)?	1	2	3	4	5	6
Д	Вы чувствовали себя полным(ой) сил и энергии	1	2	3	4	5	6
Е	Вы чувствовали себя упавшим(ей) духом и печальным(ой)?	1	2	3	4	5	6
Ж	Вы чувствовали себя измученным(ой)?	1	2	3	4	5	6
З	Вы чувствовали себя счастливым(ой)?	1	2	3	4	5	6
И	Вы чувствовали себя уставшим(ей)?	1	2	3	4	5	6

10. Как часто в последние 4 недели Ваше физическое или эмоциональное состояние мешало Вам активно общаться с людьми? Например, когда родственники и друзья пришли в гости и т.п. (обведите одну цифру):

- А) Все время – 1;
- Б) Большую часть времени – 2;
- В) Иногда – 3;
- Г) Редко – 4;
- Д) Ни разу – 5.

11. Насколько **ВЕРНЫМ** или **НЕВЕРНЫМ** представляется по отношению к Вам каждое из ниже перечисленных утверждений?
(обведите одну цифру в каждой строке)

		Определенно верно	В основном верно	Не знаю	В основном не верно	Определенно неверно
А	Мне кажется, что я более склонен к болезням, чем другие	1	2	3	4	5
Б	Мое здоровье не хуже, чем у большинства моих знакомых	1	2	3	4	5
В	Я ожидаю, что мое здоровье ухудшится	1	2	3	4	5
Г	У меня отличное здоровье	1	2	3	4	5

Интерпретация результата: 36 пунктов опросника сгруппированы в восемь шкал. Шкалы группируются в два показателя «физический компонент здоровья» и «психологический компонент здоровья».

Вопрос	Шкала	Общий показатель
3 (А, Б, В, Г, Д, Е, Ж, З, И, К)	Физическое функционирование	<i>Физический компонент здоровья</i>
4 (А, Б, В, Г)	Рольное функционирование, обусловленное физическим состоянием	
7,8	Интенсивность боли	
1,11 (А, Б, В, Г)	Общее состояние здоровья	
9 (А, Д, Ж, И)	Жизненная активность	<i>Психологический компонент здоровья</i>
6,10	Социальное функционирование	
5 (А, Б, В)	Рольное функционирование, обусловленное эмоциональным состоянием	
9 (Б, В, Г, Е, З)	Психическое здоровье	