


АНГИОЛОГИЯ И СОСУДИСТАЯ ХИРУРГИЯ

ГОРИЗОНТЫ СОВРЕМЕННОЙ
АНГИОЛОГИИ, СОСУДИСТОЙ
ХИРУРГИИ И ФЛЕБОЛОГИИ



*Angiology
and Vascular Surgery*

XXXVII

Горизонты современной ангиологии,
сосудистой хирургии и
флебологии

Том 28

1/2022

(приложение)

РОССИЙСКОЕ ОБЩЕСТВО АНГИОЛОГОВ И СОСУДИСТЫХ ХИРУРГОВ

МИНИСТЕРСТВО ЗДРАВООХРАНЕНИЯ РОССИЙСКОЙ ФЕДЕРАЦИИ
МИНИСТЕРСТВО ЗДРАВООХРАНЕНИЯ СТАВРОПОЛЬСКОГО КРАЯ
РОССИЙСКОЕ ОБЩЕСТВО ХИРУРГОВ
АССОЦИАЦИЯ СЕРДЕЧНО-СОСУДИСТЫХ ХИРУРГОВ РОССИИ
РОССИЙСКОЕ НАУЧНОЕ ОБЩЕСТВО СПЕЦИАЛИСТОВ
ПО РЕНТГЕНЭНДОВАСКУЛЯРНОЙ ДИАГНОСТИКЕ И ЛЕЧЕНИЮ
АССОЦИАЦИЯ ФЛЕБОЛОГОВ РОССИИ
НАЦИОНАЛЬНАЯ КОЛЛЕГИЯ ФЛЕБОЛОГОВ
НАЦИОНАЛЬНЫЙ МЕДИЦИНСКИЙ ИССЛЕДОВАТЕЛЬСКИЙ ЦЕНТР
КАРДИОЛОГИИ имени Е.И. ЧАЗОВА МИНЗДРАВА РФ
НМИЦ ХИРУРГИИ имени А. В. ВИШНЕВСКОГО МИНЗДРАВА РФ
СТАВРОПОЛЬСКИЙ ГОСУДАРСТВЕННЫЙ МЕДИЦИНСКИЙ
УНИВЕРСИТЕТ

МАТЕРИАЛЫ

XXXVII Международной конференции

**"ГОРИЗОНТЫ СОВРЕМЕННОЙ АНГИОЛОГИИ,
СОСУДИСТОЙ ХИРУРГИИ И ФЛЕБОЛОГИИ"**

20-22 мая 2022 года
Кисловодск

РЕЗУЛЬТАТЫ ЭНДОПРОТЕЗИРОВАНИЯ АНЕВРИЗМЫ БРЮШНОЙ АОРТЫ С ОДНОМОМЕНТНОЙ РЕВАСКУЛЯРИЗАЦИЕЙ НИЖНИХ КОНЕЧНОСТЕЙ

***Абросимов А.А., Яменсков В.В., Образцов А.В., Пинчук О.В.,
Зиновьев П.А., Воронова М.А.***

*Федеральное государственное бюджетное учреждение «Национальный научный
исследовательский центр высоких медицинских технологий им. А.А. Вишневецкого»
Министерства обороны Российской Федерации, Красногорск, МО, Россия*

Введение. Оценить результаты сочетанных хирургических вмешательств по эндопротезированию аневризмы брюшной аорты (АБА) и коррекции атеросклеротического поражения артерий нижних конечностей

Материалы и методы. С 2011 по 2021 гг. в госпитале 86 (94,5%) пациентам выполнено бифуркационное (EVAR) и 5 (5,5%) больным проведено аорто-унилатеральное эндопротезирование АБА (уно-EVAR). Из них значимое атеросклеротическое поражение артерий нижних конечностей диагностировано в 32 (35,2%) случаях. Среди них мужчин было 31 (96,9%), женщин – 1 (3,1%). Средний возраст составил – 74 года. Оклюзионно-стенотическое поражение аорто-подвздошного сегмента наблюдалось у 4 (12,5%) пациентов, бедренно-подколенного сегмента – в 14 (43,7%) случаях, берцовых артерий – у 14(43,7%) больных. По классификации А.В. Покровского I степень хронической артериальной недостаточности (ХАН) встречалась у 12 (37,5%) обследуемых, IIА степени - в 5 (15,6%) случаях, IIБ степени – у 13 (40,6%) больных, 3 степени – у 2 (6,2%) пациентов. При проведении EVAR выполнено 8 (25%) одномоментных вмешательств по коррекции магистрального кровотока нижних конечностей: рентгенэндоваскулярная ангиопластика и стентирование подвздошной артерии - в 3 (37,5%) случаях, профундопластика – 2 (25%) больным, протезирование поверхностной бедренной артерии – 1 (12,5%) пациенту. Уно-EVAR с экстраанатомическим перекрестным бедренно-бедренным шунтированием проведено 2 (25%) пациентам. Одному больному - при тотальной окклюзии общей и наружной подвздошной артерии, другому – при тромбозе подвздошной артерии, произошедшем во время бифуркационного эндопротезирования аорты. Перед и после EVAR всем пациентам обязательно проводили КТ-ангиографию и УЗДС артерий нижних конечностей с определением ЛПИ.

Результаты. Во всех случаях при сочетанной реваскуляризации нижних конечностей и эндопротезировании АБА отмечалось улучшение кровоснабжения нижних конечностей: у 2 (25%) пациентов ХАН регрессировала с III до IIБ степени, у 2 больных - до I степени (25%), в 4 (50%) случаях - до IIА степени. Больному, которому выполнялось экстренное перекрестное бедренно-бедренное шунтирование, острая

ишемия нижней конечности IIБ степени полностью регрессировала.

Обсуждение. В отечественной и зарубежной литературе практически отсутствуют данные по изучению состояния артериального кровотока нижних конечностей у пациентов, которым планируется проведение EVAR. По результатам, выполненных нами одномоментных EVAR с реваскуляризацией нижних конечностей, во всех случаях достигнут технических успех с положительным клиническим эффектом – отмечено увеличение дистанции безболевого ходьбы, улучшение скоростных показателей кровотока и повышение ЛПИ по данным УЗДС.

Выводы. Всем больным с аневризмой брюшной аорты перед выполнением EVAR показана верификация состояния артериального русла нижних конечностей. Это позволяет снизить риски развития декомпенсации кровоснабжения нижних конечностей.

КРИТИЧЕСКАЯ ИШЕМИЯ НИЖНИХ КОНЕЧНОСТЕЙ У МУЖЧИН И ЖЕНЩИН: ЧАСТОТА ВСТРЕЧАЕМОСТИ РАННИХ ПОСЛЕОПЕРАЦИОННЫХ ОСЛОЖНЕНИЙ

Азурбаш А.Н., Магомедова Х.К., Иванов М.А.

*Северо-Западный государственный медицинский университет им. И. И. Мечникова,
Санкт-Петербург, Россия*

Введение. Целью настоящего исследования стал анализ частоты встречаемости ранних послеоперационных осложнений на фоне критической ишемии нижних конечностей у мужчин и женщин.

Материалы и методы. В ходе исследования, проспективно анализировались результаты исследования 93 пациентов в возрасте от 45 до 90 лет, оперированных на стадии критической ишемии (CLI - классификация по А. В. Покровскому-Фонтейну), среди которых было 32 женщины и 61 мужчина. Был проанализирован ранний послеоперационный период (первые 30 дней после оперативного вмешательства): зарегистрировано общее число осложнений, число тромбозов оперированного сегмента, число тромбозов другого сегмента, частота инфекционных осложнений, кровотечений и ампутаций.

Результаты. Мужчины чаще сталкивались с ранними послеоперационными осложнениями, чем женщины (50,8% vs 31,3% соответственно; $p < 0,005$). Тромбоз оперированного сегмента также регистрировался преимущественно у лиц мужского пола (27,9% у мужчин vs 12,5% у женщин; $p < 0,05$). Острое нарушение мозгового кровообращения у мужчин было зарегистрировано в 4,9% случаев, а у женщин – в 3,1% случаев. Послеоперационные кровотечения у мужчин имели место в 13,1% случаев, у женщин – в 9,4%; инфекция области вмешательства у мужчин регистрировалась в 8,2% случаев, у женщин – в 12,5%, ампутация конечности у мужчин имела место в 13,1% случаев, у женщин – в 15,6%.

Обсуждение. Анализ особенностей течения СЛІ на фоне периферической артериальной болезни у женщин показал, что длительное время заболевание протекает скрыто. В результате асимптомного течения 60,5% женщин и 50,5% мужчин поступают в стационар уже на стадии критической ишемии. Обследованные лица женского пола отличались от группы мужчин более тяжелым течением как основного заболевания, так сопутствующих состояний (тяжелое течение артериальной гипертензии, ХСН и ишемической болезни сердца, абдоминальное ожирение).

Выводы. Лица мужского пола чаще сталкиваются с тромбозом оперированного сегмента, но при повторной реконструкции удается добиться приемлемого результата в отношении свободы от ампутаций по сравнению с женщинами.

ВЛИЯНИЕ ТРОМБОГЕМОМОРРАГИЧЕСКОГО СИНДРОМА ПРИ COVID-19 НА РАЗВИТИЕ ОСЛОЖНЕНИЙ

Агурбаи А.Н.

*Северо-Западный государственный медицинский университет им. И. И. Мечникова,
Санкт-Петербург, Россия*

Целью настоящего исследования является изучение особенностей и предрасполагающих факторов развития тромбогеморрагических осложнений у больных COVID-19.

Материалы и методы. В основу работы легли наблюдения за 403 больными, находившимися на стационарном лечении по поводу пневмонии вирусной этиологии (COVID-19). Проспективно собраны и ретроспективно проанализированы особенности коморбидной патологии, маркеры воспаления и коагуляции, характеристики выявленных осложнений в основной группе (75 человек, у которых регистрировались тромбогеморрагические осложнения) в сравнении с контролем (328 пациентов), где такого рода последствий не выявлено.

Результаты. У 25 больных были зарегистрированы спонтанные гематомы, у 9 пациентов - тромбофлебит, в трех случаях - флеботромбоз; у 14 пациентов - острое нарушение мозгового кровообращения по ишемическому типу, у 14 человек - острый инфаркт миокарда, у 7 больных - мезентериальный тромбоз, одно наблюдение - с развитием ишемического колита, у троих пациентов имел место периферический артериальный тромбоз, в 19 наблюдениях - желудочно-кишечные кровотечения.

В основной группе регистрировалось большее количество пациентов с избыточной массой тела и с тяжелым течением COVID-19 в сравнении с контролем. Уровни СРБ, ферритина, D-димера у пациентов, не имеющих осложнений, достоверно чаще выходили за пределы референсных значений. Высокая вероятность тромбогеморрагических осложнений наблюдалась у больных с ХОБЛ и ОНМК в анамнезе (ОШ 2,658 и 2,584 соответственно).

Обсуждение. Доказана роль нейтрофилов в процессе тромбообразования на фоне воспалительного процесса, а также в повреждении эндотелия на фоне воздействия вирусного патогена, что приводит к развитию кровотечений, ассоциированных с тяжелым течением COVID-19 по причине активации тромбоцитов. Определена эффективность фибринолитиков в случае тромботических осложнений COVID-19. Осуществленное исследование также продемонстрировало взаимосвязь между тяжестью течения коронавирусной инфекции и тромбгеморрагическими осложнениями.

Выводы. Тромбгеморрагические осложнения COVID-19 могут явиться обстоятельством, определяющим прогноз заболевания. Вероятность осложнений подобного рода особенно велика у лиц, страдающих ХОБЛ, а также с неблагоприятными кардиоваскулярными событиями в анамнезе.

ОТСРОЧЕННЫЕ ГИБРИДНЫЕ ВМЕШАТЕЛЬСТВА ПРИ ХРОНИЧЕСКОЙ ИШЕМИИ НИЖНИХ КОНЕЧНОСТЕЙ И ТРОМБОЭМБОЛИИ АРТЕРИЙ НИЖНИХ КОНЕЧНОСТЕЙ

*Акчурин Р.С., Имаев Т.Э., Колегаев А.С., Лепилин П.М., Саличкин Д.В.,
Мкртычев Д.С.*

*ФГБУ НМИЦ кардиологии им. академика Е.И. Чазова Министерства здравоохранения
Российской Федерации, Москва, Россия*

Введение. За период с 2013 по 2019 гг. было выполнено 30 операций по поводу тромботической окклюзии артерий нижних конечностей различной этиологии, из них в 6 случаях был применён гибридный подход хирургического лечения, в 24 – эндоваскулярный. Проведён ретроспективный анализ результатов лечения. Эффективность гибридной методики оперативного лечения оценивалась на основании данных интраоперационной ангиографии, динамики клинической картины, контроля показателей УЗДС артерий нижних конечностей (в частности, ЛПИ), МСКТ в до- и послеоперационном периоде.

Материалы и методы. Среди рассмотренных пациентов 5 мужчин и 1 женщина. Средний возраст пациентов составляет 60 лет (44 – 71 л.). Дистанция безболевого ходьбы у всех пациентов на момент поступления в стационар составляла менее 30 метров, у 3-х пациентов присутствовали боли в покое. Длительность тромботического анамнеза от 1,5 недель до 10 месяцев. В течение данного периода пациенты получали консервативную терапию без положительного эффекта.

Структура поражений артерий нижних конечностей: у двух пациентов имелось двухуровневое поражение, у четырёх – многоэтажное. Исходный ЛПИ в среднем составил 0,37 ($\pm 0,06$). По клинической картине степени ишемии конечностей варьировала от ПБ до ПБ по А.В. Покровскому-Фонтейну.

Результаты. Стандарт гибридного оперативного вмешательства при артериальных тромбозах включал в обязательные открытый и эндоваскулярный этапы: доступ к артерии в области окклюзии, тромбэктомия, оценка дистального кровотока путём ангиографии, баллонная ангиопластика, стентирование пораженного участка сосуда. Среди исследуемых пациентов подход в каждом случае отличался: у четырех пациентов было выполнено эндоваскулярное прохождение окклюзированного сегмента ПБА с тромбэктомией катететором Фогарти на проводнике 0,035, с последующей баллонной ангиопластикой, 1 пациенту потребовалось дополнить эндоваскулярное лечение с стентированием и 1 пациенту выполнена тромбэктомия, баллонная ангиопластика с эндопротезированием ПБА и стентирование. Этапность операции зависит от локализации и давности формирования тромботических масс, состояния сосудистой стенки и объема восстановленного дистального кровотока после тромбэктомии, сосудистой анатомии пациента.

Продолжительность оперативных вмешательств в среднем составила 240 минут (150 – 270 мин.).

Проведена оценка непосредственных результатов реваскуляризации артерий нижних конечностей у данных пациентов. ЛПИ в раннем послеоперационном периоде составил от 0,9 до 1,04. Для анализа динамики клинической картины использована числовая рейтинговая шкала (ЧРШ), демонстрирующая количественную оценку боли пациентом до и после оперативного лечения. Средняя разница между до- и послеоперационными результатами составила – 5,83 ($\pm 1,47$) баллов, учитывая отсутствие адекватного лечения большинства пациентов до гибридного вмешательства можно расценивать как значимое улучшение.

Выводы.

1. Гибридный подход в хирургии тромботических окклюзий артерий нижних конечностей является эффективным методом лечения данной категории пациентов.

2. Гибридное оперативное вмешательство должно рассматриваться как метод выбора в тактике ведения пациентов с тромботической окклюзией артерий нижних конечностей.

ПРОТЕЗИРОВАНИЕ БРЮШНОЙ АОРТЫ В УСЛОВИЯХ ПОВЫШЕННОГО РИСКА ИНФИЦИРОВАНИЯ ПРОТЕЗА

*Александров Ю.В., Поляков С.В., Георгиев А.Ю., Баранов И.В.,
Марков С.О., Масленникова Е.А., Степанова И.В., Микашкина И.Г.*

*БУ Республиканский кардиологический диспансер Минздрава Чувашии,
Чебоксары, Россия*

Тактика лечения пациентов с наличием источника инфекции в брюшной полости не стандартизирована и определяется индивидуально.

Выбор пластического материала при высоком риске инфицирования трансплантата является сложной проблемой. Потребность в немедленном восстановлении кровообращения представляет трудности для хирурга, требуя от него четкости действий и изобретательности. Нами в подобной ситуации применён ксеноперикардальный трансплантат. Ксеноперикард на протяжении нескольких десятилетий широко применяется в сердечно-сосудистой хирургии для закрытия дефектов МПП и МЖП, создания искусственных клапанов, протезирования сосудов, протезирования и пластики клапанов сердца, пластики магистральных сосудов. Получаемые из париетального перикарда телёнка, лоскуты биорезистентны, фиброзная поверхность активно срастается с тканями, а для предотвращения кальциноза пластина, контактирующая с кровотоком, проходит антикальциевую обработку, которая снижает кальцийсвязывающую активность импланта, при этом обработка не оказывает влияния на физико-механические свойства биоматериала.

Пациент М. 1949 г.р., поступил в приемный покой БУ РКД 24.11.2021 08:12 с жалобами на боли в околопупочной области, общую слабость. Из анамнеза: в августе 2021г по данным УЗИ ОБП ниже почечных артерий имелось расширение БОА 43 x 45 мм. 24.11.21 в 07 ч появились боли в животе, был эпизод падения АД до 80/40 мм рт. ст., сопровождающийся холодным потоотделением. По линии 03 доставлен в БУ РКД по линии «03». Общее состояние тяжелое. Сознание ясное. Кожа и видимые слизистые бледные. Дыхание везикулярное, проводится во все отделы. ЧДД 18 в минуту. Тоны сердца приглушены, ритм правильный. При пальпации в околопупочной области определяется объемное, умеренно болезненное, пульсирующее образование. Пульсация на ПКА с обеих сторон не определяется. Шумы над ПА и БЦА не выслушиваются. Мультиспиральная КТ аорты с контрастированием от 24.11.21: в инфраренальном отделе брюшной аорты (на 43 мм дистальнее устья правой почечной артерии) определяется неравномерное расширение аорты размером до 43x41 мм на протяжении 74 мм (до бифуркации). Внутренняя стенка аорты неровная, бугристая, с пристеночным тромбозом, неравномерно суживающий просвет аорты. Наружный контур инфраренального отдела аорты с нечеткими неровными контурами. Забрюшинная клетчатка имbibирована слабогиперденсивным содержимым. Заключение. Аневризма инфраренального отдела брюшной аорты с признаками разрыва, пристеночным тромбозом, неравномерно выраженным просветом. Забрюшинная гематома. КТ органов грудной клетки от 24.11.2021

Заключение. Признаки состояния после пульмонэктомии слева. Левосторонний фиброторакс с признаками ограниченного скопления жидкости в заднебазальных отделах. Релаксация левого купола диафрагмы, частичное смещение ОБП, органов средостения в левый гемоторакс. Из

перенесенных заболеваний: центральный рак верхней доли левого легкого с переходом на главный бронх, ателектазом доли. С T3N0M0, стадия IIb. Состояние после комбинированной расширенной пневмонэктомии с резекцией перикарда слева. ЭхоКГ 24/11/21 ФИ 72,97%, ФУ 42,31%, диаметр на уровне синусов. Вальсальвы 4,0 см, диаметр на уровне восходящей аорты 3,3 см. При поступлении биохимический анализ крови: мочевины 5,8 ммоль/л, креатинин 103 мкмоль/л, глюкоза 5 ммоль/л, АсАТ 30 МЕ/л. ОАК, эритроц. 4,2 10^{12} /л, гемогл. 118 г/л, лейкоц. 15,6 10^9 /л, тромбоциты 629 10^9 /л, миелоциты 1 %, п/я нейтрофилы 6%, с/я 71%, лимф. 13%. ОАМ: белок 0,07 г/л, лейкоц. 4-5, эритроц. 2-3, бакт. После предоперационной подготовки проведена экстренная операция 24.11.2021 11:00- 13:15 – резекция аневризмы инфраренального отдела аорты, линейное ксеноперикардальное протезирование аорты, дренирование брюшной полости. Тромбэктомия из ОБА и ПБА с обеих сторон под интубационным наркозом. Полная срединная лапаротомия. Выделен терминальный отдел аорты с трудом из-за выраженного перипроцесса вокруг аневризмы и гематомы в области верхнего полюса аневризмы. Имеется веретенообразная аневризма инфраренального отдела аорты в инфильтрате размерами 10x8x8 см вплоть до бифуркации. ОПА не расширены с обеих сторон. В этой же области имеется припаянная петля кишечника, при мобилизации которой выделился жидкий гной объёмом 10 мл из полости межкишечного абсцесса. Санация полости абсцесса. Верхний полюс аневризмы расположен ниже почечных артерий. Аорта выше аневризмы и ниже почечных артерий взята на держалку, наложен сосудистый зажим на аорту, вскрыта полость аневризмы, стенка аорты поражены атеросклерозом с пристеночным тромбозом и интрамуральной гематомой в области разрыва аневризмы в области верхнего полюса, тромбэндатерэктомия. В связи с высоким риском инфицирования протезировать решено протезировать сформированным из лоскута ксеноперикарда протезом в виде трубки диаметром 26 мм (края заплаты 9x9 см сшиты проленом). Наложены проксимальный и дистальный анастомоз по типу «конец протеза в конец аорты», фиксация проленом 3/0. Зажимы сняты, герметично. Пульсация артерий отчетливая с обеих сторон. На зону реконструкции уложена и фиксирована прядь сальника. Фиксация и ушивание брюшины. Пульсация на ОБА крайне слабая, выделены бедренные артерии, последние не пульсируют, косопоперечная артериотомия ОБА над бифуркацией, тромбэктомия из ОПА и ПБА (справа пройдено 15 см, слева 60 см, удалены свежие тромботические массы, ретроградный кровоток слабый слева, справа нет, из ГБА ретроградный кровоток слабый, ушивание артериотомии проленом 5/0. Раны ушиты с оставлением ПХВ трубок на бедрах и ПХВ трубки в брюшной полости. В послеоперационном периоде проводилась продленная ИВЛ, инфузионная терапия, а/б терапия, стимуляция кишечника,

зондирование желудка, дренажи удалены на 4 сутки. При выписке на 8 сутки раны зажили первичным натяжением, швы сняты, пульсация на ОБА с обеих сторон отчетливая. При выписке гемогл.116 г/л. УЗИ БОА от 01.12.2021- БОА проходима. Справа стеноз ОБА справа 50-60%, ГБА проходима, ПБА кровоток не лоцируется. Слева: стеноз ОБА 50-75%, ПБА до 50%, ГБА до 50%. Явлений артериальной ишемии не наблюдается. Мазок на посев из полости абсцесса от 25.11.2021 – скудный рост *Staphylococcus aureus*. Стоит отметить, что гнойное образование брюшной полости явилось для нас интраоперационной находкой и на момент начала операции подозрений на какую-либо абдоминальную проблему у нас не было. В сложившейся ситуации, при отсутствии других реконструктивных материалов, ксеноперикардальный трансплантат послужил приемлемой альтернативой.

ЛЕЧЕНИЕ ПРОКСИМАЛЬНЫХ ОНКОАССОЦИИРОВАННЫХ ТРОМБОЗОВ ГЛУБОКИХ ВЕН, ПРИ НЕОБХОДИМОСТИ ПОСЛЕДУЮЩЕЙ ЛУЧЕВОЙ ТЕРАПИИ. ФОКУС НА СОЧЕТАННУЮ ТЕРАПИЮ

Андожская Ю.С., Новикова А.С., Мельцова А.Ж.

ПСПбГМУ им. акад. И.П.Павлова, Sun clinic, Санкт-Петербург, Россия

Введение. Оценить возможности сочетанного применения ривароксабна и сулодексида у больных с проксимальным онкоассоциированным тромбозом для проведения дальнейшего лучевого лечения в срок.

Материалы и методы. Были обследованы 23 пациента с проксимальным тромбозом глубоких вен в возрасте от 49 до 81 года, средний возраст составил 63,5 лет, которым требовалось в ближайшие сроки провести лучевую терапию. 14 больным I группы было назначено традиционное лечение ривароксабаном 15 мг – 2 раза в сутки в течение 21 дня с последующим переходом на дозировку 20 мг 1 раз в сутки, II группе пациентов к терапии ривароксабаном через неделю от начала лечения был добавлен сулодексид в дозировке 250 ЛЕ 2 раза в день. Больным еженедельно выполнялось ультразвуковое дуплексное сканирование вен нижних конечностей. Также исследовались показатели коагулограммы: Д – димер, фибриноген, С-реактивный белок (табл.).

Результаты. У больных I группы – рассасывание тромба, окклюзирующего просвет бедренной вены, проходил крайне медленно, что не позволяло приступить к лучевой терапии ранее, чем через 3 месяца лечения, когда полностью освобождалось сафенофemorальное соустье и остаточные резидуальные массы находились на расстоянии более чем в 10 см от паховой связки. У больных II группы – рассасывание тромботических масс шло более быстрыми темпами. Исследуемые показатели коагулограммы у больной I группы нормализовались в среднем

через 2 месяца лечения, а у больных II группы – через 1 месяц. Также быстрее проходили явления воспаления – исчезали гиперемия тканей, отек, субфибрилитет у больных II группы, по сравнению с I. Геморрагических осложнений не было.

Таблица

Показатель	До курса лечения сулодексидом М ± m		После курса лечения сулодексидом М ± m (p)	
	I группа	II группа	I группа	II группа
Д-димер мг/л	3,49 ± 0,44	3,44±0,51	1,48 ± 0, 03 (00,2)	0,81± 0,16 (p<0,05)
Фибриноген г/л	7,16 ± 0,57	7,38±0,43	6,23 ± 0,12 (000,2)	4,25±0,11 (p<0,05)
С- реактивный белок	16,2 ± 0,48	15,8±0,52	8,34 ± 0,61 (00,2)	5,17±0,22 (p<0,05)

Обсуждение. Больные онкологического профиля имеют высокую предрасположенность к тромботическим осложнениям в связи с наличием у них эндотелиальной дисфункции. Дополнительная агрессия, связанная с необходимостью проведения лучевой и химиотерапии, повышает риски, связанные с ретромбозом. Особенно сложными являются случаи, связанные с тромбозом проксимальных сегментов глубоких вен и задачей проведения дальнейшего лучевого лечения в срок. Несмотря на постоянное обновление клинических рекомендаций, нет четких указаний, касающихся данного вопроса. Так как сулодексид, согласно данным исследований, является препаратом, который способен воздействовать на эндотелий и способствовать его репарации, а также уменьшению воспалительных процессов – мы применили его в своей практике, что позволило добиться хороших результатов.

Выводы. Применение сочетанной терапии ривароксабаном и сулодексида позволило сократить сроки лечения онкоассоциированных проксимальных тромбозов пред курсом лучевой терапии, что позволило быстрее снять воспалительный процесс и выполнить лучевую терапию в срок, при отсутствии геморрагических осложнений.

ТАКТИКА КОРОНАРНОГО ШУНТИРОВАНИЯ У ПАЦИЕНТОВ С ТЯЖЕЛЫМ РАСПРОСТРАНЕННЫМ КАЛЬЦИНОЗОМ КОРОНАРНЫХ АРТЕРИЙ

*Андреев А.В., Васильев В.П., Латыпов Р.С., Галяутдинов Д.М.,
Пашаев Р.А., Ширяев А.А., Акчури Р.С.*

*Отделение сердечно-сосудистой хирургии, ФГБУ НМИЦ кардиологии им. академика
Е.И. Чазова Министерства здравоохранения Российской Федерации, Москва, Россия*

Введение. Коронарное шунтирование (КШ) является золотым стандартом реваскуляризации миокарда у пациентов с тяжелым

многососудистым атеросклерозом. Дополнительным негативным фактором атеросклероза является кальциноз коронарных артерий (ККА). Наличие тяжелого распространенного ККА обуславливает технические проблемы выполнения дистального анастомоза с коронарными артериями (КА). Пациенты с тяжелым распространенным дистальным кальцинозом зачастую расцениваются как неоперабельные, что ведет к отказу от хирургической реваскуляризации миокарда. Данные мировой литературы по КШ у пациентов с распространенным кальцинозом противоречивы.

Цель. Оценить госпитальные и годовые результаты КШ с применением сложных коронарных реконструкций у пациентов с ККА в месте анастомоза.

Методы. Исследование ретроспективное, одноцентровое. Из общей группы КШ, выполненных в период с 2017 по 2018 г., отобраны и изучены результаты 106 пациентов с многососудистым атеросклерозом и тяжелым ККА. Из них 73 пациентам выполнены анастомозы к КА <1,5 мм в диаметре, шунтопластика (onlay flap) и эндартерэктомия (ЭАЭ) из КА, оставшимся 33 пациентам выполнены стандартные анастомозы. Изучены госпитальные результаты, такие как: летальные исходы, периоперационный инфаркт миокарда (ПИМ) и острое нарушение мозгового кровообращения (ОНМК), а также годовые результаты. Информация получена с помощью телефонного опроса больных или их родственников. В ходе телефонного опроса 9 человек отказались от участия в исследовании. При указаниях на перенесенные сердечно-сосудистые события дополнительно проводилось амбулаторное или стационарное обследование.

Результаты. Средний возраст обследуемых составил $65,5 \pm 8,4$ лет, большинство были мужчины – 78 (73,5%). Общее количество дистальных анастомозов 467, индекс реваскуляризации составил $4,4 \pm 0,7$. У 73 больных были применены пролонгированная шунтопластика (onlay flap) – 23 (31,5%), анастомозы с КА <1,5мм в диаметре – 36 (49,3%) и ЭАЭ из КА – 14 (19,2%). На госпитальном этапе летальных случаев не зарегистрировано, случаев ПИМ – 2 (1,8%), ОНМК было у 2 (1,8%) пациентов. Годовые результаты: рецидив стенокардии верифицирован у 10 пациентов (10,3%), инфаркт миокарда диагностирован у 3 (3,1%) пациентов, повторная реваскуляризация выполнена у 3 (3,1%) пациентов, а общая летальность составила 2 (2,1%) случая.

Заключение. ККА усложняет выполнение стандартных вмешательств КШ, что зачастую приводит к неполной реваскуляризации. Данные, полученные в исследовании, демонстрируют удовлетворительные клинические результаты, сопоставимые с общеизвестными результатами КШ у пациентов без ККА. Результаты работы по КШ у пациентов с ККА могут расширить показания к КШ у больных с тяжелым распространенным ККА.

ЭФФЕКТИВНОСТЬ ЦЕРЕБРАЛЬНОЙ ОКСИМЕТРИИ (NIRS) В ИНТРАОПЕРАЦИОННОЙ ОЦЕНКЕ БЕЗОПАСНОСТИ ПРИ РЕКОНСТРУКЦИЯХ СОННЫХ АРТЕРИЙ

***Андрейчук К.А., Головань Е.П., Сокуренок Г.Ю., Корнев В.И.,
Найденев Д.И., Филатов Р.О.***

*ФГБУ «Всероссийский центр экстренной и радиационной медицины
им. А.М. Никифорова» МЧС России, Санкт-Петербург, Россия*

Каротидная эндартерэктомия (КЭ) является признанным методом выбора в лечении симптомных и асимптомных пациентов со значимыми стенозами бифуркации сонной артерии. Основной целью вмешательства становится эффективное предупреждение ишемических событий со стороны головного мозга. Однако критерий эффективности процедуры должен быть соотнесен с уровнем безопасности, то есть соотношение «риск-польза» – оценка положительных терапевтических эффектов по отношению к рискам, связанным с его применением, – должно быть значимо смещено в сторону ожидаемого благоприятного эффекта. Среди типичных осложнений КЭ наиболее грозным и значимым является перипроцедурная ишемия головного мозга, причиной которой становится снижение церебральной перфузии ниже 15-20 мл/100г/мин. Хотя в ряде исследований было показано, что у 80% пациентов пережатие сонной артерии не приводит к гипоперфузии головного мозга, определение показаний для временного каротидного шунтирования в каждом отдельном случае – ключевой критерий обеспечения безопасности вмешательства. Учитывая целый ряд трудностей для выполнения дезоблитерации сосуда, а также возможные осложнения при имплантации шунта, адекватная интраоперационная оценка степени снижения церебральной перфузии и определение показаний для шунтирования приобретают ключевое значение.

К настоящему моменту предложен целый ряд методов, позволяющих оценить изменения кровотока в ткани головного мозга при пережатии сонной артерии. Наибольшую чувствительность, по мнению ряда авторов, демонстрируют методики транскраниальной доплерографии (ТКДГ) и ретроградной манометрии (РМ). Вместе с тем, ТКДГ является весьма оператор-зависимой, технически сложна и не выполнима у порядка 10% пациентов в связи с отсутствием темпоральных ультразвуковых «окон». В свою очередь ретроградная манометрия, будучи технически простым и воспроизводимым методом, в ряде случаев оказывается небезопасной вследствие инвазивности, особенно у пациентов с нестабильной структурой атеросклеротической бляшки, и имеет некоторые практические ограничения.

В последнее десятилетие широкое распространение получила методика церебральной оксиметрии (ЦО), лишенная перечисленных недостатков. Однако отсутствие качественных сравнительных исследований ограничивают ее применение.

Целью настоящего исследования явилась сравнительное изучение эффективности методики церебральной оксиметрии для оценки безопасности при реконструкциях каротидной бифуркации.

Материалы и методы. В исследование включено 78 пациентов с симптомными значимыми стенозами каротидной бифуркации, которым выполнялась КЭА. Всем больным проводилась оценка степени снижения перфузии головного мозга двумя методами: ЦА и ретроградной манометрии в соответствии со стандартной методикой. Для ЦО использовался метод ближней инфракрасной спектроскопии (NIRS). Критерием для имплантации шунта являлось снижение показателя церебральной сатурации (rSO_2) ниже 40% или на 20 и более %. Ретроградное давление во внутренней сонной артерии регистрировали пункционным путем в максимально дистальном сегменте сосуда при тестовом пережатии и повторно после дезоблитерации. В качестве условного минимального уровня “безопасного” ретроградного давления было принято значение 40 мм рт. ст. Все вмешательства проводились под эндотрахеальным наркозом, в условиях системной гепаринизации и медикаментозной гипертензии на время пережатия сонной артерии. Оценивались показатели чувствительности и специфичности, а также ROC-анализ.

Результаты. Имплантация временного шунта потребовалась у двух пациентов (2,6 %), при этом оба метода продемонстрировали убедительные признаки нарушения церебральной перфузии. Общая чувствительность метода РМ составила 100% при специфичности 88% при том, что для пункционной методики, которая используется при «тестовом» пережатии, была характерна гипердиагностика снижения церебральной перфузии, что, по нашему мнению, зависело от опыта оператора, а также было характерно для наблюдений с продленными бляшками в просвете сосуда, при которых неизменный участок пункции оказывался недоступен. Чувствительность ЦО также достигала 100 % при специфичности 95%. Следует отметить, что специфичность критерия снижения rSO_2 на 20% и более была высокой только при изначально низком базальном уровне сатурации. ROC-анализ продемонстрировал более высокую диагностическую ценность ЦО в сравнении с рутинной ретроградной манометрией.

Выводы. Использование метода оценки церебральной оксиметрии посредством ближней инфракрасной спектроскопии (NIRS), по нашим данным, позволяет эффективно оценивать безопасность пережатия сонной артерии при каротидных реконструкциях и определять показания для временного шунтирования.

АНЕВРИЗМЫ БРЮШНОЙ АОРТЫ С ВОВЛЕЧЕНИЕМ ПОЧЕЧНЫХ АРТЕРИЙ: ПРОБЛЕМЫ ХИРУРГИЧЕСКОГО ЛЕЧЕНИЯ

Андрейчук К.А., Андрейчук Н.Н., Сокурено Г.Ю., Дойников Д.Н.

*ФГБУ «Всероссийский центр экстренной и радиационной медицины
им. А.М. Никифорова» МЧС России, Санкт-Петербург, Россия*

В зависимости от распространенности аневризматического расширения аневризмы брюшной аорты (АБА) могут быть разделены на инфраренальные, расположенные дистальнее устьев почечных артерий (ПА) с формированием так называемой «шейки», юкстаренальные, берущие начало непосредственно под ПА, а также пара- и супраренальные, при которых устья последних вовлечены в расширение. Результаты лечения последних трех видов АБА существенно отличаются от таковых при инфраренальных аневризмах, что обусловлено в разы увеличивающейся вероятностью развития острого почечного повреждения в периоперационном периоде, а также объемом и тяжестью самого вмешательства.

Целью исследования является анализ опыта хирургического лечения АБА с вовлечением ПА.

Материалы и методы. С 2012 по 2021 гг. 66 пациентов перенесли оперативное вмешательство по поводу распространенных на ПА аневризм брюшной аорты. Средний возраст пациентов – $71,5 \pm 6,2$ год, соотношение лиц мужского пола к женскому составляло 12:1. Наличие аневризмы, ее распространенность и взаимоотношения с ветвями определялись по данным экспертного ультразвукового исследования (УЗИ) и мультиспиральной компьютерной ангиографии (МСКТА). У 5 пациентов (19,2%) имелись проявления хронической болезни почек I-V степени. У большинства пациентов (88,5%) доступ к аорте и ее ветвям осуществлялся посредством полной срединной лапаротомии с проксимальной мобилизацией сосудов или левосторонней медиальной висцеральной ротацией по Mattox. В остальных случаях выполнялась торакофренолюмбо- или лапаротомия по IV-VII межреберьям слева. Во всех случаях использовались системы реинфузии крови типа CellSaver.

Результаты. В зависимости от проксимальной распространенности аневризматического расширения и вовлеченности ветвей аорты были использованы следующие методики реконструкции данной зоны: протезирование по типу Crawford – 5 (7,6%); многобраншевое протезирование по Coselli – 3 (4,5%); билатеральное протезирование ПА – 8 (12,1%); унилатеральное шунтирование или реимплантация дистальной почечной артерии – 11 (16,7%); формирование проксимального анастомоза по «открытой» методике с включением устья (устьев) ПА – 39 (59,1%). При первых трех типах вмешательства в большинстве случаев (81,3%)

проводилась нефроплегия ледяным раствором кустодиола. В остальных случаях реконструкция проводилась при нормотермической ишемии. Среднее время тепловой ишемии составило $19,2 \pm 7,6$ мин. В послеоперационном периоде частота развития острого почечного повреждения различной степени выраженности составила 62,1%, в том числе – в виде транзиторной азотемии в 31,8%, потребовавшей несколько сеансов заместительной диализной терапии – 19,7%, длительного (более недели) диализа – 7,6%. Двое пациентов потребовали постоянной заместительной терапии на срок более 3 месяцев. Для объективизации данных о перфузии почек, в первую очередь – для исключения технических проблем со стороны зоны реконструкции (тромбоз шунта, стеноз зоны анастомоза), проводился динамический ультразвуковой контроль. Исследования почек в первые сутки после операции, на высоте проявлений почечного повреждения, демонстрировали у большинства пациентов типичные признаки реперфузии органа с исходом в мальперфузию в виде обеднения сегментарного кровотока, снижения линейных скоростных показателей, нарастания резистивного индекса. Перечисленные ультразвуковые критерии позволяли судить о наличии синдрома «ишемии-реперфузии», аналогичном тому, который развивается в почечном трансплантате. По мере восстановления функции наблюдалось обратное развитие перфузионных нарушений. При этом более тяжелые проявления почечного повреждения отмечались в группе более обширных аортальных реконструкций. Общая послеоперационная летальность составила 4,5 %.

Выводы. Хирургическое лечение АБА с вовлечением почечных артерий требует использования методик интраоперационной защиты почек, среди которых наиболее эффективной и простой в применении является сокращение времени ишемии органа. Вовремя, а в ряде случаев – и превентивно начатая заместительная терапия, позволяет в большинстве случаев добиться восстановления почечной функции.

ОТДАЛЕННЫЕ РЕЗУЛЬТАТЫ ОККЛЮЗИИ ЯИЧНИКОВЫХ ВЕН МИКРОСПИРАЛЯМИ

Ахметзянов Р.В.^{1,2}, Бредихин Р.А.^{1,2}

1 - ГАУЗ Межрегиональный клиничко-диагностический центр, Казань, Россия

2 - Казанский государственный медицинский университет, Казань, Россия

Введение. Оценка отдаленных результатов окклюзии ЯВ у пациенток с ВБТ.

Материалы и методы. В работе проведен анализ интервенционного лечения 32 женщин возрастом от 22 до 45 лет (в среднем $35,2 \pm 5,3$ лет) с ВБТ. При проведении скринингового ультразвукового ангиосканирования отмечали венозный рефлюкс и расширение диаметра ЯВ более 5 мм. Исключали синдромы компрессии подвздошной вены и аорто-мезентериального пинцета. Все пациентки непосредственно перед

госпитализацией были осмотрены гинекологом и другими смежными специалистами с целью исключения значимой сопутствующей патологии. Также был проведен курс консервативной терапии, не приведший к существенному изменению их клинического состояния. Для установки диагноза применяли ультразвуковое дуплексное трансвагинальное и трансабдоминальное ангиосканирование аппаратами Vivid 7 (GE, США) и LOGIQ E9 (GE, США), мультиспиральную компьютерную флебографию (томограф Aquilion 64, Toshiba, Япония), рентгеноконтрастную флебографию (ангиограф Innova 3100, GE, США) с измерением ренокавального и илиокавального градиентов венозного давления. Вмешательство выполняли при величине градиента венозного давления менее 4 мм рт. ст. Для окклюзии ЯВ применяли свободные спирали 0,035-0,038 inch различных производителей. Диаметр витка спирали подбирали на 2-3 мм больше диаметра целевой вены. Первую спираль устанавливали на уровне верхней апертуры малого таза несколько прокси-малнее пересечения мочеточника, последнюю – в 2 см от устья ЯВ. Оценочным признаком эффективности интервенционного вмешательства считали отсутствие прохождения контраста через облитерированную вену. Оценку отдаленных результатов лечения проводили в сроки до 141 мес. Средний срок наблюдения составлял $89,4 \pm 36,2$ мес.

Результаты. ИМТ включенных пациенток в среднем составил $23,6 \pm 3,4$ кг/м². Стаж заболевания составил 0,5 до 23 лет (ср. $5,5 \pm 4,6$). Возраст пациентки при первых симптомах заболевания был равным от 16 лет до 43 лет (ср. $29,9 \pm 6,6$). Выявлено 10 наиболее часто встречающихся симптомов ВБТ. Среднее их количество, приходившееся на 1 исследуемую, было равным (ср. $7,1 \pm 1,8$). У 28 респондентов интервенционное вмешательство проведено слева, у 4-х – с обеих сторон. В среднем в одну ЯВ было установлено $4,8 \pm 1,6$ микроспиралей. Технический успех операции был равным 100%.

Обсуждение. В 4-х случаях потребовалось повторное оперативное вмешательство в виде интервенционной облитерации у 2-х пациенток вследствие рецидива и реканализации ЯВ, а также резекции ЯВ у 2-х пациенток вследствие протрузии ЯВ спиралями. Средняя удовлетворенность оперативным вмешательством на отдаленных сроках после интервенции по 5-бальной оценке была равной $4,2 \pm 0,9$ балла. Число жалоб снизилось до $5,0 \pm 2,2$ ($p < 0,05$).

Выводы. Отдаленные результаты окклюзии ЯВ свидетельствуют об эффективности этой процедуры. К преимуществам операции относится ее малоинвазивность и косметичность. Возможно повторное проведение процедуры при развившемся рецидиве заболевания.

ЕДИНЫЕ МЕХАНИЗМЫ ТРАНСФОРМАЦИИ ВАРИКОЗНО-РАСШИРЕННЫХ ВЕН ТАЗА И НИЖНИХ КОНЕЧНОСТЕЙ

Ахметзянов Р.В.^{1,2}, Бредихин Р.А.^{1,2}

1 - ГАУЗ Межрегиональный клинико-диагностический центр, Казань, Россия

2 - Казанский государственный медицинский университет, Казань, Россия

Введение. Определение морфологических параллелей строения варикозно измененных вен при варикозной болезни таза (ВБТ) и варикозной болезни нижних конечностей (ВБНК).

Материалы и методы. Проведено гистологическое исследование патологически измененных удаленных вен системы нижней полой вены у 50 пациенток. Исследуемые были разбиты на 2 группы: У 25 пациенток 1-й группы с ВБНК было изучено строение левой большой подкожной вены (БПВ), у 25 пациенток 2-й группы – левой яичниковой вены (ЛЯВ). Препарат окрашивали гематоксилин-эозином и пикрофуксином по ван Гизон, изучали методом световой микроскопии при увеличении микроскопа х4, х10, х20, х40. Определяли характер и выраженность возрастных и патологических процессов во всех слоях венозной стенки.

Результаты. При исследовании препаратов отмечены существенные структурные изменения всех слоев венозной стенки препарат пациенток обеих групп в виде совокупности гипертрофических, фибропластических и гипертрофических процессов, приводящих к потере ее функциональных свойств. В зависимости от декомпенсации патологических процессов выявлено 3 стадийные формы поражения венозной стенки. Гипертрофическая форма выявлена у 17 (34%) оперированных женщин, фиброзная – у 13 (26%), атрофическая – у 20 (40%) пациенток.

Обсуждение. Выявлено преобладание начальных форм поражения в группе пациенток с ВБТ по сравнению с группой пациенток с ВБНК в виде атрофических форм, что ассоциировано с более длительным течением заболевания у пациентов этой группы. Отмечена корреляция тяжести изменений, происходящих в венозной стенке с длительностью заболевания и возрастом пациента, числом предикторов риска и высоким индексом массы тела, что и явилось определяющим фактором возникновения данного феномена.

Выводы. Результаты проведенного исследования свидетельствуют о схожести патоморфологической картины поражения вен как при ВБТ, так и при ВБНК. Это позволяет применять наработанные способы лечения у пациентов с ВБНК на пациенток с ВБТ.

ПАЦИЕНТ-ОРИЕНТИРОВАННАЯ ДИАГНОСТИКА ОБЛИТЕРАЦИИ ЯИЧНИКОВЫХ ВЕН В ОТДАЛЕННЫЕ СРОКИ

Ахметзянов Р.В.^{1,2}, Бредихин Р.А.^{1,2}

1 - ГАУЗ Межрегиональный клинико-диагностический центр, Казань, Россия

2 - Казанский государственный медицинский университет, Казань, Россия

Введение. Клиническая оценка отдаленных результатов облитерации яичниковой вены у пациенток с ВБТ.

Материалы и методы. В работе проведен анализ эндоваскулярного лечения 32 женщин возрастом от 22 до 45 лет (в среднем $35,2 \pm 5,3$ лет) с ВБТ. При проведении скринингового ультразвукового ангиосканирования отмечали венозный рефлюкс и расширение диаметра ЯВ более 5 мм. Исключали синдромы компрессии подвздошной вены и аорто-мезентериального пинцета. Все пациентки непосредственно перед госпитализацией были осмотрены гинекологом и другими смежными специалистами с целью исключения значимой сопутствующей патологии. Также был проведен курс консервативной терапии, не приведший к существенному изменению их клинического состояния. В качестве клинических методов для оценки динамики проявлений тазового венозного полнокровия применяли опросник качества жизни пациентки с ВБТ – PVVQ (Pelvic Varicose Veins Questionnaire) и клиническую шкалу тяжести ВБТ – PVCSS (Pelvic Venous Clinical Severity Score), а также визуально-аналоговую шкалу (ВАШ) основных симптомов заболевания. Для установки диагноза применяли ультразвуковое дуплексное трансвагинальное и трансабдоминальное ангиосканирование аппаратами Vivid 7 (GE, США) и LOGIQ E9 (GE, США), мультиспиральную компьютерную флебографию (томограф Aquilion 64, Toshiba, Япония), рентгеноконтрастную флебографию (ангиограф Innova 3100, GE, США) с измерением ренокавального и илиокавального градиентов венозного давления. Вмешательство выполняли при величине градиента венозного давления менее 4 мм рт. ст. Оценка отдаленных результатов лечения проводили в сроки до 141 мес. Средний срок наблюдения составлял $89,4 \pm 36,2$ мес.

Результаты. Стартовые значения клинических шкал были следующими. При оценке КЖ по опроснику PVVQ болевой фактор составил $15 \pm 3,6$ баллов, физический – $11,2 \pm 3,6$ балла, социальный – $10,9 \pm 3,9$ баллов, психологический – $11,1 \pm 3,9$ балла. Величина глобального индекса КЖ была равной $48,2 \pm 12,5$ балла. Тяжесть заболевания по шкале PVCSS составила $12,3 \pm 5,4$ балла. Показатель ВАШ равнялся $39,5 \pm 21,9$ баллов. У 28 респондентов интервенционное вмешательство проведено слева, у 4-х – с обеих сторон. В среднем в одну ЯВ было установлено $4,8 \pm 1,6$ микроспиралей. Технический успех операции был равным 100%. На отдаленных сроках величина глобального индекса PVVQ составила

32,3±7,8 баллов ($p<0,05$). Значение болевого фактора снизилось до 9,4±2,4 баллов ($p<0,05$), физического – 7,9±2,1 балла ($p<0,05$), социального – 6,7±1,9 балла ($p<0,05$), психологического – 8,3±3,3 балла ($p<0,05$). Бальный показатель тяжести заболевания по шкале PVCSS снизился до 6,3±2,5 ($p<0,05$). Показатель ВАШ был равным 14,4±12,4 баллов ($p<0,05$).

Обсуждение. В 4-х случаях потребовалось повторное оперативное вмешательство в виде интервенционной облитерации у 2-х пациенток вследствие рецидива и реканализации ЯВ и резекции вены у 2-х пациенток. Реканализация по результатам ультразвукового исследования была выявлена в одном случае на следующий день, в другом – через 1 год. Резекция проведена в на 4-е сутки и через 2 мес. по причине выраженного болевого синдрома, обусловленного протрузией стенки ЯВ.

Выводы. Отдаленные результаты облитерации ЯВ свидетельствуют о клинической эффективности данного эндоваскулярного метода лечения. Пациентки отметили снижение тяжести проявлений ВБТ и улучшение качества жизни.

ОЦЕНКА РЕЗУЛЬТАТОВ СТЕНТИРОВАНИЯ ПОДВЗДОШНЫХ ВЕН

Ахметзянов Р.В.^{1,2}, Бредихин Р.А.^{1,2}

1 - ГАУЗ Межрегиональный клинико-диагностический центр, Казань, Россия

2 - Казанский государственный медицинский университет, Казань, Россия

Введение. Клиническая оценка результатов стентирования пациентов с посттромботическими поражениями подвздошных вен.

Материалы и методы. Проведено эндоваскулярное лечение 43 пациентов с посттромботическими поражениями подвздошных вен. Всем включенным в данное исследование была проведена баллонная ангиопластика с последующим стентированием подвздошных вен. Для оценки результатов применяли клинические и инструментальные методы исследования в контрольные временные точки, к которым относили сроки непосредственно предшествующие операции, а также через 3 и 12 месяцев после стентирования. Для оценки динамики проявлений хронической венозной недостаточности (ХВН) нижних конечностей применяли опросник качества жизни CIVIQ-20, балльную клиническую шкалу оценки тяжести заболевания – VCSS, а также шкалу Villalta для оценки степени тяжести посттромботического синдрома. Для инструментальной диагностики применяли ультразвуковое дуплексное ангиосканирование, флебографию.

Результаты. Среди включенных в исследование пациентов было 32 (74,4%) женщины и 11 (25,6%) мужчин. Возраст исследуемых составил от 24 до 73 лет (средний возраст 45,3±12,9 лет). Глобальный индекс качества жизни до операции составил 54,4±13,3 баллов, в ближайшем послеоперационном периоде – 47,8±11,3, через 12 месяцев – 40,9±9,7. Снижение глобального индекса качества жизни составило 6,6 баллов

($p < 0,05$) через 3 месяца и 13,5 баллов ($p < 0,05$) через 12 месяцев. Медиана суммарного показателя шкалы оценки тяжести заболевания до вмешательства была равной $10,6 \pm 4,0$ баллов, через 3 и 12 месяцев соответственно $8,3 \pm 3,5$ и $7,0 \pm 3,0$. Снижение медианы суммарного показателя шкалы в ближайшем периоде было равным 2,3 балла ($p < 0,05$), через 1 год – 3,6 баллов ($p < 0,05$). Интегрированный показатель шкалы Villalta был следующим: $13,3 \pm 4,8$ баллов до операции, $10,5 \pm 4,1$ баллов через 3 месяца, $9,4 \pm 4,5$ баллов через 1 год. Снижение медианы интегрированного показателя составило 2,8 баллов ($p < 0,05$) через 3 месяцев и 3,9 ($p < 0,05$) – через 12 месяцев.

Обсуждение. По результатам дуплексного ангиосканирования у 5-и (11,6%) пациентов был отмечен рецидив стенозирования подвздошных вен. Во всех 5-и случаях выполнено рестентирование пораженного сегмента с положительным результатом.

Выводы. При оценке клинических методов исследования отмечали снижение интенсивности проявлений заболевания по всем примененным опросникам и шкалам. Стентирование подвздошных вен у пациентов с посттромботической болезнью нижних конечностей сопровождается снижением интенсивности проявлений всех симптомов заболевания с улучшением качества жизни и клинической симптоматики.

РЕКОНСТРУКТИВНЫЕ ОПЕРАЦИИ НА СТОПЕ ПОСЛЕ БАЛЛОННОЙ АНГИОПЛАСТИКИ АРТЕРИЙ НИЖНИХ КОНЕЧНОСТЕЙ НА ФОНЕ СИНДРОМА ДИАБЕТИЧЕСКОЙ СТОПЫ

***Бабаджанов Б.Д., Матмуротов К.Ж., Саттаров И.С., Атажанов Т.Ш.,
Саитов Д.Н.***

Ташкентская Медицинская Академия, Ташкент, Узбекистан

Цель. Улучшить результатов реконструктивных оперативных вмешательств на стопе у больных с синдромом диабетической стопы.

Материалы и методы. Данное исследование включало 63 больных, которых получали стационарное лечение в отделении гнойной хирургии многопрофильной клиники Ташкентской медицинской академии в 2020–2021 гг. Все пациенты имели гнойно-некротические поражения стоп различной локализации, развивающиеся на фоне синдрома диабетической стопы. Возраст оперированных больных было от 53 до 79 лет. В большинстве случаев 73% ($n=46$) пациентов были старше 60 лет. Длительность сахарного диабета у больных составляло от 2-х до 41 лет. Длительность гнойно-некротических поражений стоп в исследуемой группе пациентов составляло от 17 дней до 3-х лет. При этом преобладало поражение правой ноги – 62,6% наблюдений, что связано с большей нагрузкой на правую ногу и в связи с этим большей ее подверженностью травмирующим воздействием, которые являются фактором развития

гнойно-некротических поражений стоп.

Первичным критерием отбора больных для определения объема оперативного вмешательства и показанием к эндоваскулярному баллонной ангиопластики считали признаки критической ишемии конечности с сохранностью местных здоровых тканей стопы. Потенциальными показаниями к реконструктивным оперативным вмешательствам считали поражение тканей стопы без вовлечения голеностопного сустава.

Для определения состояния периферического артериального русла, исследования характера окклюзионно-стенотического поражения и уточнения тактики лечения всем больным была выполнена мультиспиральная компьютерная томография (МСКТ) артерий нижних конечностей. Во всех случаях пациентам выполнена баллонная ангиопластика (БАП). При наличии гнойно-некротических поражений стопы с прогрессирующим характером вначале выполняли вскрытие флегмоны или хирургическая обработка стопы. Наряду с хирургическими методами лечения, больные получали комплекс инфузионной терапии.

После реваскуляризации в 96,8% случаях удалось достичь к ограничению гнойно-некротического поражения. В динамике больные были выписаны на амбулаторное лечение и во второй фазе раневого процесса были госпитализированы повторно для реконструктивных операций стопы. Срок длительности амбулаторного лечения зависело от нескольких факторов: от успешности реваскуляризации, степени объема поражения тканей стопы и конечно же от комплаентности пациентов. У пациентов с нейроишемической формой диабетической стопы выполнены различные виды реконструктивных операций стопы с первичным закрытием раневого дефекта.

Результаты. После проведения баллонной ангиопластики больные находились под наблюдением и получали плановую дэскаляционную антибактериальную (защищенные цефалоспорины, фторхинолоны), антиоксидантную (актовегин, тивортин) и антикоагулянтную (гепарин, клексан) терапию. В динамике наблюдения и проведения комплекса лечебных мероприятий больным проведенным баллонную ангиопластику в 19 (30,1%) случаях произведена экзартикуляция пальца, у 32 (50,8%) больных выполнялось поэтапная некрэктомия. Для сохранения опорно-двигательной функции конечности 3 (4,7%) пациентам выполнена ампутация стопы по Шарпу. Следует отметить, что у 58 (92%) больных через сутки после проведения баллонной ангиопластики на стороне поражения в общую бедренную артерию установлен катетер (F5) для длительной внутриартериальной катетерной терапии (ДВАКТ) и эти пациенты в течение 3–5 суток получали ДВАКТ. Показаниями к ДВАКТ было выраженная ишемия и прогрессирующий гнойно-воспалительный процесс на стопе. На фоне данной процедуры выполнялись реконструктивные операции стопы и в 97,3% случаях получены

благоприятные результаты.

Обсуждение. В тех случаях, если эндоваскулярное вмешательство возможно, ему отдается предпочтение в связи с малой инвазивностью. Ограничение длительности эффекта баллонной ангиопластики компенсируется легкой повторяемостью и минимальной угрозой для жизни больного. Необходимо отметить, что во всех случаях нам удалось сохранить опорно-двигательную функцию конечности с выполнением реконструктивных операций стопы местными тканями. Это показывает высокую эффективность малоинвазивных вмешательств у больных гнойно-некротическими осложнениями на фоне сахарного диабета.

Выводы. Баллонная ангиопластика является самым эффективным способом восстановления артериального кровотока нижних конечностей и позволяет достичь благоприятных результатов лечения при массивных гнойно-некротических поражениях стопы на фоне синдрома диабетической стопы. Улучшение артериальной перфузии конечности с помощью катетерной терапией позволяет добиться к быстрому заживлению гнойно-некротических поражений стопы ишемического характера и выполнить адекватную реконструктивную операцию стопы.

ПОВТОРНЫЕ ЭНДОВАСКУЛЯРНЫЕ ОПЕРАЦИИ ПЕРИФЕРИЧЕСКИХ АРТЕРИЙ У БОЛЬНЫХ С ДИАБЕТИЧЕСКОЙ ГАНГРЕНОЙ НИЖНИХ КОНЕЧНОСТЕЙ

*Бабаджанов Б.Д., Матмуротов К.Ж., Саттаров И.С., Саитов Д.Н.,
Рузметов Н.А.*

Ташкентская Медицинская Академия, Ташкент, Узбекистан

Введени. Уменьшить отдаленные послеоперационные осложнения с помощью изучения рестенозированных и реокклюзированных сегментов артерий нижних конечностей.

Материалы и методы. Исследование включает 132 больных, которые были оперированы в Республиканском центре гнойной хирургии и хирургических осложнений сахарного диабета МЗ РУз в 2019–2021 гг. В данной группе больных мужчин было 86 (64,7%), а женщин – 46 (35,3%) соответственно, которые имели гнойно-некротические поражения стоп, развивающиеся на фоне критической ишемии или инфекционного генеза на фоне синдрома диабетической стопы. Всем пациентам после мультиспиральной компьютерной томографии (МСКТ) в отделении в зависимости от сегмента поражения периферических артерий нижних конечностей выполнена плановая баллонная ангиопластика. При этом все пациенты в комплексе лечебных мероприятий получали антибактериальную терапию, включающую цефалоспоринов III-IV поколения, фторхинолонов III-IV, аминогликозидов и системную противогрибковую терапию. Антикоагулянтная (гепарин, клексан) и антиагрегантная терапия (клопидогрель) проводилась строго по

стандартному алгоритму.

Результаты. Необходимо отметить, что после баллонной ангиопластики в 107 (81,1%) случаях в ближайшие сроки произведены органосохраняющие резекционные операции на стопе и ампутации стопы (29) и ампутация бедра (3). При этом было выявлено что, часто к оперативным вмешательствам подвергались больные с поражением передней большеберцовой артерии (ПББА) и задней большеберцовой артерии (ЗББА) (34,1%). В связи с выраженностью гнойно-некротического процесса для сохранения опорной функции конечностей у 26 (19,7%) больных произведена ампутация стопы по Шарпу. У 24 (18,2%) больных на следующие сутки после баллонной ангиопластики установлен катетер для ДВАКТ (длительная внутриартериальная катетерная терапия) для создания максимальной концентрации лекарственных препаратов гнойно-некротическом очаге. В отдаленные сроки (после 6 мес) у 11 (8,3%) случаях появились признаки возобновления гнойно-некротического процесса или признаки критической ишемии нижней конечности. Этим пациентам произведено повторное исследование (МСКТа), при котором выявлено рестеноз или реокклюзия периферических артерий нижних конечностей. В плановом порядке этим пациентам выполнена повторная баллонная ангиопластика. Двум пациентам БАП выполнена трехкратно в течение одного года. В большинстве случаев (72,7%) пациенты были после ангиопластики артерий голени (ПББА, ЗББА).

Обсуждение. Выраженный гнойно-некротический процесс и нарастающая ишемия конечности на фоне сахарного диабета представляет собой высокий риск потери конечности. В современной хирургии при поражении артерий голени на фоне сахарного диабета баллонная ангиопластика артерий конечности является основным методом в спасении конечности и тем самым улучшить качества жизни пациентов. Необходимо отметить, что во всех случаях нам удалось предотвратить прогрессирование ишемии конечности и тем самым сохранить опорно-двигательную функцию конечности. Это в свою очередь показывает высокую эффективность баллонной ангиопластики для улучшения регионарного кровообращения тканей.

Выводы. Баллонная ангиопластика на артериях нижних конечностей у больных сахарным диабетом являются самым эффективным, малоинвазивным методом лечения критической ишемии нижних конечностей. Учитывая возможность повторного проведения БАП, наличие сопутствующих заболеваний у большинства пациентов, баллонную ангиопластику можно рассматривать как операцию выбора и выполнять её для спасения конечности.

**НАШ ОПЫТ ВЫПОЛНЕНИЯ ГИБРИДНЫХ
И ЭНДОВАСКУЛЯРНЫХ ОПЕРАТИВНЫХ ВМЕШАТЕЛЬСТВ
У ПАЦИЕНТОВ С КРИТИЧЕСКОЙ ИШЕМИЕЙ НИЖНИХ
КОНЕЧНОСТЕЙ НА ФОНЕ КОРРЕКЦИИ КОМОРБИДНОГО ФОНА
В УСЛОВИЯХ МНОГОПРОФИЛЬНОГО СТАЦИОНАРА**

*Базиян-Кухто Н.К.^{1,2}, Иваненко А.А.^{1,2}, Кухто А.П.¹, Попивненко Ф.С.^{1,2},
Авраменко В.Ю.¹, Серебрякова Ю.Р.¹, Скорик П.О.¹, Калачев М.В.¹*

*1 - ГОО ВПО «Донецкий национальный медицинский университет им. М. Горького»,
Донецк, Донецкая Народная Республика*

*2 - ГУ «Институт неотложной и восстановительной хирургии им. В.К. Гусака»,
Донецк, Донецкая Народная Республика*

Цель. Сравнить эффективность выполнения гибридных и эндоваскулярных оперативных вмешательств у пациентов с критической ишемией нижних конечностей (КИНК) на фоне коррекции коморбидного фона в условиях многопрофильного стационара.

Материалы и методы. Проанализированы результаты хирургического лечения 547 пациентов с КИНК, оперированных в сосудистом и рентгенэндоваскулярном отделении Института неотложной и восстановительной хирургии им. В.К. Гусака за период с 2014 по 2020гг. Отталкиваясь от этиологии заболевания, клинической, лабораторной, инструментальной и физикальной картины пациента, его коморбидного фона и рисков мы принимали решение о наиболее подходящем методе оперативного лечения. Из 547 пациентов с КИНК, 479 страдали различными сопутствующими заболеваниями: ишемическая болезнь сердца (ИБС), атеросклеротический и постинфарктный кардиосклероз - 215; гипертоническая болезнь (ГБ) II–III ст. – 232; ХОЗЛ – 18; язвенная болезнь двенадцатиперстной кишки – 14; 96 пациентов переносили сразу несколько сопутствующих патологий (ИБС, ГБ II–III ст., язвенная болезнь желудка и двенадцатиперстной кишки). Это обязательно учитывалось при выборе метода реконструктивно-восстановительной операции (РВО). Первоочередное значение отдается коррекции нарушений сердечно-сосудистой системы, гемостаза.

Результаты. Известно, что окклюзионно-стенотическое поражение артерий нижних конечностей имеет, так называемые, «излюбленные места» - бифуркации, изменение диаметра сосуда, физиологические искривления хода артерии. Анатомия поражения являлась основополагающим фактором выбора оптимального метода лечения и тактики ведения пациента, прогнозов на выздоровление и трудоспособности.

В настоящее время не существует единого мнения относительно приоритетной тактики лечения пациентов с КИНК на фоне поражения дистального артериального русла. Несмотря на достижения эндоваскулярной хирургии, открытое артериальное шунтирование остается

«золотым стандартом» помощи больным с высокой степенью ишемии. Выбор между открытой, эндоваскулярной и гибридной методикой основывается на анатомической локализации препятствия кровотоку, степени окклюзии и количества пораженных артерий. Гибридная методика применялась чаще всего в случае лечения стеноз-окклюзии подвздошных артерий в сочетании с поражением поверхностной или глубокой бедренных артерий. В таком случае первым этапом гибридной операции выполнялась эндартерэктомия бедренных сосудов, а вторым – стентирование подвздошных артерий. Другим распространенным случаем применения гибридной методики является вмешательство при многоуровневом поражении магистральных артерий бедра и голени. Первым этапом выполнялось бедренно-подколенное или бедренно-берцовое шунтирование, а вторым – рентгенэндоваскулярная дилатация (РЭД) сосудов голени.

Из 547 пациентов с КИНК 119 пациентам было выполнено эндоваскулярное вмешательство – РЭД (56 случаев) или стентирование (63 случая). У этой группы пациентов наблюдалась локализация окклюзии справа в 48 случаях, слева в 50 и с двух сторон в 7 случаях.

Длительность оперативного вмешательства составляла в среднем 65 минут.

Стентирование выполнялось в 37 случае под спинномозговой анестезией, в 6 случаях – комбинированной, местной методикой в 5 случаях. Остальные оперативные вмешательства выполнялись сочетанием спинномозговой и тотальной внутривенной анестезии. Длительность операции составила в среднем 95 минут. Стент Cordis использовался в 8 случаях, стент Misago Terumo – в 21 случае, стент Ecoflon – в 5 случаях, стент Bard – в 4 случаях. В двух случаях произошел тромбоз стента, что потребовало повторного вмешательства. В одном случае пациенту пришлось выполнить открытое вмешательство (аорто-бедренное шунтирование) спустя три месяца по поводу прогрессирующей ишемии левой конечности.

Обсуждение. Основная задача реваскуляризации у данных пациентов заключается в восстановлении прямого артериального кровотока к дистальным отделам нижней конечности, обеспечении достаточной перфузии для заживления имеющихся трофических язв. Клиническая оценка язвенного дефекта у пациента с КИНК после эндоваскулярного вмешательства, включающая размеры и характер раны, играет важную роль в прогнозировании исхода лечения.

Сокращение размеров раны в течение недели после реваскуляризации является предиктором ее заживления. У большинства пациентов послеоперационный период протекал удовлетворительно, без осложнений. На основании данных УЗДГ и исследования транскутанного напряжения были получены хорошие результаты восстановления

кровотока.

Гибридные операции, безусловно, занимают определенное место в перечне доступных вмешательств по поводу КИНК. Вместе с тем преимущества данного вида вмешательства очевидны: меньшая степень инвазивности; сокращение длины применяемых имплантов; возможность преодолевать пролонгированные поражения. Важную роль играет сокращение времени пребывания пациента в палате интенсивной терапии по сравнению с открытыми операциями.

Выводы. Таким образом, можно сделать вывод, что КИНК является большой медико-социальной проблемой. Важным моментом в курировании пациента с КИНК отводится оперативному вмешательству, как единственному радикальному и наиболее эффективному методу лечения. Эндоваскулярные методики занимают особое место благодаря своей малотравматичности и эффективности. Однако не всегда имеется возможность улучшить перфузию тканей конечности, используя исключительно одну методику. Гибридная хирургия, сочетающая реваскуляризационные открытые и эндоваскулярные хирургические методики, позволяет достигать оптимальных результатов лечения у пациентов с КИНК, в том числе с отягощенным коморбидным фоном, коррекция которого является необходимым залогом успешно проведенного вмешательства. Гибридные оперативные вмешательства в случае многососудистого поражения показывают хорошие ближайшие и отдаленные результаты, что указывает на их эффективность и значимость в ангиохирургии пациентов с КИНК.

**АНАЛИЗ ЭФФЕКТИВНОСТИ ВАРИАНТОВ
КОМПЛЕКСНОГО ЛЕЧЕНИЯ ПАЦИЕНТОВ
С КРИТИЧЕСКОЙ ИШЕМИЕЙ НИЖНИХ КОНЕЧНОСТЕЙ,
АССОЦИИРОВАННОЙ С САХАРНЫМ ДИАБЕТОМ**
*Базиян-Кухто Н.К.^{1,2}, Иваненко А.А.^{1,2}, Кухто А.П.¹, Василенко М.В.^{1,2},
Грядущая В.В.^{1,2}, Телешов В.С.¹, Скорик П.О.¹, Калачев М.В.¹,
Серебрякова Ю.Р.¹*

1 - ГОО ВПО «Донецкий национальный медицинский университет им. М. Горького»,
Донецк, Донецкая Народная Республика

2 - ГУ «Институт неотложной и восстановительной хирургии им. В.К. Гусака»,
Донецк, Донецкая Народная Республика

Цель. Проанализировать эффективность вариантов комплексного лечения пациентов с критической ишемией нижних конечностей (КИНК), ассоциированной с сахарным диабетом (СД).

Материалы и методы. В Институте неотложной и восстановительной хирургии им. В.К. Гусака на базе сосудистого, рентгенэндоваскулярного и комбустиологического отделений за период с 2014 по 2020 гг. были исследованы результаты лечения 85 человек с КИНК,

ассоциированной с СД. Всем пациентам было оказано квалифицированное комплексное этапное хирургическое лечение, включающее применение открытых и эндоваскулярных операций, использование VАС-терапии, а также в последующем закрытия ран с помощью пластических хирургических вмешательств. По половому признаку больные распределились следующим образом: мужчин – 52 (61,18%), женщин – 33 (38,82%). Возраст пациентов колебался в пределах от 43 до 86 лет, средний возраст составил 66 лет. Причинами развития КИНК у данных пациентов послужили облитерирующий атеросклероз – у 30 (35,29%) человек, диабетическая ангиопатия – у 29 (34,12%) человек, стеноз-окклюзия – у 26 (30,59%) человек. На момент обращения у 34 (40%) пациентов имелись трофические изменения кожных покровов. Облитерирующий атеросклероз поражал обе нижние конечности у 50 (74,63%) пациентов, поражение одной конечности у 17 (25,37%) пациентов.

Результаты. В Институте неотложной и восстановительной хирургии им. В.К. Гусака данной группе пациентов выполнены реконструктивно-восстановительные операции (РВО): тромбэктомия – 5, эмболэктомия – 3, рентгенэндоваскулярная дилатация (РЭД) – 23, эндоваскулярная со стентированием – 16, протезирование – 3, тромбэктомия из бранши – 4, шунтирование бедренно-берцового сегмента – 28, шунтирование аорто-бедренного сегмента – 7.

Таким образом, пациентам, у которых имелись односторонние и двухсторонние стенозы протяженностью до 10 см, а также наличие диффузных множественных стенозов, было показано применение эндоваскулярного стентирования. При выраженном кальцинозе и протяженности стеноза более 10 см, вариантом выбора были различные варианты шунтирующих операций, а также протезирования артерий.

Вследствие проведенных оперативных вмешательств в раннем послеоперационном периоде возникли такие осложнения: тромбоз – 2, тромбоз шунта – 3, эмболия шунта – 1, кровотечение – 2, ишемия – 1.

После проведения РВО на сосудах пациенты с наличием длительно незаживающих ран и трофических язв были переведены в отделение комбустиологии для дальнейшего лечения. В ряде случаев с целью стимуляции неоангиогенеза и санации раны пациентам с длительно незаживающими гнойно-некротическими поражениями, а также с целью подготовки к пластическому восстановлению послеоперационных дефектов была применена VАС-терапия. После выполнения радикальной некрэктомии использовался постоянный метод аспирации с созданием давления равного 120 мм рт. ст. Далее каждые 24–48 часов проводилась смена повязки с повторной хирургической обработкой в сочетании с антибактериальной терапией и повторным закрытием вакуумной повязкой. Применение VАС-терапии показало хорошие результаты в комплексной реабилитации пациентов, которым выполнялось раннее пластическое

закрытие дефектов кожи и мягких тканей.

В отделении комбустиологии пациентам были выполнены некрэктомия – 6, иссечение раны – 4, вскрытие затеков – 3, ампутации – 6, аутодермотрансплантация – 7, пластика местными тканями – 2, комбинированная кожная пластика – 3. В ряде случаев выполнялась комбинированная операция некрэктомия + аутодермопластика – 5 пациентов. Аутодермопластика является важной частью этапного лечения пациентов с КИНК, ассоциированной с СД, при котором у больных имеются обширные гнойно-некротические поражения. Данный метод направлен на стабилизацию состояния, а также сокращает нахождение пациентов с глубокими поражениями в условиях стационара. Производился забор лоскута с помощью дерматома толщиной 0,3–0,5 мм, данная толщина является оптимальной, не наносит большого вреда донорской области, а также довольно хорошо приживается. Обязательным условием является плотное прилегание лоскута к раневой поверхности, для этого в лоскуте создаются перфорации для оттока из раны. Необходимым является определение сроков пластики раневого дефекта, поскольку несвоевременно выполненный этап пластического закрытия может привести к отторжению кожного лоскута с последующим изъязвлением и рубцеванием.

Гнойно-некротические изменения кожных покровов нижних конечностей на момент госпитализации наблюдались у 34 (40%) пациентов. На момент выписки пациентов аутодермотрансплантант прижился у 4 человек. Наблюдалось частичное заживление у 3 человек. Полная эпителизация кожного дефекта была у 9 пациентов. Заживление первичным натяжением – 6 человек, вторичным натяжением – 3 человек.

Обсуждения. Лечение КИНК является актуальной проблемой сосудистой хирургии. По статистике наблюдается увеличение заболеваний СД во всем мире, что приводит к увеличению пациентов с критической ишемией нижних конечностей. Данные больные обладают высокой вероятностью развития необратимой ишемии, что приводит к ампутации конечности. Поэтому необходимо в максимально короткий срок провести диагностику и оказать комплексное хирургическое лечение. После проведенного комплексного этапного лечения пациентов с КИНК, ассоциированной с СД оценивались такие *Результаты*. состояние проведенной реконструкции, кожных покровов, наличие или отсутствие болей покоя и при физической деятельности.

Успешность этапного комбинированного хирургического лечения среди пациентов с КИНК, ассоциированной с СД, составила 92,94% (79 человек), во всех случаях удалось достичь улучшения качества жизни, повышения двигательной активности пациентов, что положительно влияет на процесс реабилитации и улучшение кровообращения с развитием коллатерального кровотока. У 6 (7,06%) человек тяжесть состояния и

противопоказания к проведению восстановительной операции на артериях нижних конечностей привело к ампутации. Ведение пациентов с КИНК, ассоциированной с СД является непростой задачей, так как важным является состояние пациента на момент госпитализации и степень тяжести окклюзии артериального русла. Комбинированное этапное хирургическое лечение показывает хороший результат в отношении данной патологии с высокой сохранностью конечности и улучшением качества жизни пациентов.

Выводы. Можно сделать вывод, что КИНК является актуальной проблемой сосудистой хирургии. Без оказания специализированной помощи больные являются претендентами на ампутацию конечности вследствие необратимой ишемии и гнойно-некротических осложнений. Выбор метода и тактики лечения является индивидуальным в каждом случае с учетом клинических данных и сопутствующей патологии. Комплексное этапное хирургическое лечение пациентов с КИНК, ассоциированной с СД, позволяет добиться сохранения конечности, улучшения качества жизни, повышения физической активности, а также значительного сокращения сроков стационарного лечения.

КЛЮЧЕВЫЕ АСПЕКТЫ МЕДИКАМЕНТОЗНОЙ ТЕРАПИИ В СОСУДИСТОЙ ХИРУРГИИ

***Базиян-Кухто Н.К.^{1,2}, Иваненко А.А.^{1,2}, Кухто А.П.^{1,2}, Авраменко В.Ю.¹,
Серебрякова Ю.Р.¹, Калачев М.В.¹***

*1 - ГОУ ВПО «Донецкий национальный медицинский университет им. М. Горького»,
Донецк, Донецкая Народная Республика*

*2 - ГУ «Институт неотложной и восстановительной хирургии им. В.К. Гусака»,
Донецк, Донецкая Народная Республика*

Цель. Раскрыть ключевые аспекты медикаментозной терапии в сосудистой хирургии.

Материалы и методы. В отделении сосудистой хирургии Института неотложной и восстановительной хирургии В.К. Гусака с 2014 по 2020 года наблюдались 1432 пациентов. С целью описания данной темы была исследована группа, состоящая из 210 пациентов. Все пациенты данной группы имели хронические окклюзирующие заболевания нижних конечностей (ХОЗАНК) III–IV степени по классификации Покровского-Фонтейна и нуждались в реконструктивно-восстановительной операции. Из них сахарный диабет имели 83 пациента (1 типа – 2 пациента, 2 типа – 81). Трофические дефекты кожи и поверхностных тканей имели 73 пациентов и им были запланированы пластические вмешательства после выполнения реконструктивно-восстановительной операции (РВО). Двустороннее поражение требующее оперативного вмешательства наблюдалось у 87 больных.

Результаты. Высокий риск (>5%) имели все пациенты данной

группы по причине открытой реваскуляризации нижних конечностей. Дислипидемия при повышении уровня общего холестерина (ОХ) более 6,5 ммоль/л., и/или триглицеридов (ТГ) более 2,5 ммоль/л., и/или липопротеидов низкой плодности (ЛПНП) более 4,5 ммоль/л., или снижение липопротеидов высокой плотности (ЛПВП) менее 0,9 ммоль/л., или коэффициент атерогенности (ОХ:ЛПНП) более 6,0 наблюдалась у 173 (82,3%) пациентов. 95 (45% из общей выборки) из них имели ишемическую болезнь сердца ФК 1 (45), ФК 2 (33), ФК 3 (17), ФК 4 (0). Из них 7 имели перенесенный инфаркт миокарда в анамнезе. Одним из главных компонентов медикаментозного лечения этого состояния являются статины, применяемые с целью снижения и поддержания уровня ХС ЛПНП < 100 мг/дл (2,5 ммоль/л) у всех больных (класс I уровень доказанности А) и <70 мг/дл (2,0 ммоль/л) в группе высокого риска (класс I уровень доказанности В). Терапия статинами в данном случае осуществляет несколько важных функций – снижает сердечно-сосудистый риск, стабилизирует имеющиеся бляшки, улучшает ранний и поздний прогноз. Пациентам на догоспитальном этапе назначался препарат аторвастатин 20 мг/сут., с последующим повышением дозировки до 40 мг/сут. Достижение целевых уровней ОХ, ТГ, ЛПНП в ходе терапии статинами наблюдалось у 113 (65%), остальным пациентам потребовалось добавление фенофибрата 145 мг/сут, при осуществлении осторожности появления кровотечений на фоне приема пациентами антикоагулянтов путем снижения их дозы на треть с последующим восстановлением под контролем МНО. Пациенты, имеющие сахарный диабет, получали сахароснижающую или инсулиновую терапию, придерживаясь целевых доз глюкозы крови и гликозилированного гемоглобина. Побочные эффекты липидснижающей терапии, а так же повышение уровней АЛТ, АСТ более чем в 3 раза не наблюдались. У 76 (36,2%) пациентов после двухнедельного приема липидснижающей терапии при ультразвуковом доплеровском исследовании наблюдалась положительная динамика атеросклеротического процесса выражающаяся в остановке роста и стабилизации бляшки. В послеоперационном периоде пациентам рекомендовалось продолжать прием статинов под контролем биохимических показателей крови.

Обсуждение. Важнейшим моментом предоперационной подготовки пациентов сосудистой хирургии является антикоагулянтная терапия, применяемая с целью снижения сосудистого риска, пере- и постоперационного тромбоза. Пациенты, имеющие высокий риск ТЭО получали длительнее и более дозы ацетилсалициловой кислоты (АСК) и клопидогреля. Таким пациентам, помимо двойной антиагрегатной терапии назначались так же антиаритмики первого класса, осуществлялся контроль течения кардиологических заболеваний с помощью электрокардиографического (ЭКГ) и эхокардиографического (ЭхоКГ)

исследований, контроль МНО с целевыми показателями 2,0-3,0. Пациенты, которые имели сердечную недостаточность (13;6,1%) и/или инструментально доказанные дополнительные пути проведения получали препарат выбора – амиодарон в дозировке 200 мг/сут. Не имеющие дополнительных путей проведения больные с ФП получали бисопролол 10 мг/сут. В интраоперационном или раннем послеоперационном периоде приступов ФП зафиксировано не было. Всем пациентам проводился расчет риска кровотечений по шкале Has-Bled. Результат в 3 балла и выше наблюдался у 17,4% пациентов, готовящихся к оперативному вмешательству, что объяснялось возрастом >65 лет, приемом антиагрегантов или нестероидных противовоспалительных препаратов (НПВС), инсультом, кровотечением или анемией в анамнезе. Этим пациентам была показана отмена клопидогреля не позже 3х дней до вмешательства, или же полная отмена антикоагулянтной терапии при назначении бридж-терапии по причине чрезкожного коронарного вмешательства менее четырех месяцев назад. Аспирин в дозировке 150-200 мг. принимался на всем протяжении госпитализации. Интраоперационное кровотечение, требуемое медикаментозной остановки наблюдалось у 13 (6,1%) больных. В послеоперационном периоде пациентам было возобновлено назначение клопидогреля сроком на две недели или дольше. Известно, что пролонгированный прием ДАТТ у пациентов с ОЗАНК в сравнении с коротким приемом сопровождается снижением риска определенного или вероятного тромбоза протеза или шунта. 32 пациента (15,2%) в послеоперационном периоде имели незначительное кровотечение (кожные синяки или экхимозы), не требующее хирургического вмешательства, продолжали прием ДАТТ или пропускали один прием. 14 (7%) пациентов имели среднее по тяжести кровотечение - с целью коррекции проводилась смена тикагрелора на паразугрел или клопидогрель и пересмотр длительности ДАТТ у данных пациентов. В двух случаях развилось гастродуоденальное кровотечение средней тяжести, состояние пациентов было купировано отменой приема тикагрелора и назначением ингибиторов протонной помпы. Пациентам перенесшим протезирование или шунтирование, но имеющим в раннем послеоперационном периоде кровотечение назначалось возобновление прием антагонистов витамина К – варфарина спустя 5 дней и поддержание МНО на целевом уровне 2,0-2,5.

Предоперационная антибиотикопрофилактика при отсутствии подозрений на инфицирование проводилась при выполнении чистых операций в случае, когда возникновение осложнений сопровождается высоким риском. Препаратами выбора при чистых плановых вмешательствах у пациентов с КИНК являются цефазолин – 1г в/м за 30 минут до вмешательства, а затем 0,5-1г в/в или в/м во время операции; цефуроксим – 1,5г в/в за 30 до вмешательства. Из выбранной группы пациентов у 7 (3,3%) наблюдался гнойно-воспалительный процесс в

послеоперационной ране, причем, стоит отметить, что данные пациенты имели сахарный диабет второго типа. Таким пациентам помимо клинических исследований назначался бактериальный посев флоры с раневой поверхности с целью подбора этиотропной терапии. Нагноение послеоперационной раны требующее вскрытия и дренирования наблюдалось у двух пациентов с сахарным диабетом, после осуществления санации и сахароснижающей терапии состояние было стабилизировано, повторных гнойно-воспалительных осложнений не возникало.

Выводы. Таким образом, следует сделать вывод, что одним из важнейших этапов комплексного лечения пациента отделения сосудистой хирургии является медикаментозное лечение. Первоочередное значение имеет контроль коморбидного фона, который чаще всего представлен сахарным диабетом, ишемической болезнью сердца, хронической сердечной недостаточностью. Именно эти заболевания могут оказывать прогностически неблагоприятное влияние на пред-, интра- и послеоперационный периоды. Исходя из всего вышесказанного становится очевидным факт, что подготовка больного к оперативному вмешательству, а так же его консервативное ведение в раннем и позднем послеоперационном периоде – важнейшие моменты всего процесса реабилитации пациента.

3-ЛЕТНИЙ ОПЫТ ПРИМЕНЕНИЯ РОССИЙСКОГО АОРТАЛЬНОГО ЭНДОГРАФТА ПРИ ОПЕРАЦИЯХ «FROZEN ELEPHANT TRUNK»

Базылев В.В., Тунгусов Д.С., Воеводин А.Б., Начкебия Б.Р.

Федеральное государственное бюджетное учреждение «Федеральный центр сердечно-сосудистой хирургии» Министерства здравоохранения Российской Федерации, Пенза, Россия

Введение. Хирургическое лечение аневризм и расслоений дуги аорты является наиболее интересным и стремительно развивающимся направлением сердечно-сосудистой и эндоваскулярной хирургии.

Целью исследования является оценка клинических результатов операций «Frozen Elephant Trunk» с использованием гибридного аортального кондуита производства «МедИнж» - стент-графт.

Материалы и методы. Для гибридного протезирования предназначен комбинированный протез дуги и нисходящего отдела аорты. Устройство разработано и подготовлено для применения российским научно-производственным предприятием «МедИнж» при активном участии ведущих хирургов России.

Результаты. В ФЦССХ г. Пенза в период с 2018 г. по 2022 г. выполнено 37 операций. При остром расслоении аорты по данной методике выполнено 11 операций, хроническом – 17, с целью протезирования дуги аорты, ее ветвей на фоне аневризмы – 9. В раннем послеоперационном периоде умерло 4 пациента (10,8%), при этом у двоих

пациентов диагностирован COVID-19. Спинальные осложнения выявлены у 1 пациента (2,7%), ОНМК – 1 пациента (2,7%), ОПН – 2 (5,4%).

Выводы. Гибридный подход в протезировании дуги аорты упрощает технику выполнения операции, обеспечивает контроль выполняемой процедуры с минимальными осложнениями в послеоперационном периоде.

ХИРУРГИЧЕСКАЯ ТАКТИКА ПРИ ОККЛЮЗИОННО-СТЕНОТИЧЕСКОМ ПОРАЖЕНИИ АРТЕРИЙ НИЖНИХ КОНЕЧНОСТЕЙ

Базылев В.В., Тунгусов Д.С., Микуляк А.И.

*Федеральное государственное бюджетное учреждение «Федеральный центр сердечно-сосудистой хирургии» Министерства здравоохранения Российской Федерации,
Пенза, Россия*

Абсолютное большинство пациентов с облитерирующим атеросклерозом артерий нижних конечностей страдают ишемической болезнью сердца. Хирургическая тактика у пациентов данной группы заключается в том, что первым этапом проводят реваскуляризацию миокарда, а затем выполняют реваскуляризацию нижних конечностей. Среди этих пациентов следует выделить особую группу с критической ишемией нижних конечностей на фоне поражения подвздошных артерий или бифуркации аорты. Традиционным в тактике реваскуляризации миокарда считается использование внутренних грудных артерий. Но, на фоне длительно существующего поражения аорто-подвздошной области у таких больных формируется выраженная коллатеральная сеть, которая объединяет подключичную артерию, внутреннюю грудную артерию, верхнюю и нижнюю надчревные артерии и подвздошные артерии – коллатераль Уинслоу (Винслоу). В таких случаях использование ВГА в качестве трансплантата при коронарном шунтировании приводит к снижению кровотока в ишемизированной нижней конечности, что ухудшает степень ХАН или даже приводит к острой ишемии. В ФГБУ ФЦССХ (г. Пенза) разработан алгоритм, позволяющий исключить такую ситуацию.

Цель. Снизить риск развития осложнений, связанных с ишемией нижней конечности у больных с сочетанием КИНК при аорто-подвздошном поражении и ИБС.

Материалы и методы. В данном исследовании принимали участие пациенты, с ИБС и критическим аорто-подвздошным поражением. ИБС диагностирована на основании клиники и данных коронарографии. Всем пациентам проводили УЗДГ артерий нижних конечностей. В случае окклюзионно-стенотического поражения бифуркации аорты или подвздошных артерий выполняли компьютерную томографию с контрастированием с целью верификации коллатерали Уинслоу (Винслоу). В дальнейшем, учитывая характер поражения коронарного русла и

выраженность ХАН, определяли тактику лечения пациентов индивидуально.

Результаты. В ФГБУ ФЦССХ (г. Пенза) по данным дооперационной КТ выявлены коллатерали Уинслоу (Винслоу) у 91 пациента. В 39 случаях было принято решение об отказе использования ВГА на стороне коллатерали. В 7 случаях в качестве первого этапа выполнено бифуркационное аорто-бедренное шунтирование, вторым этапом – реваскуляризация миокарда. У остальных пациентов применен гибридный подход, заключающийся в стентировании подвздошных артерий. Осложнений, связанных с ишемией нижних конечностей в раннем послеоперационном периоде выявлено не было.

Выводы. Мультифокальный атеросклероз у пациентов высокого риска является проблемой при выборе хирургической тактики. Как этапное, так и симультанное лечение, имеет недостатки в виде либо расширения объема вмешательства, либо осложнений в неоперированном сосудистом бассейне. Однако дополнительная оценка коллатерального кровотока позволяет исключить ишемические осложнения нижних конечностей в раннем послеоперационном периоде.

АНАЛИЗ УРОВНЯ ЛАБОРАТОРНОГО МАРКЕРА ИШЕМИИ ГОЛОВНОГО МОЗГА ПРИ ОПЕРАТИВНОМ ЛЕЧЕНИИ ПАТОЛОГИЧЕСКИХ ИЗВИТОСТЕЙ ВСА

Батрашов В.А.^{1,2}, Юдаев С.С.^{1,2}, Землянов А.В.^{1,2}

1 - ФГБУ «Национальный медико-хирургический центр имени Н.И. Пирогова»

Минздрава России, Москва, Россия

*2 - Клиника грудной и сердечно-сосудистой хирургии им. Св. Георгия,
Москва, Россия*

Введение. Оценить значимость лабораторного маркера ишемии головного мозга при резекции патологической извитости внутренней сонной артерии, а также выявить наиболее тяжелый тип патологической извитости относительно ишемии нейронов головного мозга на до- и послеоперационных этапах

Материалы и методы. Для определения динамики маркера ишемии головного мозга (ГМ) при резекции извитости внутренней сонной артерии (ВСА) была произведена оценка нейроспецифического белка – нейронспецифической енолазы (NSE) на 3 этапах исследования путем забора венозной крови 40 пациентам. Первый этап – в предоперационном периоде (за одни сутки до операции), второй этап – в интраоперационном периоде (в конце пережатия ВСА) и третий этап – в раннем послеоперационном периоде (на 3-и сутки после операции). Референтные значения нейронального повреждения головного мозга данного маркера расценивали согласно инструкциям производителей, NSE <13 мкг/л, при превышении этого маркера в сыворотке крови принято считать имеющее

повреждение нейронов головного мозга.

Результаты. На первом этапе исследования (перед операцией) было обнаружено повышение изучаемого показателя (среднее значение равнялось $16,35 \pm 0,3$ мкг/л). На втором этапе исследования определялась тенденция к увеличению содержания анализируемого параметра (среднее значение $20,04 \pm 2,84$ мкг/л). На последнем этапе исследования зарегистрирована тенденция к снижению NSE (среднее значение $12,40 \pm 0,12$ мкг/л) в сравнении с предоперационным. На первом этапе исследования среди всех типов извитости наибольшее значение NSE выявлено у пациентов с кинкингом (среднее значение $19,6 \pm 0,13$ мкг/л), что имеет статистически значимые отличия ($p < 0,05$ по критерию Краскела–Уоллиса). На втором этапе исследования NSE была также выше у пациентов с кинкингом ($23,45 \pm 2,33$ мкг/л), что имеет статистически значимые отличия ($p < 0,05$, по F–критерию Фишера). На третьем этапе наименьшие значения NSE были отмечены у пациентов с С-образным типом ($Me = 11,40 \pm 0,7$ мкг/л). Наибольшее значение NSE отмечалось у пациентов с кинкингом ($Me = 14,70 \pm 0,34$ мкг/л), как более тяжелого типа извитости, однако после оперативного лечения значения NSE у пациентов с кинкингом снижались, что характеризует эффективность операции у пациентов с этим типом извитости. С целью изучения уровня маркера ишемии головного мозга (NSE) на интраоперационном этапе в зависимости от использования временного внутрипросветного шунта (ВВШ) был выполнен статистический анализ данных. Согласно полученным результатам уровень маркера NSE статистически значимо ниже при использовании ВВШ, чем при операциях без шунта. Временное выключение кровотока по сонным артериям во время резекции извитости ВСА сопровождается обязательным достоверным повышением концентрации маркера повреждения ГМ (NSE, $p = 0,027$) с последующим восстановлением маркеров на 3-е сутки после операции.

Обсуждение. Повышение изучаемого показателя на первом этапе исследования (перед операцией) обусловлено хронической ишемией головного мозга вследствие гемодинамически значимой извитости ВСА (нередко двусторонней). На втором этапе тенденция к увеличению содержания анализируемого параметра связана с усугублением ишемии головного мозга в процессе оперативного лечения. Основными причинами подобных изменений могут служить церебральная гипоперфузия и интраоперационная гипоксия головного мозга. В некоторых исследованиях показано, что выраженность снижения когнитивных функций, а также степени кровоснабжения головного мозга в определенной степени зависит от времени пережатия ВСА и связанной с ней гипоксией ипсилатеральной гемисферы. Причем, зачастую, эта гипоксия не была зарегистрирована с помощью объективных инструментальных методик: церебральной оксиметрии, ЭЭГ, ТКДГ. На последнем этапе исследования

зарегистрирована тенденция к снижению NSE в сравнении с предоперационным, что связано со снижением ишемии головного мозга в связи с улучшением кровотока по сонной артерии после оперативного вмешательства. При исследовании NSE в зависимости от типов извитостей у пациентов с С-образным типом отмечаются наименьшие значения ишемии. Так как данный тип извитости имеет более плавный характер извитого участка, а после оперативного лечения артерия имеет практически прямой ход, что характеризует меньшую ишемию головного мозга. Наибольшее значение NSE отмечалось у пациентов с кинкингом, как более тяжелого типа извитости, однако после оперативного лечения значения NSE у пациентов с кинкингом снижались, что характеризует эффективность операции у пациентов с этим типом извитости.

Выводы. Несмотря на использование интраоперационных методов оценки ишемии головного мозга (оценка ретроградного давления (РД) и ЛСК при ТКДГ), которые позволяют определить показания к использованию ВВШ, уровень ишемии нейронов головного мозга остается высоким при операциях без использования ВВШ. Также зачастую не удается провести оценку ЛСК при ТКДГ ввиду отсутствия акустического окна, в связи с этим оценка ишемии головного мозга лишь методом оценки РД по ВСА остается неэффективным методом, приводящим к развитию ишемических осложнений. Таким образом, комплексная оценка ишемии головного мозга на интраоперационном этапе может проводиться с использованием лабораторного маркера ишемии в рутинной практике с целью достоверной оценки ишемии на уровне нейронов головного мозга, в частности к данному методу можно прибегать при невозможности оценки ЛСК при ТКДГ.

ИНТРАОПЕРАЦИОННАЯ ЭМБОЛИЯ ГОЛОВНОГО МОЗГА ПРИ СТЕНТИРОВАНИИ ВСА КАК ПРЕДИКТОР СНИЖЕНИЯ КОГНИТИВНЫХ ВОЗМОЖНОСТЕЙ В ДОЛГОСРОЧНОЙ ПЕРСПЕКТИВЕ

Бугуров С.В.

ФГБУ "НМИЦ им.акад. Е.Н. Мешалкина" Минздрава России, Новосибирск, Россия

Введение. Изучить процессы снижения когнитивных возможностей после стентирования ВСА, у пациентов с «немыми» очагами острой ишемий головного мозга по данным госпитального МРТ. Провести корреляцию между объемом «немых» очагов острой ишемии и снижением когнитивных навыков в долгосрочной перспективе.

Материалы и методы. В период с января 2017 по март 2021 в исследование было включено 60 пациентов. Из них у 30 (50 %) по данным МРТ не были выявлены очаги острой ишемии головного мозга, и 30 (50 %) пациентов очаги острой ишемии головного мозга не были выявлены. По процедуры стентирования пациенты заполнял опросник MMSE. Всем

пациентам в рамках исследования было выполнено МРТ головного мозга в режиме DWI до вмешательства, через 24 часа после стентирования. Пациенты были приглашены на тестирование с использованием опросника MMSE через 6 и 12 месяцев после стентирования

Результаты. По данным опросника MMSE в группе пациентов с «немыми» очагами острой ишемии, отмечалось статистически значимое снижения количества набранных баллов. Так, если исходно баллы составили 29 [28;30], то по данным 12-месячного теста показатели составили 25 [24;27]. В группе пациентов без очагов острой ишемии, так же отмечалось некоторое снижение количества набранных баллов, однако статистической разницы между исходными данными и результатами теста к 6 и 12 месяцу наблюдения получено не было. По данным ROC анализа, было выявлено, что пороговое значение объёма очагами острой ишемии в точке cut-off равно 80 м3. При объёме поражения головного мозга равном или превышающем данное значение прогнозировался высокий риск развития предеменции или деменций. Чувствительность и специфичность метода составили 95,7% и 82,4% соответственно. За период наблюдения в 365 дней случаев ОНМК или ТИА выявлено не было.

Обсуждение. Предоставленные данные ясно демонстрируют влияние «немых» очагов острой ишемии на снижение когнитивных навыков пациентов в долгосрочной перспективе. Полученные данные отчетливо показывают этапность снижения когнитивных навыков после вмешательств на сонной артерии, что, безусловно, помогает нам расширить наши знания об развитии деменций. В то же время отмечено небольшое снижение когнитивных навыков в группе пациентов, без каких-либо признаков эмболии в головной мозг, возможно, это связано с закономерным снижением когнитивных навыков в силу старения пациентов.

Выводы. Проведённое исследование показало, что существует прямая связь между обнаружением очагов острой ишемий и снижением когнитивных возможностей пациентов в долгосрочной перспективе, было выявлено существует определенная «критический «объём поражения головного мозга, при котором повышается риск развития деменции или предеменции, новизна исследования в том, что было обнаружено, что эмболизация головного мозга в любом количестве не является такой безопасной как считалось ранее, как следствие необходимо более крупное исследование, в котором будет более подробно изучена данная проблема.

ВЫБОР МЕТОДА ХИРУРГИЧЕСКОЙ КОРРЕКЦИИ У БОЛЬНЫХ С ПОСТИНФАРКТНОЙ АНЕВРИЗМОЙ ЛЕВОГО ЖЕЛУДОЧКА НА ОСНОВАНИИ РЕЗУЛЬТАТОВ ФАРМАКОЛОГИЧЕСКИХ ПРОБ ДЛЯ ОЦЕНКИ РЕЗЕРВА И ПРОГНОЗНОГО МАТЕМАТИЧЕСКОГО МОДЕЛИРОВАНИЯ

*Буховец И.Л.¹, Ворожцова И.Н.¹, Бабокин В.Е.², Лавров А.Г.³,
Шипулин В.М.¹, Максимова А.С.¹*

1 - Научно-исследовательский институт кардиологии, Томский национальный исследовательский медицинский центр Российской академии наук, Томск, Россия

2 - Федеральное государственное бюджетное образовательное учреждение высшего образования «Чувашский государственный университет имени И. Н. Ульянова», Чебоксары, Россия

3 - ООО "НовИнТех", Томск, Россия

Введение. На основе изучения миокардиального резерва у больных с ишемической дисфункцией миокарда и постинфарктной аневризмой левого желудочка (ЛЖ) на дооперационном этапе с помощью современных лучевых технологий разработать гемодинамические критерии и математическую модель прогноза оценки оперативного вмешательства в зависимости от метода хирургической коррекции.

Материалы и методы. Были изучены клинические и инструментальные показатели у 86 больных ИБС с постинфарктной аневризмой ЛЖ (ПИАЛЖ). Клинико-инструментальное обследование пациентов включало сбор анамнеза, клиническое и электрокардиографическое (ЭКГ) обследование, биохимические анализы, велоэргометрическую пробу, однофотонную эмиссионную компьютерную томографию (ОЭКТ) миокарда, рентгеноконтрастную селективную ангиографию и вентрикулографию левого желудочка, ультразвуковые методы исследования (стандартную эхокардиографию и стресс-эхокардиографию). Статистическая обработка полученных данных проводилась с использованием пакетов программ SPSS 21 и R. Для построения линейной разделяющей функции для групп с различными прогнозами видов хирургических вмешательств использовался дискриминантный анализ с пошаговым включением предикторов.

Результаты. В результате проведенного анализа была определена разделяющая функция, в состав которой вошли 5 показателей, включающих данные анамнеза и характеризующих состояние сократительной функции миокарда ЛЖ, как в состоянии покоя, так и при стресс-эхокардиографии. Количественные показатели результатов нагрузочного тестирования и данные анамнеза пациента подставлены в формулу разделяющей функции в математической модели прогнозирования выбора метода хирургической коррекции. Функции представлены следующим образом: $F(x)_{\text{Группа1}} = 24,24913 * x_1 + 23,55256 * x_2 + 0,030402 * x_3 + 9,592731 * x_4 - 0,018041 * x_5 - 44,83177,$

$F(x)\text{Группа}2 = 13,49758*x1 + 28,67471*x2 + 0,022449*x3 + 14,27998*x4 - 0,028809*x5 - 40,89249$, где $x1$ – ИНЛСнагр – индекс нарушения локальной сократимости ЛЖ на нагрузке; $x2$ – ИНЛСисх – индекс нарушения локальной сократимости ЛЖ в покое; $x3$ – КДОНагр – конечно-диастолический объем ЛЖ на нагрузке; $x4$ – ИРинлс – индекс реактивности индекс нарушения локальной сократимости ЛЖ; $x5$ – ИМдавн – давность перенесенного инфаркта миокарда в месяцах. Проведение операции с реконструкцией ЛЖ целесообразно, если значение функции для группы 1 ($F(x)\text{Группа}1$) больше значения функции для группы 2 ($F(x)\text{Группа}2$). Проведение операции аортокоронарного шунтирования без реконструкции ЛЖ целесообразно, если значение функции для группы 1 ($F(x)\text{Группа}1$) меньше значения функции для группы 2 ($F(x)\text{Группа}2$).

Обсуждение. Полученные данные позволяют утверждать, что результаты нагрузочного ультразвукового тестирования у больных ИБС с обширным постинфарктным кардиосклерозом, могут быть использованы для построения прогнозной модели с целью оценки эффективности планируемого вида кардиохирургического вмешательства с определением объема и способа реконструкции ЛЖ в конкретной клинической ситуации. Решение вопроса о направлении больного с обширными зонами дисфункции миокарда на корригирующую операцию должно основываться не только на данных клиники, морфоструктурных нарушений сердца и коронарных артерий, но также на определении миокардиального резерва и результатом расчета дискриминантной функции.

Выводы. Использование для этой цели созданной авторами математической модели может существенно облегчить задачу хирургу в отношении определения способа и метода хирургического лечения на дооперационном этапе и уменьшить вероятность нежелательных результатов.

ОПЫТ ЭНДОВАСКУЛЯРНОЙ КОРРЕКЦИИ ПАТОЛОГИЧЕСКОГО ВЕНОЗНОГО ДРЕНАЖА У ПАЦИЕНТА С ВЕНОГЕННОЙ ЭРЕКТИЛЬНОЙ ДИСФУНКЦИЕЙ

***Вахитов К.М., Винцовский С.Г., Владимиров П.А., Хотченков М.В.,
Куважукова А.Ф.***

Ленинградская областная клиническая больница, Санкт-Петербург, Россия

Введение. Эректильная дисфункция (ЭД) является одной из наиболее частых причин обращений мужчин к урологу. Согласно последним данным в России ЭД встречается более чем у 50% мужчин старше 45 лет, и сосудистая причина данной патологии занимает лидирующие позиции. Веногенная ЭД связана с патологическим кавернозным сбросом по варикозно расширенным венам малого таза. До недавнего времени возможность к коррекции данного заболевания была ограничена и в

конечном итоге сводилась к эндофаллопротезированию.

Цель. Описать современные методики эндоваскулярной коррекции патологического венозного дренажа.

Клинический случай. Мужчина, 45 лет, рабочий. На протяжении 2х лет страдает от ЭД, по поводу чего лечился самостоятельно, путем приёма препаратов силденафилов, без существенного эффекта. Учитывая имеющуюся симптоматику, был консультирован урологом Ленинградской областной клинической больницы, при осмотре которого обнаружено левостороннее варикоцеле, направлен на дообследование. По результатам фармакокавернозографии выявлен патологический венозный дренаж проксимального типа. В связи с имеющейся патологией больной обсужден с рентгенэндоваскулярными хирургами, принято решение о выполнении флебографии. По результатам последней диагностирован патологический венозный сброс по системе внутренней подвздошной и левой тестикулярной вены (рис. 1). Принято решение об эмболизации парапростатического венозного сплетения и левой яичковой вены спиралями Джантурка с последующим склерозированием раствором Этоксисклерола (0,5%). Результат успешно выполненной процедуры рис. 2. В послеоперационном периоде без осложнений, имелись жалобы на умеренные болевые и тянущие ощущения в промежности с иррадиацией в мошонку. Пациент выписан на 2-е сутки после хирургического вмешательства. При осмотре в послеоперационном периоде через 2 месяца, жалоб не предъявляет. Зона пункции без патологии. Отметил полное восстановление эректильной функции через 10-14 дней после операции, без приёма каких-либо стимулирующих препаратов.

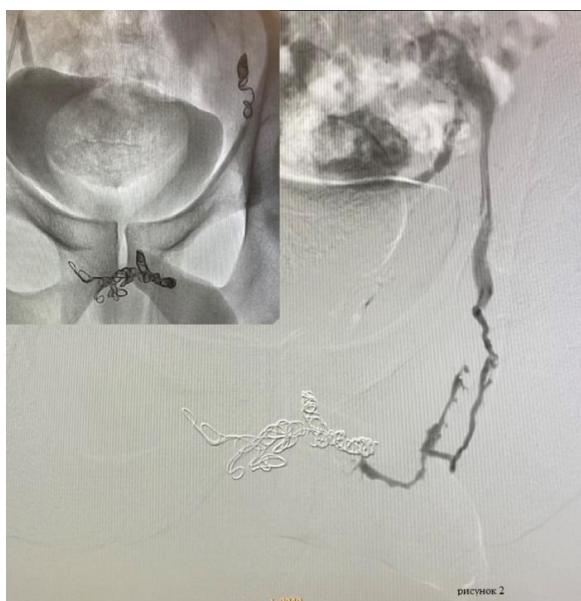

Рис.1

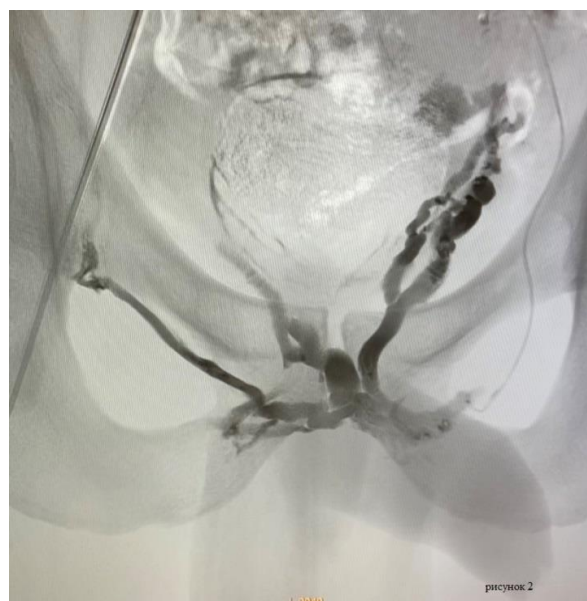

Рис.2

Обсуждение. Как известно, причиной развития веногенной эректильной дисфункции является хроническая венозная недостаточность

и её проявление в виде варикозного расширения вен малого таза. В большинстве случаев облитерация скомпроментированных сосудов сопровождается воспалительными явлениями по типу флебита, что и вызывает указанные выше симптомы в послеоперационном периоде. Помимо имеющихся жалоб на тяжесть, тянущие болевые ощущения, могут иметь место повышение температуры тела. Указанная симптоматика может длиться от 5 дней до 2 недель, доставляя дискомфорт и нарушая работоспособность. В связи с наличием соответствующих симптомов в послеоперационном периоде помимо стандартной терапии, направленной на системное снижение воспалительного ответа (прием НПВС), нами выбрана тактика применения МОФФ Детралекс. Курс приема препарата не отличается от стандартной дозировки при профилактике явлений хронической венозной недостаточности: Детралекс 1000 мг x 1 раз в день, на протяжении 2 месяцев, далее перерыв 6 месяцев.

Таким образом, говоря о лечении ЭД, мы говорим не только о радикальной эндоваскулярной эмболизации варикозно трансформированных вен малого таза, но и про системную терапию хронической венозной недостаточности, следствием которой и явилась данная патология.

**ВАРИАНТЫ ХИРУРГИЧЕСКОГО ЛЕЧЕНИЯ БОЛЬНЫХ
С ЗАБОЛЕВАНИЯМИ БРЮШНОЙ АОРТЫ
В УСЛОВИЯХ ХРОНИЧЕСКОГО АНГИОСЕПСИСА**
*Вачев А.Н., Дмитриев О.В., Итальянцев А.Ю., Черновалов Д.А.,
Лукьянов А.А.*

*ФГБОУ ВО «Самарский Государственный медицинский университет» МЗ РФ, Клиника
факультетской хирургии, Самара, Россия*

Введение. Оценить эффективность различных методик выполнения операции на брюшной аорте и подвздошных артериях в условиях хронического ангиосепсиса.

Материалы и методы. В клинике факультетской хирургии за последние 2 года находилось на лечении 7 пациентов с инфицированием синтетического протеза, а так же 2 пациента с хронической рецидивирующей формой остеомиелита трубчатых костей. У всех пациентов был выявлен хронический ангиосепсис. Критерием наличия сепсиса являлись: наличие длительно существующего очага инфекции, субфебрильная лихорадка и лейкоцитоз в общем анализе крови. Микробный пейзаж дооперационных микробиологических посевов представлен медикаментозно резистентным золотистым стафилококком (70%), стрептококком (15%), синегнойной- палочкой (15%). В большинстве посевов отмечалось наличие микст- инфекции. Являлись. Все пациенты мужчины. Средний возраст больных составил $66,4 \pm 2,8$ лет. Двум больным с инфицированным сосудистым протезом выполнено репротезирование

брюшной аорты синтетическим протезом импрегнированным серебром, с проведением бранш экстраанатомично. Оставшимся 5 пациентам, из группы с инфекцией протеза, выполнено репротезирование инфраингвинальной аорты криоконсервированным артериальным аллографтом. Больным с остеомиелитом костей выполнено протезирование подвздошных артерий комбинированным составным (артерии и вены) аутографтом

Результаты. Ранний послеоперационный период у 2 больных с выполненным репротезированием аорты синтетическим протезом осложнился рецидивом инфекции и арозивным кровотечением повлекшим смерть больных. У 2 из 5 больных, с имплантированным трупным аллографтом, ранний послеоперационный период также осложнился фатальным арозивным кровотечением. Длительность наблюдения за 5 больными составила от 6 месяцев до года. У 3 пациентов с гомографтами, в периоперационном периоде кровотечения и рецидива инфекции не было, заживление ран первичным натяжением. За отдаленный период наблюдения до 12 месяцев графт функционирует, данных за рецидив инфекции не получено. В отдаленном послеоперационном периоде у 2 пациентов с реконструкцией подвздошных артерий комбинированным аутографтом, проходимость протеза сохранена, инфекционных осложнений нет.

Обсуждение. Тактика лечения пациентов с верифицированным хроническим ангиосепсисом является одной из нерешенных проблем современной сосудистой хирургии. В настоящее время существуют различные точки зрения на выбор аллотрансплантата и техники оперативного лечения.

Выводы. Выполнение первичных и повторных операций в условиях инфекции с применением синтетического протеза нецелесообразно и ведет к смерти больного. Использование криоконсервированных артериальных аллографтов и комбинированных аутографтов позволяет выполнить реконструкцию инфраингвинального сегмента аорты и подвздошных артерий, с меньшими рисками рецидива инфекции. Учитывая малое количество наблюдений, требуется дальнейшее изучение эффективности использования артериальных криоконсервированных аллографтов и составных аутографтов в качестве пластического материала.

АРТЕРИАЛЬНАЯ ГИПЕРТЕНЗИЯ В ОТДАЛЁННОМ ПЕРИОДЕ ПОСЛЕ РЕКОНСТРУКЦИИ КАРОТИДНОЙ БИФУРКАЦИИ

Вачёв А.Н., Фролова Е.В., Севрюкова В.Н., Терёшина О.В.

ФГБОУ ВО СамГМУ Минздрава РФ, Самара, Россия

Цель. Провести сравнительный анализ течения артериальной гипертензии после каротидной эндартерэктомии и стентирования ВСА.

Материалы и методы. В работу было включено 63 больных с

артериальной гипертензией (АГ), у которых были установлены показания к реконструкции ВСА. Соблюдалась чёткая рандомизация выполненного исследования: больные с АГ II степени и выше, ишемическим инсультом со стороны поражения каротидной бифуркации, поражение было односторонним, степень стеноза ВСА была более 70%, отсутствие клиники ВБН. Критерии исключения: окклюзия сонных артерий, стабильная стенокардия напряжения 3-4 ФК, двухстороннее значимое поражение ВСА.

Деление на группы - в зависимости от метода выполненной операции. I группа – 31 пациент – операция стентирования ВСА. II группа – 32 пациента – операция КЭАЭ с удалением каротидного гломуса по модифицированной методике Keni (формирование высокой бифуркации). Период наблюдения после операции составил до 7 лет. Оценка результатов проводилась как субъективно (по результатам анкетирования, где пациенты отмечали изменение состояния), так и объективно (посредством холтеровского мониторирования АД исследовали трансформацию степеней артериальной гипертензии).

Результаты. Средние показатели систолического артериального давления (САД) до операции в группе 1(стентирование) - $160 \pm 4,6$ мм рт.ст., во 2-ой группе (открытая операция КЭАЭ) - $170 \pm 7,6$ мм рт. ст. В 1-ой группе после операции средние показатели САД в ближайшем периоде (до 30 дней) были $145 \pm 5,1$ мм рт. ст., через 1 год после операции - $150 \pm 5,1$ мм рт.ст., при наблюдении больше года - $154 \pm 6,6$ мм рт. ст. Во 2-ой группе после операции средние показатели САД в ближайшем периоде составили $140 \pm 4,4$ мм ртст, через 1 год после операции - $130 \pm 4,29$ мм рт.ст., при наблюдении больше года (до 3-х-лет) $135 \pm 4,8$ мм рт.ст.

Разница в показателях до и в ближайшем периоде после операции была статистически значима в обеих группах (критерий Уилкоксона (W) у больных 1-й группы (стентирование) в ближайшем периоде составил 27 ($p=0,034$), а во 2-й группе (открытая операция КЭАЭ)-293,5 ($p<0,001$)).

Не было зарегистрировано значимых различий в течении АГ и в период до 1 года после КЭАЭ и КС. Однако, после 12 месяцев статистически значимой (в сравнении с дооперационными показателями) эта разница была лишь в группе после КЭАЭ (W составил 18 ($p=0,560$) и 189 ($p<0,001$) в 1-й и 2-й группах соответственно)

В отдалённом периоде получили статистически значимое уменьшение доли больных с АГ III степени в группе 2 (КЭАЭ). В группе 1 (КС) разница оказалась статистически незначимой.

Обсуждение. Полученные данные подтверждают исследования таких авторов, как Altinbas A., Demirel S et al и противоречат данным таких авторов, как James L Skydell, Виноградов Р.А. с соавт.

Особо следует отметить, что всем больным, вошедшим в группу II, выполняли операцию КЭАЭ с удалением гломуса. Кроме того, была чёткая

рандомизация: были включены больные с артериальной гипертензией 2 степени и выше, ишемическим инсультом со стороны поражения каротидной бифуркации, поражение каротидной бифуркации было односторонним, степень стеноза ВСА была более 70%. Больные с клиникой ВБН и пациенты с вазоренальной АГ были исключены.

Заключение. У больных с исходно трудно управляемой артериальной гипертензией, наличием ишемического инсульта в анамнезе со стороны значимого поражения ВСА, при одностороннем поражении ВСА при выборе способа реконструкции предпочтение следует отдавать открытой операции КЭАЭ с удалением каротидного гломуса, так как именно эта тактика приводит к стойкому снижению АД в период более 1 года.

ПОДТИПЫ ИШЕМИЧЕСКОГО ИНСУЛЬТА И ОПРЕДЕЛЕНИЕ ПОКАЗАНИЙ К ОПЕРАЦИИ СРОЧНОЙ КАРОТИДНОЙ ЭНДАРТЕРАКТОМИИ

*Вачёв А.Н.¹, Дмитриев О.В.¹, Степанов М.Ю.¹, Головин Е.А.¹,
Терёшина О.В.¹, Муртазина А.Х.²*

*1 - ФГБОУ ВО «Самарский Государственный медицинский университет» МЗ РФ,
Самара, Россия*

2 - ГБУЗ СГКБ № 2 имени Н.А. Семашко, Самара, Россия

В настоящее время существует мнение, согласно которому целесообразно выполнение операции каротидной эндартерэктомии (КЭАЭ) больным в течение первых 2 недель после инсульта, т.е. в остром периоде. Главным основанием для принятия решения в пользу операции являются наличие каротидного стеноза 70% и более, его соответствие стороне произошедшего инсульта, объем ишемического поражения мозга не более 3 см³ и тяжесть неврологического дефицита <6 баллов по NIHSS, < 3 баллов по MRS. Однако, при этом не учитываются другие вероятные причины, приводящие к инсульту.

Цель исследования. Показать истинную потребность в срочной операции КЭАЭ у больных с верифицированным ишемическим инсультом (ИИ).

Материалы и методы. В ретроспективное исследование были включены 2792 больных, перенесших ишемический инсульт в каротидном бассейне, поступившие в экстренном порядке в отделение лечения больных с НМК с 2019 по 2020 г. Мужчин было 54%, женщин – 46%. Средний возраст составил 72 ±10,2 лет. Все пациенты имели КТ-верифицированное ишемическое повреждение мозга. Обследование включало клинико-неврологический осмотра, осмотр кардиологом, выполнение стандартных клинико-лабораторных исследований, ЭКГ, ЦДК БЦС. ТКД, ЭхоКГ, нативную КТ головного мозга, МРТ головного мозга, КТ ангиографию. Анализ и уточнение основной патогенетической причины инсульта проводился в строгом соответствии с критериями TOAST. Также

оценивали исходную тяжесть неврологического дефицита (NIHSS, MRS), как клинического критерия для отбора на операцию срочной КЭАЭ (NIHSS<6, MRS <3).

Результаты. Из всех 2792 пациентов с ишемическим инсультом изменения в сонных артериях были выявлены у 1723 больных (61,7%). 607 (21,7%) из этих больных имели поражение сонных артерий, которое трактовалось как значимое в плане возможного развития ИИ, а у 380 (13,5%) поражение сонной артерии было расценено как достоверная причина атеротромботического инсульта.

У этих 380 пациентов средний балл по NIHSS составлял $12 \pm 3,6$, медиана – 13 баллов, что являлось противопоказанием к операции из – за тяжести состояния. Лишь у 71 пациента из них (2,5%) средний балл по NIHSS был < 6.

Заключение. Истинная потребность в срочной операции КЭАЭ не превышает 3% от всех поступивших больных с ишемическим инсультом.

РЕАБИЛИТАЦИОННЫЙ ПОТЕНЦИАЛ ОПЕРАЦИИ КАРОТИДНОЙ ЭНДАРТЕРАЭКТОМИИ, ВЫПОЛНЕННОЙ ЧЕРЕЗ 30 СУТОК ПОСЛЕ ИШЕМИЧЕСКОГО ИНСУЛЬТА

Вачёв А.Н., Степанов М.Ю., Дмитриев О.В.,

Головин Е.А., Терёшина О.В.

*ФГБОУ ВО «Самарский Государственный медицинский университет» МЗ РФ, Клиника
факультетской хирургии, Самара, Россия*

Сегодня активно обсуждается эффективность восстановления постинсультных нарушений после каротидной эндартерэктомии (КЭАЭ), выполненной в срочном порядке. Однако, не всегда возможно прогнозировать клинический эффект от операции. Одной из причин этого является то, что стеноз в сонной артерии, выявленный на стороне перенесенного инсульта, не всегда является единственной причиной его возникновения.

Цель исследования. Изучить, у каких больных, перенесших ишемический инсульт, мы можем прогнозировать клиническое улучшение после операции КЭАЭ.

Материалы и методы. Исследование проводилось в течение 10 лет. В исследование были включены 321 больной с перенесенным инсультом в каротидном бассейне и выраженным атеросклеротическим поражением сонных артерий. Все пациенты находились в раннем восстановительном периоде инсульта. Мужчин было 274 (85,3%), женщин – 47 (14,7%). Средний возраст составил $60,2 \pm 7$ лет. Все больные соответствовали критериям для выполнения операции КЭАЭ в срочном порядке. Ишемическое повреждение мозга было доказано посредством КТ или МРТ. Среднее время поступления на операцию после инсульта составило 39 суток. Обследование включало осмотры неврологом и кардиологом,

лабораторные и инструментальные исследования. Выполняли ЭКГ, ЦДК БЦС, ТКДГ, ЭхоКГ, по показаниям - церебральную ангиографию, КТ ангиографию. Анализ и уточнение основной патогенетической причины инсульта проводился по критериям TOAST.

Для оценки выраженности неврологического дефицита использовали шкалы NIHSS, MRS. Эффективность оценивали по факту наступления восстановления постинсультного гемипареза. Динамику неврологического дефицита оценивали через 10 суток и через 3 месяца после операции.

Результаты. Все больные были оперированы в плановом порядке. Всем выполнена операция каротидной эндартерэктомии по модифицированной методике Кени. Основным показанием к операции был гемодинамически значимый стеноз ВСА. Летальных исходов не было. Повторных инсультов не было.

Восстановление было отмечено у 233 больных (72,6%), уменьшение выраженности неврологического дефекта у остальных 27,4%.

Заключение. При стабильном состоянии больного никакой необходимости форсировать время операции КЭАЭ нет.

КОРОНАРОГРАФИЯ ПЕРЕД ПЛАНОВЫМ ПРОТЕЗИРОВАНИЕМ БРЮШНОЙ АОРТЫ ПО ПОВОДУ АНЕВРИЗМЫ

Вачёв А.Н., Грязнова Д.В., Черновалов Д.А., Дмитриев О.В.

ФГБОУ ВО «Самарский Государственный медицинский университет» МЗ РФ, Клиника факультетской хирургии, Самара, Россия

Цель. Определить показания к плановой коронарографии перед протезированием брюшного отдела аорты без клиники ИБС.

Материалы и методы. В ретроспективно-проспективное исследование было включено 143 больных с аневризмой брюшного отдела аорты. Мужчин – 130 (91,2%), женщин – 13 (8,8%). Средний возраст составил $57,3 \pm 4,1$ лет. По способам предоперационной диагностики ИБС перед операцией больные были разделены на две группы.

В первую группу включены 86 (60,3%) больных, у которых анамнестически отсутствует клиника стенокардии, по данным трансторакальной эхокардиографии отсутствовали нарушения локальной сократимости ЛЖ и ФВ была более 50% по Симпсону, коронарография не выполнялась.

Во вторую группу включены 57 (39,7%) больных, у которых анамнестически отсутствует клиника стенокардии, по данным трансторакальной эхокардиографии отсутствовали нарушения локальной сократимости ЛЖ и ФВ была более 50% по Симпсону и им была выполнена стресс эхокардиография с фармакологическим агентом - аденозином. Если тест был положительным, выполнялась коронарография. У 13 (23,1%) больных второй группы при коронарографии выявлено значимое поражение коронарных артерий (Syntax Score более 23 баллов).

Этим больным была выполнена реваскуляризация миокарда: 4 пациентам АКШ, МКШ, 9 – стентирование коронарных артерий. Протезирование аорты этим больным было выполнено через 6-12 недель вторым этапом.

Пациенты обеих групп получали аспирин, статины, селективные β -блокаторы с титрацией дозы до достижения целевого значения ЧСС 55-65 в минуту в покое, гипотензивные препараты. Пациентам обеих групп была выполнена операция протезирования брюшного отдела аорты. Операция у всех больных выполнялась одной бригадой хирургов с применением эпидуральной анестезии. Интраоперационная кровопотеря у больных обеих групп значимо не различалась и в среднем не превышала 600 мл.

Результаты. В первой группе больных в раннем послеоперационном периоде инфаркт миокарда развился у 4 (4,9%) больных. Летальных исходов не было. Острый коронарный синдром без подъема сегмента ST развился у 6 (6,9%) больных. Всем им выполнена коронарография в экстренном порядке.

У больных второй группы инфаркта миокарда не было. Нестабильная стенокардия возникла у 2 (3,5%) пациентов этой группы, их состояние было стабилизировано без дополнительных вмешательств. Разница в группах оказалась статистически значимой.

Выводы. При плановом выполнении протезирования брюшного отдела аорты по поводу аневризмы у больных без клинических проявлений ИБС целесообразно выполнение стресс-эхокардиографии с аденозином для определения показаний к коронарографии.

СРАВНИТЕЛЬНЫЙ АНАЛИЗ ИСХОДОВ ЛЕЧЕНИЯ ПАЦИЕНТОВ, ПЕРЕНЕСШИХ ОТКРЫТОЕ РЕКОНСТРУКТИВНОЕ ВМЕШАТЕЛЬСТВО И ГИБРИДНЫЙ МЕТОД ПРИ ПОРАЖЕНИИ БЕДРЕННО-ПОДКОЛЕННО-БЕРЦОВОГО АРТЕРИАЛЬНОГО СЕГМЕНТОВ

Вергасов М.М., Чемурзиев Р.А., Гаспарян М.В., Паразян А.С.

ГБУЗ СК «Ставропольская краевая клиническая больница», Ставрополь, Россия

Актуальность. Распространенность сердечно-сосудистых заболеваний значима и лидирует во всех странах мира, среди них не мало важную роль играет поражение артерий нижних конечностей. Открытые методы хирургического лечения при поражении артерий нижних конечностей безусловно необходимы, эффективность их доказана. В настоящее время возрастает число гибридных и эндоваскулярных методов лечения у пациентов данной группы.

Цель:

- проанализировать и сравнить послеоперационный период больных перенесших открытые реконструкции на артериях нижних конечностей с больными перенесшими гибридное хирургическое вмешательство;
- выявить благоприятный срок для эндоваскулярной ангиопластики

после открытых хирургических вмешательств.

Материалы и методы. Проведен анализ 95 пациентов, которым проведено хирургическое лечение по поводу сетно-окклюзирующего поражения бедренно-подколенно-берцового артериального сегментов с ХАН II б- ХАН III в условиях отделения сосудистой хирургии и кардиохирургии ГБУЗ СК СККБ в период с января 2021 г. по январь 2022 г.

Пациенты разделены на 2 группы:

1. Пациенты, которым выполнено открытое хирургическое лечение без эндоваскулярного вмешательства (n-50).

2. Пациенты, которым выполнено открытое хирургическое лечение с последующей эндоваскулярной ангиопластикой артерий н/к(n-45) в раннем п/о периоде в сроке от 1 до 14 сут. (n-21) и в отсроченном порядке в сроке от 14 сут. до 1 мес. (n-24).

Анализ. Госпитальные осложнения в группе пациентов, которым эндоваскулярная ангиопластика не выполнялась: хирургическая гематома – 2 пациента, не хирургическая гематома – 6 пациентов; тромбоз области открытой реконструкций – 3 пациента; реперфузионный отек – 1 пациент. Длительность пребывания в стационаре в среднем – 8 суток. Регресс ишемии до ХАН I – ХАН II а: 37 пациентов.

В контрольной группе пациентам, которым эндоваскулярная ангиопластика выполнена в ранние сроки после открытого хирургического вмешательства количество госпитальных осложнений: хирургическая гематома – 4 пациента, не хирургическая гематома – 6 пациентов; тромбоз области открытой реконструкций 1 пациент; реперфузионный отек 7 пациентов. Длительность пребывания в стационаре в среднем – 14 суток. Регресс ишемии до ХАН I – ХАН II а: 18 пациентов.

Пациенты, которым ангиопластика выполнена в сроки 14 дней – 1 мес, количество госпитальных осложнений: хирургическая гематома – 1 пациент, не хирургическая гематома – 3 пациента; тромбоз области открытой реконструкций – 1 пациент; реперфузионный отек – 2 пациента. Длительность пребывания в стационаре в среднем – 20 суток. Регресс ишемии до ХАН I – ХАН II а: 22 пациента.

Выводы. Из выше изложенного анализа следует, что послеоперационный период больных, перенесших открытые реконструкции на артериях нижних конечностей, протекал более благоприятно в сравнении с больными, перенесшими гибридное хирургическое вмешательство. Наиболее благоприятный исход имели пациенты, которым гибридное вмешательство выполнялось в отсроченном порядке.

АНАЛИЗ РЕЗУЛЬТАТОВ ЛЕЧЕНИЯ БОЛЬНЫХ С ЛОЖНЫМИ АНЕВРИЗМАМИ И ПУЛЬСИРУЮЩИМИ ГЕМАТОМАМИ АРТЕРИЙ ВЕРХНИХ И НИЖНИХ КОНЕЧНОСТЕЙ

Виноградова Ю.А.

НИИ СП им.Н.В. Склифосовского, Москва, Россия

Введение. Проанализировать результаты лечения больных с ложными аневризмами и пульсирующими гематомами артерий верхних и нижних конечностей.

Материалы и методы. Проанализировано 129 пациента в возрасте от 40 до 83 лет, пролеченных с сентября 2014 по март 2022гг. в НИИ СП им. Н.В. Склифосовского с пульсирующими гематомами и ложными аневризмами артерий верхних и нижних конечностей. В 114 (88,37%) наблюдениях были пункционные вмешательства, эндоваскулярных из которых 75 (65,8%). В остальных случаях причиной патологии была травма в быту (6 случаев), последствия ДТП (4 случая), последствия ножевых ранений (5 наблюдений). Из сопутствующей патологии гипертоническая болезнь у 93 пациентов (74,4 %); ожирение II – III степени у 25 (19,3%); сахарный диабет II средней тяжести у 35 (27,14%); постинфарктный кардиосклероз у 47 (36,4%). Атеросклероз артерий нижних конечностей (гемодинамически значимые стенозы / окклюзия поверхностной бедренной артерии) выявлен у 41 (31,8%). Прием антикоагулянтной (варфарин/ксарелто) и дезагрегантной терапии (клопидогрель/плавикс/зилт) из анамнестических данных принимали 65 пациент (50,38%). Диагноз ложной аневризмы установлен 42 (32,56%) больным, пульсирующей гематомы – 87 (67,44%) на основании анамнестических данных, клинической картины и инструментальных методов обследования, основным из которых являлось ультразвуковое исследование. При постановлении диагноза под пульсирующей гематомой понималось пульсирующее образование (до 3,0 см в диаметре) в области пункции с экхимозом в сроки от 2-5 суток после пункционного вмешательства. Ложной аневризмой считалась патологическая полость в окружающих тканях, образовавшаяся путем организации околососудистой гематомы вследствие дефекта стенки артерии и сообщающейся с её просветом, в сроке после 17 дней с момента травмы или пункционного вмешательства.

Результаты. Всем пациентам при подозрении на ложную аневризму или пульсирующую гематому выполнено ультразвуковое дуплексное сканирование (100% наблюдений). Дополнительные методы инструментальной диагностики в объеме КТ-ангиографии с внутривенным контрастированием потребовались 52 (40,3%) пациентам. Локализация повреждений: бедренная артерия в 116 случаях (89,9%), подключичная артерия – 3 наблюдения, подмышечная артерия – 3 наблюдения, плечевая

артерия – 4, в 2-х случаях лучевая артерия, в 1-м случае локтевая артерия. Всем пациентам с пульсирующей гематомой лечение начато с локальной компрессии давящей повязкой под ультразвуковым контролем. Дополнительная компрессия системой бедренного сжатия «CompressAR StrongArm tm System» выполнена 28 (32,18%) пациентам из этой группы. Положительный результат (тромбоз полости и отсутствие сообщающегося кровотока с дефектом стенки артерии) оценен по данным ультразвукового исследования и получен у 76 (87,35%) больных с пульсирующей гематомой. Эффективность компрессионного лечения зависела от сроков с момента повреждения артерии и величины дефекта сосуда, который оценён по данным ультразвукового метода: при размере дефекта 1-2 мм. положительный результат у 73 пациентов (83,9%), а при размере дефекта стенки 2,1-3 мм. – у 3-х больных (3,44%). Проведены попытки локальной компрессии у пациентов с ложными аневризмами в первые двое суток с момента установления диагноза, данный вид лечения сопровождается болевым синдромом в области компрессии, признан неэффективным, пациенты оперированы. Открытое хирургическое лечение выполнено 53 (41,08%) больным: из которых 42 пациента с ложной аневризмой и 11 больных с пульсирующей гематомой. Сроки выполнения реконструктивной сосудистой операции варьировались от 1 часа до 7 суток. Структура оперативных вмешательств: сосудистый шов артериального дефекта – 45 (84,9%); реконструкция артерии – 8 (15,1%). У всех пациентов удалось добиться восстановления целостности сосуда.

Обсуждение. Ложные аневризмы и пульсирующие гематомы – серьезное осложнение последствий травматических повреждений сосудов. Данная патология в клинической практике встречается нечасто, на что указывают редкие тематические обзоры в литературе. В настоящее время общероссийские и региональные программы оказания специализированной медицинской помощи ориентированы на повсеместное внедрение эндоваскулярных технологий в диагностический и лечебный процесс сердечно-сосудистых заболеваний. Постоянно появляются новые лекарственные средства в антитромботической терапии, разнообразные по механизмам действия и влияющие на все звенья гемостаза. В условиях данной тенденции повышается риск геморрагических осложнений в месте пункции сосуда. Несмотря на существующие руководства по методике выполнения эндоваскулярных вмешательств, методы профилактики осложнений, пациенты с пульсирующими гематомами и ложными аневризмами после эндоваскулярных вмешательств существуют. Следует отметить, что в последние годы ятрогенные аневризмы периферических артерий конечностей, как и пульсирующие гематомы, вызывают повышенный интерес у специалистов разных направлений, что обусловлено постоянно возрастающим количеством внутрисосудистых вмешательств. В

большинстве научных публикаций отсутствует единый алгоритм по лечению данной патологии при различной локализации на периферических артериях. Также существуют разночтения в сроках формирования ложной аневризмы из пульсирующей гематомы, отсутствие четкого определения термина «ложная аневризма» и «пульсирующая гематома», что зачастую приводит к различному трактованию диагноза и затруднению в оптимальном выборе тактики и лечения. Часто к неудовлетворительным результатам лечения пациентов с посттравматическими аневризмами приводят ошибки, допущенные при оказании помощи на различных этапах оказания первой медицинской, квалифицированной хирургической и специализированной ангиохирургической помощи пациентам. В хирургическом лечении данной патологии также до сих пор нет единого мнения среди хирургов и четких обоснований применения того или иного метода, а также показаний к использованию сочетанного и комбинированного лечения и его последовательности, что также требует оптимизации и коррекции. Все вышеперечисленное определило необходимость выполнения данной работы.

Выводы. 1. Самой встречаемой патологией были пульсирующие гематомы (87 наблюдений), тогда как ложные аневризмы наблюдались реже (42 случая). 2. Для оптимальной тактики лечения следует разделять пациентов с пульсирующими гематомами и посттравматическими аневризмами, основываясь на сроках с момента травмы сосуда и клинико-инструментальных данных. 3. Основным методом инструментальной диагностики было ультразвуковое исследование и выполнено всем больным. Дополнительные методы диагностики потребовались 52 (40,3%) пациентам с целью определения хирургического лечения. 4. Основным методом лечения пульсирующих гематом являлась локальная компрессия в течение суток с последующим ультразвуковым контролем. Максимально эффективна у больных с пульсирующей гематомой при размере дефекта стенки артерии до 2 мм. При размере дефекта артерии более 2 мм. результативно хирургическое лечение. 5. Открытое хирургическое лечение выполнено пациентам с пульсирующими гематомами при размере дефекта артерии более 2 мм. и всем больным с ложными аневризмами со 100% эффективностью.

Пациентка: Ж. 68 лет
Диагноз: Ложная аневризма правой бедренной артерии. Гематома правого бедра. Состояние после коронарографии и стентирования от 23.09.2014г.

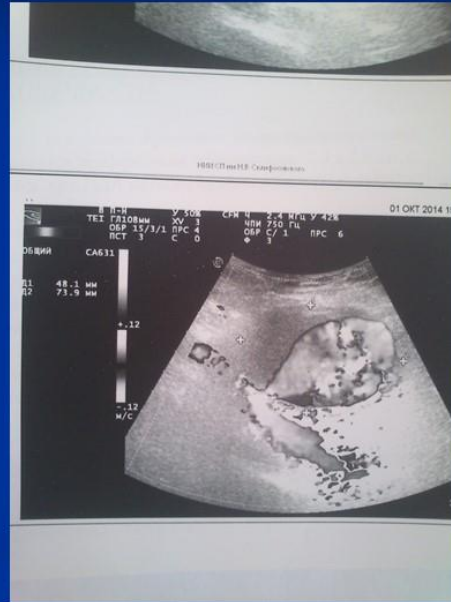
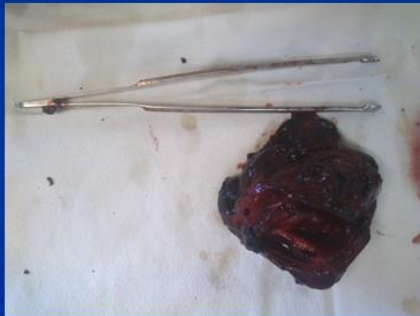
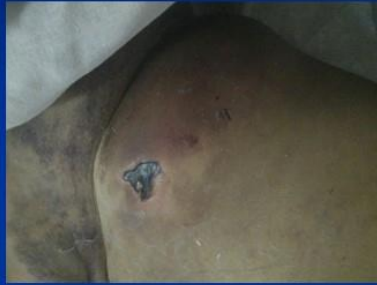
Рис 1

резекция аневризмы левой подмышечной артерии,
ушивание дефекта подмышечной артерии

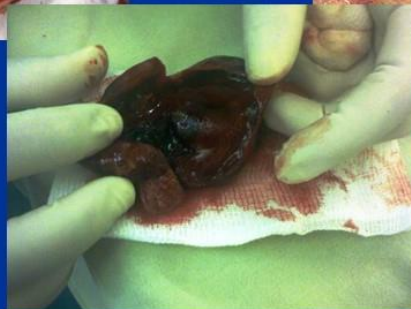
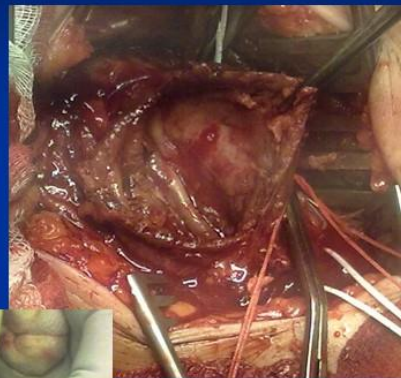
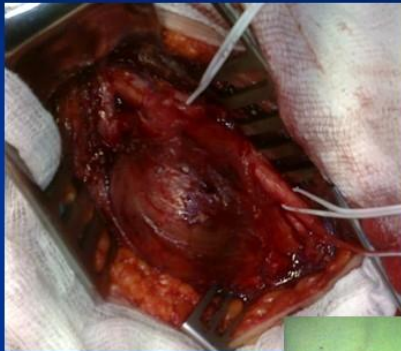Рис 2

ТАКТИКА ЛЕЧЕНИЯ ОСТРОЙ ИШЕМИИ НИЖНИХ КОНЕЧНОСТЕЙ I СТЕПЕНИ

*Винокуров И.А.¹, Кузнецов М.Р.^{1,2}, Яснопольская Н.В.²,
Шугаев-Мендоса Э.А.¹*

*1 - Первый Московский государственный медицинский университет
им. И.М. Сеченова (Сеченовский Университет), Москва, Россия*

*2 - Городская клиническая больница им. С.С. Юдина Департамента
здравоохранения г. Москвы, Россия*

Цель. В настоящее время не определена оптимальная тактика лечения больных с не угрожающей острой ишемией нижних конечностей. Целью настоящего исследования явилось оценить результаты срочной хирургической операции в сравнении с консервативным лечением и операцией по требованию у больных с острой ишемией нижних конечностей I степени.

Материалы и методы. В исследование включено 312 больных, которые были госпитализированы в отделение сосудистой хирургии в связи с развитием острой ишемии нижних конечностей I степени с января 2012 по декабрь 2020 года. Все больные были разделены на 2 группы: консервативная тактика, n=144 и первично хирургическая тактика, n=168.

Консервативная тактика включала применение обезболивания, системных антикоагулянтов, инфузию простогландинов. Операцию выполняли при отсутствии клинического эффекта в течение двух суток или при усугублении степени ишемии. Хирургическая тактика заключалась в выполнении срочной тромбэмболэктомии после минимального дообследования.

Средний возраст составил $72,1 \pm 13,4$ лет в консервативной группе и $70,3 \pm 16,2$ лет в группе хирургического лечения. По сопутствующей патологии больные не различались.

Результаты. Потребность в хирургическом лечении при консервативной тактике составила 41,7%. У больных консервативной группы чаще наблюдали острое повреждение почек 10,4 % против 3,6 % ($p=0,02$), а также большее число ампутаций 11,1% против 2,3 % ($p=0,001$) и летальных исходов в госпитальный период 6,9% против 1,2 % ($p=0,009$). При проведении факторного анализа для оценки причин летального исхода у больных обнаружен только один фактор – усугубление степени ишемии до 2 степени ($B=0,251$, ОШ 3,2 95%ДИ 0,12-1,17, $p=0,03$).

Обсуждение. На сегодняшний день абсолютным показанием к выполнению операции при острой ишемии конечности является появление неврологической симптоматики [1, 2]. В то же время тактика лечения больных с ОИНК I ст. до конца не определена.

Консервативное лечение ОИНК заключается в применении гепарина и вазодилататоров (аналоги простогландина E1). Исследований, посвященных консервативным методам лечения не много [3, 4]. До сих пор

общепринятой тактикой является попытки купировать болевой синдром, использование антикоагулянтов и выполнение операции в отсроченный период после купирования ишемии.

Однако по нашим данным у 41,7 % больных операция в течение 7 дней от начала заболевания. В нашем исследовании больные в двух группах были схожими между собой при поступлении. В хирургической группе мы отметили меньшее число ампутаций ($p=0,001$) и летальных исходов ($p=0,009$).

В исследовании мы так же оценили факторы, влияющие на летальные исходы после лечения. Мы обнаружили, что только появление неврологической симптоматики (прогрессирование степени ишемии до 2) ухудшает результаты лечения ($B=0,251$, ДИ 0,12-1,17, $p=0,03$).

Выводы. Выполнение операции у больных с острой ишемией 1 степени по срочным показаниям улучшает результаты лечения.

Список литературы:

1. Korn P, Khilnani NM, Fellers JC, et al. Thrombolysis for native arterial occlusions of the lower extremities: clinical outcome and cost. J Vasc Surg 2001;33:1148e57
2. Melnikov M.V., Barsukov A.E., Apresyan A. Yu. Et al. Embolism of the aortic bifurcation and major arteries of limbs: lessons of the past and present-day trends in solving the problem concerned Angiologia i sosudistaia khirurgiia 2013; 19, №1: 153-157
3. Jivegard L, Holm J, Bergqvist D, et al. Acute lower limb ischemia: failure of anticoagulant treatment to improve one-month results of arterial thromboembolectomy. A prospective randomized multi-center study. Surgery 1991;109:610e6,
4. Li J, Wang B, Wang Y, et al. Therapeutic effect of liposomal prostaglandin E1 in acute lower limb ischemia as an adjuvant to hybrid procedures. Exp Ther Med 2013;5:1760e4

ХИРУРГИЧЕСКОЕ ЛЕЧЕНИЕ ПАЦИЕНТОВ С КРИТИЧЕСКОЙ ИШЕМИЕЙ НИЖНИХ КОНЕЧНОСТЕЙ НА ФОНЕ КОРОНАВИРУСНОЙ ИНФЕКЦИИ

*Гавриленко А.В.^{1,2}, Шаталова Д.В.^{1,2}, Талов Н.А.^{1,2}, Шугушев З.Х.^{1,2},
Чепурной А.Г.^{1,2}*

*1 - Российский научный центр хирургии им. Академика Б.В. Петровского,
Москва, Россия*

2 - ФГАОУ ВО Первый МГМУ И.М. Сеченова Минздрава России, Москва, Россия

Введение. Проанализировать результаты хирургического лечения пациентов с критической ишемией нижних конечностей на фоне тромбоза артерий нижних конечностей, вызванного новой коронавирусной инфекцией.

Материалы и методы. В исследование вошли 194 пациентов с

КИНК. Средний возраст пациентов составил $62 \pm 0,5$ лет. Разделение пациентов было произведено на четыре группы. В I группу вошли 64 пациента с КИНК, эндоваскулярную реконструкцию которым выполнили во время болезни вирусной пневмонией, вызванной новой коронавирусной инфекцией. Группу II составили 60 пациентов с КИНК, которые не болели новой коронавирусной инфекцией и которым выполнена эндоваскулярная реконструкция артерий нижних конечностей. В III группу вошли 35 пациентов с КИНК, открытую операцию, которым выполнили на фоне болезни вирусной пневмонией, вызванной новой коронавирусной инфекцией. Группу IV составили 35 пациентов с КИНК, которые не болели новой коронавирусной инфекцией и которым выполнена открытая реконструкция артерий нижних конечностей

Результаты. Результаты исследования в ближайшем периоде наблюдения оценивались при помощи показателей: тромбоз зоны реконструкции, появление гематомы в зоне реконструкции. В отдаленном периоде наблюдения рассматривался показатель количества ампутации нижней конечности.

Обсуждение. Значимая роль в особенностях хирургического лечения пациентов с КИНК на фоне Covid-19 отводится нарушению системной микроциркуляции, вследствие повреждения вирусом эндотелия и развития эндотелиита, а также возникновения васкулитов, спонтанных гематом и тромбозов.

Выводы. 1. Появление гематомы в зоне реконструкции в раннем послеоперационном периоде достоверно выше в группе пациентов, которым выполнена эндоваскулярная реконструкция, на фоне новой коронавирусной инфекции (группа I) – 19%, при сравнении с группой пациентов (группа II) с КИНК, которые не болели новой коронавирусной инфекцией и которым выполнили гибридную реваскуляризацию (группа II) – 3%, ($p < 0.05$). 2. При выполнении открытой операции появление гематомы в зоне реконструкции в раннем послеоперационном периоде достоверно чаще встречается у пациентов, перенесших коронавирусную инфекцию (группа III) – 17%, при сравнении с группой пациентов (группа IV) с КИНК, которые не болели коронавирусной инфекции и которым выполнили открытую реваскуляризацию – 2,8% ($p < 0.05$). 3. Показатель частоты тромбоза зоны реконструкции в течение 3 месяцев наблюдения достоверно выше в группе пациентов, которым выполнена открытая реконструкция, на фоне перенесенной коронавирусной инфекции (группа III) – 11%, при сравнении с группой пациентов (группа IV) с КИНК, которые не болели коронавирусной инфекции и которым выполнили открытую реваскуляризацию – 5,7%, ($p < 0.05$). 4. Показатель количества ампутации в отдаленном периоде наблюдения достоверно выше у пациентов, которым выполнена эндоваскулярная реваскуляризация на фоне перенесенной новой коронавирусной инфекции (группа I) – 11%, при

сравнении с группой пациентов, оперированных эндоваскулярно и не болевших новой коронавирусной инфекцией (группа II) – 2% ($p < 0.05$). 5. Так же показатель количества ампутации в отдаленном периоде наблюдения достоверно выше у пациентов, которым выполнена открытая операция на фоне перенесенной новой коронавирусной инфекции (группа III) - 11%, при сравнении с группой пациентов, оперированных открыто и не болевших новой коронавирусной инфекцией (группа IV) – 0% ($p < 0.05$).

ТАКТИКА ХИРУРГИЧЕСКОГО ЛЕЧЕНИЯ БОЛЬНЫХ СО СТЕНОЗОМ ВНУТРЕННЕЙ СОННОЙ АРТЕРИИ И КОНТРАЛАТЕРАЛЬНОЙ ОККЛЮЗИЕЙ

***Гавриленко А.В., Пирадов М.А., Танашиян М.М., Аль-Юсеф Н.Н.,
Зиярова Д.Я.***

*ФГБНУ Российский научный центр хирургии им. акад. Б.В. Петровского, отделение
сосудистой хирургии, г. Москва, Россия. ГБОУ ВПО Первый МГМУ им. И.М. Сеченова.
Кафедра госпитальной хирургии Института клинической медицины им. Н.В.
Склифосовского, г. Москва, Россия. ФГБНУ "Научный центр неврологии",
Москва, Россия*

Введение. Определить оптимальную тактику хирургического лечения у пациентов с гемодинамически значимым стенозом внутренней сонной артерии (ВСА) и контралатеральной окклюзией.

Материалы и методы. Проанализированы данные 58 прооперированных пациентов с гемодинамически значимым стенозом ВСА и контралатеральной окклюзией ВСА. Больным проводилась каротидная эндартерэктомия (КЭА) различными методиками. Все пациенты были разделены на 2 группы в зависимости от применения временного внутреннего шунта (ВВШ). В I группу отнесены больные, которым была проведена КЭА без применения ВВШ ($n=15$). Во II группу вошли пациенты, которым была проведена КЭА в условиях ВВШ ($n=43$). Группа была разделена, в зависимости от времени установки или удаления ВВШ, на IА: менее 2 минут ($n=10$); IБ: более 2 минут ($n=33$). Методика выполнения КЭА решалась интраоперационно в зависимости от решения использования ВВШ, наличия извитости, характеристик и протяженности атеросклеротической бляшки. Показанием для использования ВВШ являлось: снижение линейной скорости кровотока во ВСА менее 40 см/с по данным транскраниальной доплерографии; снижение амплитуды аир-волн ЭЭГ ниже 60%; снижение ретроградного АД в ВСА менее 40 мм рт.ст.; снижение rSO_2 ниже 55% при церебральной оксиметрии. Оценка проводилась по данным ДС, МРТ-, КТ-ангиографии, заключения невролога в послеоперационном периоде.

Результаты. В I и во IА группах осложнений в периоперационном периоде не наблюдалось. Во IБ группе пациентов у 3 пациентов наблюдалась клиника острого нарушения мозгового кровообращения. В I и

во ПБ группах сравнения $p < 0,05$ ($X^2=4,09$).

Обсуждение. Тактика хирургического лечения больных с гемодинамически значимым стенозом ВСА и контрлатеральной окклюзией заключается в том, что КЭА необходимо проводить в условиях ВВШ. Время, как постановки, так и удаления ВВШ, не должно превышать 2 минут.

Выводы. Тактика хирургического лечения больных с гемодинамически значимым стенозом ВСА и контрлатеральной окклюзией заключается в том, что КЭА необходимо проводить в условиях ВВШ. Время, как постановки, так и удаления ВВШ, не должно превышать 2 минут.

ЗНАЧЕНИЕ ГЛУБОКОЙ АРТЕРИИ БЕДРА У ПАЦИЕНТОВ С ПРОГРЕССИРУЮЩЕЙ ХРОНИЧЕСКОЙ ИШЕМИЕЙ, УГРОЖАЮЩЕЙ ПОТЕРЕЙ КОНЕЧНОСТИ

Гамзатов Т.Х.¹, Кебряков А.В.¹, Светликов А.В.^{1,2}

1 - ФГБУ СЗОНКЦ им. Л.Г. Соколова ФМБА России, Санкт-Петербург, Россия

*2 - Санкт-Петербургский государственный университет,
Санкт-Петербург, Россия*

Реваскуляризация конечности с восстановлением магистрального кровотока до артерий стопы практически всегда является предпочтительной тактикой в лечении хронической ишемии, угрожающей потерей конечности (ХИУПК), в особенности у пациентов с трофическими нарушениями. В литературе недостаточно данных в отношении изолированного лечения поражения глубокой артерии бедра (ГАБ) у пациентов с ХИУПК. Данный клинический случай демонстрирует успешное изолированное хирургическое и эндоваскулярное лечение ГАБ у пациента с высоким риском ампутации. Мужчина, 73 года, с длительным стажем курения в анамнезе и прогрессирующей хронической почечной недостаточностью (ХПН) госпитализирован в 2019 году с впервые возникшей на правой стопе трофической язвой и болью покоя (W2I3fi2). При этом с 2017 по 2018 года пациент перенес множество эндоваскулярных и гибридных операций на левой нижней конечности, включая профундопластику, бедренно-подколенное аутовенозное шунтирование с последующими неоднократными тромбэктомиями, регионарным тромболизисом, баллонной ангиопластикой баллонными катетерами с лекарственным покрытием, стентирование подвздошных артерий, артериализацию стопы (шунтирование между общей бедренной артерией и медиальной краевой веной композитным шунтом (ПТФЕ головная вена). Тем не менее, ранние ретромбозы шунта привели к необратимому прогрессированию ХИУПК и ампутации. На правой ноге в 2018 году пациент перенес стентирование наружной подвздошной артерии (НПА) по поводу гемодинамически значимого стеноза. Также у пациента была

диагностирована аневризма интрависцеральной части брюшной аорты (до 4,4 см в диаметре), в почечных артериях с двух сторон выявлен критический стеноз. В течение последнего года наблюдения уровень креатинина крови колебался от 150 до 330 мкмоль/л. НВА1С при поступлении был 6,9%. В анамнезе у пациента ОИМ от 2015 года, АКШ в 2016 году. По данным МСКТ-ангиографии справа выявлена окклюзия поверхностной бедренной, малоберцовой и задней большеберцовой артерий, гемодинамически значимый рестеноз в стенке НПА и протяженный стеноз ГАБ. Так как у пациента отсутствовал адекватный аутовенозный материал для шунтирующих операций, была предпринята попытка проведения гибридной операции – расширенная профундопластика и баллонная ангиопластика НПА баллонным катетером с лекарственным покрытием. В послеоперационном периоде отмечено купирование боли покоя, появилась тенденция к заживлению трофической язвы. Через 1,5 года после операции развился рецидив симптомов ХИУПК. По данным УЗДАС был выявлен гемодинамически значимый рестеноз ГАБ, в связи с чем была выполнена баллонная ангиопластика баллонным катетером с лекарственным покрытием всего ствола ГАБ, включая дистальный отдел. На 6-е послеоперационные сутки ЛПИ стал 0,47 (0,23 перед операцией), отмечено купирование боли покоя, уменьшение в размере трофической язвы с появлением грануляционной ткани. После операции пациенту была назначена медикаментозная терапия, включающая аспирин 100 мг, розувастатин 20 мг 1 раз в день и ривароксабан 2,5 мг 2 раза в день. В течение 18 месяцев после операции по настоящее время проводится динамическое наблюдение пациента, за время которого не выявлено признаков рестеноза в подвздошно-бедренном сегменте, отмечается увеличение ЛПИ до 0,55, существенное уменьшение в размере трофической язвы, но без ее полного заживления. Данный клинический случай демонстрирует эффективность изолированного протяженного лечения ГАБ у пациента с быстро прогрессирующим облитерирующим атеросклерозом и ХПН. В настоящее время не установлены показания для изолированного лечения ГАБ у пациентов с ХИУПК. Несмотря на то, что ГАБ и ее коллатерали могут играть решающую роль в сохранении конечности, их оценка перед попыткой реваскуляризации является затруднительной. Поэтому представляется целесообразным выполнение поэтапного хирургического лечения, начиная с изолированной реваскуляризации ГАБ и оставляя восстановление магистрального кровотока по подколенно-берцовому сегменту для следующего этапа в случае неудачи. При реокклюзии артерий подколенно-берцового сегмента после их прямой реваскуляризации неизбежно страдают коллатерали ГАБ, что может привести к необратимой потере конечности. При такой тактике «рецепиентная зона» подколенно-берцового сегмента, представленная коллатеральными ГАБ, не подвержена риску потенциального тромбоза.

ОПЫТ ИСПОЛЬЗОВАНИЯ ЦЕРЕБРАЛЬНОЙ ОКСИМЕТРИИ ПРИ КАРОТИДНЫХ РЕКОНСТРУКЦИЯХ

Гаспарян М.В., Чемурзиев Р.А., Данилов С.В., Шнюков Р.В.

ГБУЗ СК «СККБ», Ставрополь, Россия

Цель исследования. Изучить результаты применения церебральной оксиметрии при каротидных реконструкциях.

Материалы и методы. В отделениях сосудистой и кардиохирургии в 2020-2021 гг. было выполнено 867 операций на сонных артериях. 318 пациентам выполнена классическая каротидная эндартерэктомия, 451 – эверсионная каротидная эндартерэктомия, 19 – протезирование сонных артерий и 79 – резекция патологической извитости с редрессацией внутренней сонной артерии. Среднее время отжатия сонных артерий составило 38 ± 10 минут при классической каротидной эндартерэктомии с заплатой, 30 ± 7 минут при классической каротидной эндартерэктомии, 33 ± 4 минуты при эверсионной каротидной эндартерэктомии и 15 ± 3 минуты при резекции патологической извитости сонных артерий. У 72 пациентов операция проводилась в течение первой недели развития ишемического инсульта. С целью защиты головного мозга использовали управляемую артериальную гипертензию, фармакологическую защиту, системную гепаринизацию и глюкокортикоиды, внутреннее шунтирование. У всех пациентов операция проводилась с мониторингом церебральной оксиметрии. У 52 пациентов (6,0%) операция выполнялась в условиях внутреннего шунтирования. Показаниями к применению внутреннего шунта были: контрлатеральная окклюзия внутренней сонной артерии, снижение показателей церебральной оксиметрии более чем на 25% от исходного, больные в остром периоде ОНМК с наличием ишемического очага по данным КТ на стороне операции. Для профилактики тромбоза внутренний шунт каждые 8-10 минут промывался физраствором с гепарином. Диагноз у всех пациентов верифицирован данными дуплексного сканирования, в ряде случаев выполнялись КТ сосудов шеи с 3D-рентгенконтрастная ангиография.

Результаты. В раннем послеоперационном периоде были зарегистрированы следующие осложнения: летальный исход – у 2 больных (0,2%), ишемический инсульт – у 8 (1,1%), геморрагический инсульт – у 2 больных (0,2%), ТИА – у 21 (2,4%), ОИМ – у 4 (0,46%). Среднее время пробуждения и полного восстановления сознания у оперированных составило 37 минут. Медиана полной активизации больного после операции равнялась 12 часам, медиана послеоперационного стационарного пребывания пациентов – 6 суткам. В послеоперационном периоде больным была назначена терапия, направленная на поддержание нормального уровня АД, антиагреганты, статины, неврологическое лечение, рекомендован категорический отказ от курения. Всем пациентам назначено

контрольное ДС сонных артерий с осмотром оперирующего ангиохирурга через 1, 3, 12 месяцев.

Обсуждение. Таким образом, периоперационный риск каротидных реконструкций (летальность + ишемический инсульт + геморрагический инсульт) составил 1,4%, что соответствует международным стандартам. Использование церебральной оксиметрии, с одной стороны, позволяло своевременно выявлять группу больных, которые не толерантны к отжатию сонных артерий, своевременно устанавливая им внутренний шунт. С другой стороны, хорошие показатели оксиметрии (снижение оксигенации на стороне отжатия менее чем на 15%) позволяло избежать избыточного повышения артериального давления во время отжатия сонных артерий, что снижает риск кардиальных осложнений. Это особенно важно, учитывая наличие значимой кардиальной патологии у большинства больных, перенесших каротидную реконструкцию.

Выводы. Церебральная оксиметрия является одним из наиболее эффективных методов мониторинга во время каротидных реконструкций. Ее рутинное использование значительно снижает риск как церебральных, так и кардиальных осложнений.

РЕЗУЛЬТАТЫ ОПЕРАТИВНОГО ЛЕЧЕНИЯ БОЛЬНЫХ С ЭМБОЛООПАСНЫМИ ТРОМБОЗАМИ ГЛУБОКИХ ВЕН НИЖНИХ КОНЕЧНОСТЕЙ

Гаспарян М.В., Чемурзиев Р.А., Шнюков Р.В.

ГБУЗ СК «СККБ», Ставрополь, Россия

Цель исследования. Оценить результаты оперативного лечения пациентов с эмболоопасными формами тромбозов бедренных и подколенных вен.

Материалы и методы. В отделении сосудистой хирургии ГБУЗ СК «СККБ» (Ставропольская краевая больница) в 2020–2021 годах были госпитализированы 45 пациентов с флотирующими тромбозами общей и поверхностной бедренной вен. Из них прооперированы 18 больных (40%) с эмболоопасными венозными тромбозами. 4 больным выполнялся системный тромболизис. Возраст пациентов от 42 до 79 лет. У всех пациентов выполнялось дуплексное сканирование вен нижних конечностей, на котором у 35 выявлен окклюзирующий тромбоз поверхностной бедренной вены с эмболоопасным тромбозом общей бедренной вены, у 10 – эмболоопасный тромбоз подколенной вены. При поступлении в отделение сосудистой хирургии у 7 больных имелись клинические признаки ТЭЛА, что было подтверждено данными ЭхоКГ, компьютерной томографии. У 15 больных тромбоз глубоких вен нижних конечностей развился на фоне перенесенной COVID-19.

Всем больным проводились компрессия нижних конечностей, антикоагулянтная терапия. Также проводилось динамическое контрольное

ДС вен нижних конечностей каждые 3 дня. При этом у значительного количества пациентов на фоне лечения отмечалась фиксация флотирующей головки тромба, признаки реканализации тромба. Показанием к оперативному вмешательству служили сохраняющаяся флотация тромба на протяжении более 4 см и/или ширина основания тромба менее 4 мм, что служило признаком высокого риска фрагментации тромба. 3 пациентам выполнена тромбэктомия из общей бедренной вены, лигирование поверхностной бедренной вены; 15 – тромбэктомия из общей бедренной вены с наложением сетчатого фильтра. Всем пациентам в течение суток после операции проводилось контрольное дуплексное сканирование, по результатам которого ни в одном случае необходимости в повторной операции выявлено не было.

В послеоперационном периоде все пациентам были назначены: компрессионный трикотаж 2-3 класса компрессии, низкомолекулярные гепарины в лечебных дозировках с последующим переводом на пероральные антикоагулянты, НПВС.

Результаты и обсуждение. В послеоперационном периоде ни у одного из пациентов не развилась клиника тромбоэмболии легочной артерии. У всех 7 больных, поступивших в отделение с клиникой ТЭЛА достигнуто значительное улучшение состояния. Осложнения в раннем послеоперационном периоде: 1 случай лимфорей из послеоперационной раны (5,5%).

Отдаленные результаты прослежены большинства пациентов на протяжении 1–6 месяцев. Эпизодов тромбоэмболии не было. Клиника хронической венозной недостаточности выявлена у 8 оперированных (33,3%) и у 7 консервативных (29,2%) пациентов. Всем больным назначался прием антикоагулянтов в течение не менее 6 месяцев, регулярные курсы флеботоников 2-3 раза в год, постоянное использование компрессионного трикотажа 2-3 классов компрессии.

Выводы. Прямая тромбэктомия флотирующих тромбов из общей бедренной при их эмболоопасных венозных тромбозах являются эффективной и безопасной методикой. В случае сохраняющегося риска тромбоэмболии рекомендовано наложение сетчатого фильтра или лигирование поверхностной бедренной вены. Однако более чем в 50% случаев на фоне консервативного лечения возможно развитие фиксации и реканализации флотирующего тромба, что позволяет избежать выполнения оперативного лечения.

ВОЗНИКНОВЕНИЕ И РАЗВИТИЕ АНГИОЛОГИИ И СОСУДИСТОЙ ХИРУРГИИ В РОССИИ

Глянцев С.П., Крюков Ю.Ю.

ФГБУ «НМИЦ ССХ им. А.Н. Бакулева» Минздрава России, Москва, Россия

Введение. Известно, что первую в России научно-практическую школу в области клинической хирургии создал профессор Императорский Медико-Хирургической Академии (ИМХА), начальник кафедры хирургии теоретической и практической Иван Федорович Буш (1771–1843). Наши исследования показали, что И.Ф. Буш и его ученики внесли существенный вклад в возникновение и развитие ангиологии и сосудистой хирургии в России. Однако работ о вкладе И.Ф. Буша и его школы в эту область медицины и хирургии нет.

Целью работы стал анализ научной, хирургической и педагогической деятельности И.Ф. Буша и определение его вклада в возникновение и развитие ангиологии и сосудистой хирургии в России.

Материалы и методы. Материалами исследования стали вещественные, архивные, печатные и визуальные источники государственных и ведомственных музеев, библиотек и архивов России. Для анализа полученных данных использованы исторический, диалектический, сравнительный, индуктивно-дедуктивный и другие методы.

Результаты. Выпускник Калининского Медико-хирургического института (КМХИ), с 1788 по 1798 гг. И.Ф. Буш занимался практической хирургией, в 1797 г. стал преподавателем, а в 1798 г. – профессором анатомии и хирургии КМХИ, 17 сентября 1800 г. возглавил кафедру теоретической и практической хирургии ИМХА, при которой 4 мая 1806 г. на базе 3-го Военно-сухопутного госпиталя была открыта хирургическая клиника на 13 кроватей. Отметим, что на кафедре И.Ф. Буша студенты выполняли операции уже на 4 курсе. Причем каждый студент должен был в течение года публично сделать не менее 4-х больших операций на больных. Данных о деятельности клиники за первые 2 года ее существования нет. Первую известную нам операцию подколенной аневризмы (ПА) И.Ф. Буш провел в 1808 г. О редкости и сложности вмешательства говорит то, что из 131 операции, сделанной в том году, только 3 были выполнены на сосуде. Все больные поправились. Операции на сосудах по поводу аневризм разных локализаций в разные годы проводили также адъюнкты кафедры: Г.Я. Высоцкий (в 1808–1811 гг. – 5 операций ПА и 1 – бедренной аневризмы), В.В. Пеликан (в 1812–1816 гг. – 3 операции ПА), И.В. Буяльский, Х.Х. Саломон, П.Н. Савенко и др. В 1807 г. И.Ф. Буш издал первое в России (на русском языке) «Руководство к преподаванию хирургии» в 3 частях, в котором в Части 1 изложил имеющиеся к тому времени сведения из мировой литературы об аневризме артерий разной

локализации и описал технику операций перевязки пораженных сосудов. В главе «Аневризма» И.Ф. Буш дал определение аневризмы, классификацию видов аневризмы, их диагностику, причины, прогноз, исход и лечение этого заболевания. В главе «Операция аневризмы» И.Ф. Буш описал два основных принятых в то время хирургических способа лечения аневризм: «сжимание» аневризмы и перевязку артерий (операция лигатуры). В руководстве представлены «образы производства» перевязки артерий (по авторам), «приборы», необходимые для выполнения операции, поэтапная техника выполнения «обыкновенной», по Antillus (in situ), и «современной», по J. Hunter (на протяжении). Подробное описание заболевания и методов его хирургического лечения позволяет думать, что ко времени выхода руководства в свет (т.е. к 1807 г.) И.Ф. Буш уже имел опыт операций такого рода, хотя, повторим, сведений в доступной литературе о их проведении у нас нет. В 1810 г. вышло 2-е издание руководства, однако в нем отсутствовали какие-либо новые сведения об аневризме и ее лечении по сравнению с первым. В 1814 г. увидело свет 3-е издание труда И.Ф. Буша. В «предуведомлении» к этому изданию И.Ф. Буш впервые указал, что описание аневризмы «сделано ныне по теории Скарпы». Также отметим, что в этом издании в главе под названием «Губчатая кровяная опухоль» впервые в отечественной литературе автор описал гемангиому.

Все эти годы помимо педагогической и практической работы (адъюнкты обычно преподавали предмет по лекциям профессора или по его «Руководству к преподаванию хирургии» 1807–1814 гг.) ученики И.Ф. Буша занимались научными исследованиями. В 1816 г. «Dissertatio Medico Chirurgica inauguralis de Aneurysmate» защитил В.В. Пеликан. Впервые в мире автор разработал в эксперименте и на трупе, обосновал анатомически и физиологически и выполнил в клинике у 2 больных операцию пересечения бедренных артерии и вены после их мобилизации с последующей перевязкой при аневризме артерий. В последующем идея В.В. Пеликана о перевязке одновременно с артерией одноименной вены легла в основу теории о редуцированном кровообращении. В 1823 г. «Dissertatio medico-chirurgica sistens momenta quaedam aneurysmatum, pathologiam therapiamque spectantia» защитил И.В. Буяльский. Опираясь на собственный опыт патологоанатомических вскрытий, И.В. Буяльский описал состояние стенок артерии при аневризме и пришел к выводу, что «ближайшей» причиной заболевания является воспаление. Данный вывод так же, как идеи В.В. Пеликана, стал крупным вкладом в ангиологию и сосудистую хирургию того времени. При перевязке артерий И.В. Буяльский предлагал использовать, изобретённый им турникет, позволявший прецизионно пережать артерию и предотвратить чрезмерное давление на ткани, что устраняло возможность вторичного кровотечения. Оба автора, следуя взглядам знаменитого итальянского анатома и хирурга

А. Scarpa и своего учителя И.Ф. Буша, считали, что патогномичным признаком аневризмы артерии является нарушение целостности ее оболочек и выход крови за пределы сосуда в окружающие ткани. Обе диссертации содержат классификации, описание причин возникновения, клиники, методов диагностики, прогноза, исхода и методов лечения аневризмы. Подчеркнем, что в этих трудах ученики писали о профессоре И.Ф. Буше как о «до гроба почитаемом учителе» (Пеликан В.В.) и «известнейшем и опытнейшем господине» (Буяльский И.В.). Помимо диссертаций адъюнкты И.Ф. Буша опубликовали в Военно-медицинском журнале ряд статей, посвященных хирургическому лечению аневризм.

В 1822 и 1831 гг. вышли 4-е и 5-е издание «Руководства» И.Ф. Буша, в которых автор развил учение об аневризме артерий и представил различные модификации перевязки артерий на протяжении, включая техники своих учеников В.В. Пеликана (1816) и И.В. Буяльского (1823), а также операции при различных локализациях аневризмы.

Выводы. Все выше изложенное позволяет сделать вывод о том, что ангиология и сосудистая хирургия в России началась в 1800-е гг. под руководством И.Ф. Буша в стенах кафедры хирургии (теоретической и практической) и академической хирургической клиники ИМХА и развивалась в 1-й трети XIX в., благодаря трудам И.Ф. Буша его школы.

ПРИУСТЬЕВАЯ РАДИОЧАСТОТНАЯ ОБЛИТЕРАЦИЯ БОЛЬШОЙ ПОДКОЖНОЙ ВЕНЫ В ХИРУРГИЧЕСКОМ ЛЕЧЕНИИ ВАРИКОЗНОЙ БОЛЕЗНИ

Головина В.И., Селиверстов Е.И., Ефремова О.И., Золотухин И.А.
ФГАОУ ВО РНИМУ им. Н. И. Пирогова Минздрава России, Москва, Россия

Гемодинамическая хирургическая коррекция при варикозной болезни, известная как СНІVA (Conservatrice et Hémodynamique de l'Insuffisance Veineuse en Ambulatoire), является эффективным способом, позволяющим устранить варикозный синдром, сохранив магистральные подкожные стволы. К числу недостатков метода в его классическом исполнении служит необходимость выполнения открытого лигирования (кроссотомии) большой подкожной вены в приустьевом отделе. В эпоху доминирования эндовазальной термооблитерации это снижает привлекательность СНІVA. Альтернативой кроссотомии может стать приустьевая термооблитерация с сохранением большей части магистрального ствола (так называемая СНІVA-hot).

Цель. Сравнить эффективность приустьевой облитерации большой подкожной вены с минифлебэктомией со стандартной облитерацией большой подкожной вены с минифлебэктомией при варикозной болезни.

Материалы и методы. 86 пациентам с варикозной болезнью нижних конечностей в системе большой подкожной вены с классами С2-С3 выполнили радиочастотную облитерацию большой подкожной вены с

минифлебэктомией. В исследуемой группе у 43 пациентов применяли приустьевую термооблитерацию, осуществив термическое воздействие на протяжении только 10 см дистальнее сафенофemorального соустья. В группе контроля у 43 пациентов ствол облитерировали на всем протяжении несостоятельного сегмента.

Основным критерием оценки было качество жизни через 12 мес. после операции (CIVIQ-20). Фиксировали также частоту рецидивов варикозной болезни при сроке наблюдения в один год. Кроме того, производили измерение диаметра ствола БПВ в средней и нижней части бедра в группе SHIVA-hot.

Результаты. Группы были сопоставимы по полу ($p=0,44$), возрасту ($p=0,55$). Индекс качества жизни до операции в группе контроля в среднем составил $75,8 \pm 17$, в основной – $79,5 \pm 16,4$ ($p=0,28$). Через 12 мес. качество жизни улучшилось в обеих группах: до $93,1 \pm 7,1$ и $94,3 \pm 6,7$ соответственно ($p=0,28$). У 2 пациентов в обеих группах наблюдали рецидив варикозной болезни ($p=1,0$). Снижение диаметра ствола БПВ наблюдали в средней части бедра от $0,55 \pm 0,27$ до $0,31 \pm 0,17$ и нижней части бедра от $0,5 \pm 0,24$ до $0,31 \pm 0,18$ ($p=0,001$).

Обсуждение. Идея использовать термические методы воздействия изолированно в приустьевом сегменте выглядит достаточно перспективной. Это тем более интересно, что методики веносохраняющей хирургии в последнее время становятся все более популярными в практике флебологов по всему миру, еще недавно скептически настроенных и считавших единственно верным радикальное лечение варикозной болезни – полное удаление ствола подкожной вены с перевязкой всех перфоратных вен и притоков. На данный момент все исследования метода SHIVA, выполненного открытым способом, показали хорошие ранние и отдаленные результаты, с низкой частотой рецидива. Это говорит о перспективности изучения данного метода в целом, а также в контексте совмещения термической облитерации ствола подкожной вены с принципами SHIVA, так как объединением двух представленных малоинвазивных методик можно получить максимум эффекта с помощью хирургического вмешательства минимального объема.

Выводы. Приустьевая радиочастотная облитерация большой подкожной вены в сочетании с минифлебэктомией является не менее эффективным способом в сравнении со стандартным вариантом вмешательства.

СРАВНИТЕЛЬНЫЙ АНАЛИЗ РЕЗУЛЬТАТОВ БЕДРЕННО-ПОДКОЛЕННОГО ШУНТИРОВАНИЯ И ЭНДОВАСКУЛЯРНОГО СТЕНТИРОВАНИЯ ПЛЕТЕНЫМ НИТИНОЛОВЫМ СТЕНТОМ У ПАЦИЕНТОВ С ПРОЛОНГИРОВАННЫМИ ОККЛЮЗИЯМИ АРТЕРИЙ БЕДРЕННО-ПОДКОЛЕННОГО СЕГМЕНТА

*Гостев А.А., Осипова О.С., Саая Ш.Б., Бугуров С.В., Карпенко А.А.
ФГБУ «НМИЦ им. ак. Е. Н. Мешалкина» Минздрава РФ, Новосибирск, Россия*

Введение. Оценить отдаленные результаты эндоваскулярной реваскуляризации с помощью плетеного биомиметического нитинолового стента пролонгированных окклюзионных атеросклеротических поражений поверхностной бедренной и подколенной артерий.

Материалы и методы. Проспективное одноцентровое клиническое регистровое исследование. Критериями включения явились пациенты с подтвержденным по МСКТ окклюзионным пролонгированным поражением артерий бедренно-подколенного сегмента, хотя бы одной проходимой артерией голени, культей ПБА не менее 5 см. Конечными точками явились ранние послеоперационные осложнения, первичная проходимость, устойчивое клиническое улучшение ХИНК, свобода от повторных операций на оперированном сегменте, поломки стентов, свобода от ампутаций, выживаемость, предикторы тромбоза стента в бедренно-подколенной позиции и ампутаций.

Результаты. В период с апреля 2019 г. по январь 2020 г. было пролечено 52 симптоматических пациента с 55 длительными окклюзионными поражениями бедренно-подколенной области (61,8% поражений TASC D и 39,2% поражений TASC C). Медиана возраста пациентов составила 67 лет [61; 72] лет, причем большинство из них были мужчины (n=41, 74,5%). Большинство пациентов были с ХИНК ПБ ст. по А.В. Покровскому-Фонтейну (46; 83,6%), а 9 пациентов были с хронической ишемией, угрожающей потери конечности (ХИУПК) (16,4%). Перекрестный доступ был предпочтительным путем доступа в 43 из 55 поражений. Средняя длина поражения составила $198 \pm 69,2$ мм, 100% имели тотальные окклюзии. Средняя общая длина стентированного сегмента составила $205,1 \pm 72,3$ мм. Средний наружный диаметр имплантированных стентов составил $5,5 \pm 0,5$ мм. Технический успех составил 100%. Хотя бы одно сопутствующее вмешательство имело место в 67,2% операций. Ипсилатеральная дополнительная ангиопластика или стентирование выполнялись для подвздошных артерий (n=21), бедренно-подколенных артерий (n=11) и артерий ниже колена (n=5). В периоперационном периоде летальных исходов не наблюдалось. Отмечено 4 осложнения, в виде пульсирующей гематомы области доступа, 2 из которых удалось вылечить с помощью мануальной компрессии, и еще 2 потребовали оперативного вмешательства. Средняя продолжительность пребывания в стационаре

составила $5,4 \pm 3,5$ дня. Средний период наблюдения составил 806 ± 100 дней. 2-летнее наблюдение было завершено для всех пациентов. Случаев летального исхода не было. Через 24 месяца первичное и вторичное устойчивое клиническое улучшение составило 63,6% и 76,3% соответственно. Степень ХИНК была значимо ниже через 24 месяца по сравнению с исходным дооперационным уровнем. Первичная проходимость через 12 и 24 месяца составила 78,1% и 60,0% соответственно. Было выявлено 3 случая (5,4%) рестеноза стента и 19 случаев (34,5%) тромбоза стентов. Через 12 и 24 месяца свобода от повторных операций на оперированном сегменте составила 83,5% и 81,8% соответственно. Вторичная проходимость через 12 и 24 мес составила 90,9% и 74,5% соответственно.

Обсуждение. По данным ряда авторов двухлетняя частота поломок стентов в поверхностной бедренной артерии колеблется от 20% до 46%, а частота рестенозов и окклюзий от 21,8% и до 53,3%. Одним из возможных решений проблемы поломок стентов в бедренно-подколенной позиции является модифицированный способ их изготовления путем плетения из нитиноловой проволоки. Пилотные двухлетние исследования с плетеными стентами действительно показали их устойчивость к поломкам в этой позиции. При этом частота рестенозов наблюдалась у 27,2% больных. В Лейпцигском регистре, средняя длина поражения составила 126,4 мм, однако довольно часто длина поражения у пациентов с окклюзией бедренно-подколенного сегмента значительно больше 120 мм. При этом проведенное недавно исследование, где авторы изучали эффективность стентирования длинных поражений (200 мм и более) бедренно-подколенного сегмента резанными стентами, показало неудовлетворительные показатели (45%) проходимости стентированного сегмента в течение 2 лет. В нашем исследовании представлены результаты стентирования плетеным нитиноловым стентом только длинных (>120 мм) стено-окклюзионных поражений инфраингвинальных артерий и все пациенты имели хроническую окклюзию пораженного сегмента, поэтому полученные результаты первичной проходимости можно считать удовлетворительными у данной категории пациентов.

Выводы. Эндоваскулярная реваскуляризация с использованием плетеного нитинолового стента Supera у пациентов с длинными окклюзионными поражениями бедренно-подколенного сегмента достигла удовлетворительных клинических результатов. Требуются дальнейшие, в том числе рандомизированные контролируемые исследования, сравнивающие плетеные нитиноловые стенты с другими эндоваскулярными устройствами.

ИЗУЧЕНИЕ ГИДРОДИНАМИЧЕСКИХ ПОКАЗАТЕЛЕЙ БИФУРКАЦИИ ОБЩЕЙ СОННОЙ АРТЕРИИ БЕЗ АТЕРОСКЛЕРОТИЧЕСКОГО ПОРАЖЕНИЯ

*Дербилова В.П.¹, Виноградов Р.А.^{1,2}, Захаров Ю.Н.^{3,4}, Борисов В.Г.^{3,4},
Мещерякова О.М.², Трегубенко К.А.², Матусевич В.В.², Хетеева Э.Э.¹,
Виноградова Э.Р.¹, Барышев А.Г.^{1,2}*

1 - ФГБОУ ВО «Кубанский государственный медицинский университет»

Минздрава России, Краснодар, Россия

*2 - ГБУЗ «НИИ-Краевая клиническая больница № 1 им. проф. С. В. Очаповского»,
Краснодар, Россия*

3 - ФГБОУ ВО «Кемеровский государственный университет», Кемерово, Россия

*4 - Федеральный исследовательский центр информационных и вычислительных
технологий, проспект Академика Лаврентьева, Новосибирск, Россия*

Цель. Изучить гемодинамику в различных типах бифуркаций общих сонных артерий с помощью методов вычислительной гидродинамики (CFD – Computational Fluid Dynamics).

Материалы и методы. Для исследования были использованы данные компьютерной томографии (КТ) пациентов, прошедших обследование в ГБУЗ «НИИ-ККБ № 1 им. проф. С.В. Очаповского» в 2021 г. Критерием включения явилось отсутствие стенозов различной выраженности по результатам КТ. Пациенты разделены по типам бифуркации общей сонной артерии (ОСА) на основании классификации М.В. Шумилиной. Кровоток моделировался методами вычислительной гидродинамики, полученные гемодинамические показатели сравнивались между различными типами бифуркаций ОСА.

Результаты. Были изучены гемодинамические показатели в бифуркации ОСА 12 пациентов. Пациенты разделены по типам бифуркации ОСА на несколько групп: оптимальный тип, С – тип внутренней сонной артерии (ВСА), без луковицы ВСА, У – тип ВСА. С помощью методов вычислительной гидродинамики изучены напряжение сдвига WSS (Wall Shear Stress) и относительное время пребывания RRT_int (Relative Residence Time) в каждой бифуркации посегментно, и выявлены зоны с повышенным риском развития атеросклероза.

Зона бифуркации ОСА во всех моделях имеет наибольшую площадь рискованных зон, где показатель RRT_int выходит за пределы порогового значения $6,25 \text{ Па}^{-1} \cdot \text{см}^2$. У моделей с оптимальным типом бифуркации ОСА по сравнению с другими типами, RRT_int имеет самые высокие значения и колеблется в пределах $10,82\text{-}14,05 \text{ Па}^{-1}$. Площадь рискованных зон в зоне бифуркации ОСА максимальная у моделей с оптимальным типом строения ($0,69\text{-}1,0 \text{ см}^2$). Модели без луковицы ВСА имеют наименьшую площадь рискованных зон ($0,12\text{-}0,50 \text{ см}^2$) и значение показателя RRT_int ($1,82\text{-}4,82$).

Обсуждение. Изменение локальной гемодинамики является одной из главных причин развития и прогрессирования атеросклероза. Геометрию и

анатомию бифуркации ОСА стоит рассматривать как отдельный фактор риска прогрессирования заболевания. Углубленное изучение этого вопроса с точки зрения гемодинамики позволит по-новому отнестись как к прогнозированию приверженности к каротидному атеросклерозу, так и улучшению послеоперационных результатов каротидной эндартерэктомии.

Выводы. 1. Оптимальный тип бифуркации встречается чаще остальных типов, однако по гемодинамическим характеристикам не является идеальным.

2. Типы бифуркации без луковицы имеют наилучшие гемодинамические показатели.

3. Острый угол бифуркации ОСА создает наиболее благоприятные гемодинамические условия для кровотока.

СРАВНЕНИЕ ЛОКАЛЬНОЙ ГЕМОДИНАМИКИ В БИФУРКАЦИИ ОБЩЕЙ СОННОЙ АРТЕРИИ ПРИ РАЗЛИЧНЫХ ВИДАХ КАРОТИДНОЙ ЭНДАРТЕРЭКТОМИИ

*Дербилова В.П.¹, Виноградов Р.А.^{1,2}, Захаров Ю.Н.^{3,4}, Борисов В.Г.^{3,4},
Мещерякова О.М.², Трегубенко К.А.², Матусевич В.В.², Хетеева Э.Э.⁵,
Зяблова Е.И.², Виноградова Э.Р.¹, Барышев А.Г.^{1,2}*

1 - ФГБОУ ВО «Кубанский государственный медицинский университет» Минздрава
России, Краснодар, Россия

2 - ГБУЗ «НИИ-Краевая клиническая больница № 1 им. проф. С. В. Очаповского»,
Краснодар, Россия

3 - ФГБОУ ВО «Кемеровский государственный университет», Кемерово, Россия

4 - Федеральный исследовательский центр информационных и вычислительных
технологий, проспект Академика Лаврентьева, Новосибирск, Россия

5 - ООО «Многопрофильная клиника «Доктор Вен», Краснодар, Россия

Цель. Изучить гемодинамику в бифуркации общей сонной артерии пациентов после каротидной эндартерэктомии с помощью методов вычислительной гидродинамики (CFD – Computational Fluid Dynamics).

Материалы и методы. В исследование включены пациенты, перенесшие каротидную эндартерэктомию в условиях отделения сосудистой хирургии ГБУЗ «НИИ-ККБ № 1 им. проф. С.В. Очаповского» г. Краснодара в 2021 г. На 1-2 сутки после операции выполнена компьютерная томография (КТ), результаты которой оценены методами математического анализа гемодинамических показателей.

Результаты. В исследование включены 6 пациентов, прооперированных по поводу каротидного атеросклероза. Каротидная эндартерэктомия (КЭЭ) выполнена разными методиками: гломус сохраняющая, эверсионная и классическая. С помощью методов вычислительной гидродинамики посегментно изучен кровоток в зоне бифуркации общей сонной артерии (ОСА), полученные данные сравнивались с данными пациентов без патологии в зоне бифуркации ОСА («норма»). Оценены площадь зоны риска и значение показателя RRT_int,

который характеризует застойные явления на определенном участке внутренней стенки сосуда.

Средние значения площади рискованных зон в послеоперационных моделях на 10–40% выше, чем в моделях без атеросклеротических стенозов. Для моделей «норма» рискованные зоны локализируются в проксимальной части внутренней сонной артерии и области бифуркации ОСА. В послеоперационных моделях значимой является и зона, расположенная в проксимальной части ОСА, что соответствует месту перехода интимы ОСА в зону эндалтерэктомии. Суммарная площадь всех рискованных зон для моделей без патологии не превышает 1 см², для эверсионных КЭЭ не более 2,5 см², для классических и гломус-сохраняющих КЭЭ – не более 4 см². Значение показателя RRT_int в зоне бифуркации для эверсионных и гломус-сохраняющих КЭЭ соответствует диапазону показателей моделей без патологии, а в моделях после классических КЭЭ превышает средний RRT_int на 20%.

Обсуждение. Атеросклероз является одной из самых частых причин ишемических инсультов. Общеизвестно, что оптимальным способом лечения гемодинамически значимых стенозов внутренних сонных артерий является каротидная эндалтерэктомия. Модификаций операции существует несколько, однако отсутствует персонализация и единый алгоритм выбора методики операции.

Выводы.

1. Значения показателя RRT_int в зоне бифуркации для моделей «Эверсионной» и «Гломус-сохраняющей» полностью укладываются в диапазон моделей «Норма», и даже несколько лучше их.

2. Для моделей классической КЭЭ средний показатель RRT превышает норму на 20%

ПРИЧИНЫ ПЕРИФЕРИЧЕСКИХ НЕВРОЛОГИЧЕСКИХ ОСЛОЖНЕНИЙ ПРИ КАРОТИДНОЙ ЭНДАРТЕРЭКТОМИИ

Дербилов А.И., Куценко А.В., Виноградов Р.А.

ГБУЗ «Научно-исследовательский институт – Краевая клиническая больница №1 имени профессора С.В.Очаповского» министерства здравоохранения Краснодарского края, Краснодар, Россия

Введение. Изучить частоту и причины периферических нейропатий черепно-мозговых нервов (ЧМН) после каротидной эндалтерэктомии.

Материалы и методы. Исследование одноцентровое, проспективное, продольное. Период исследования: с начала 2019 по конец 2021 год. Критерием включения явился факт выполнения оперативного вмешательства «каротидная эндалтерэктомия» вне зависимости от ее варианта. Конечные точки: развитие симптомокомплекса, характерного для одного из вариантов периферической нейропатии, связанной с повреждением черепно-мозговых нервов; контроль за неврологической

динамикой через 1,3,6,12 месяцев после развития нейропатии. Группы пациентов: всего в исследование включено 1066 пациентов с выполненной каротидной эндартерэктомией. Контрольная группа (без нейропатии ЧМН) – 856 (80,3%); группа сравнения (с нейропатией ЧМН) – 210 (19,7%). Обследование пациента включало осмотр неврологом до оперативного вмешательства, после пробуждения от наркоза, в первые и четвертые сутки после оперативного вмешательства. Тяжесть повреждения ЧМН оценивалась по клиническим проявлениям. Нейропатии ЧМН относили к транзиторным, если полный регресс симптоматики наблюдался к моменту выписки (4-е сутки) и стойким, если требовалось дальнейшее наблюдение. Из 210 (послеоперационные нейропатии) пациентов в дальнейшем наблюдении у невролога приняли участие 165, что позволило провести анализ стойких нейропатий.

Результаты. В группе сравнения из 210 пациентов выявлены нейропатии ЧМН: возвратно-гортанного нерва – 75 (35,7%), лицевого нерва – 65 (31%), подъязычного нерва – 19 (9%), языкоглоточного нерва – 11 (5,2%), синдром Горнера (постганглионарные повреждения симпатической иннервации) – 6 (2,9%), сочетанные поражения – 34 (16,2%). Транзиторные повреждения ЧМН составили 16 (7,6%) случаев и не потребовали дальнейшего лечения и наблюдения у невролога. Стойкие повреждения – 194, в дальнейшем исследование вошли 165. Из повреждений ЧМН по степени тяжести составили: легкая – 61,8 %, умеренная – 37,6%, тяжёлая – 0,6 %. Комплаентность к лечению составила 84,2%. Регресс симптоматики: полный регресс – 77,0% (в срок до 1 мес - 31,52% , 1-3 мес – 15,15% , 3-6 мес – 15,76%, 6-12 мес – 7,27%, более 1 года - 7,27%), улучшение – 20,6% (3-6 мес – 1,21%, 6-12 мес – 3,64%, более 1 года – 15,76%), без изменений – у 2,4% (более 1 года).

Обсуждение. Проведенный многофакторный корреляционный анализ выявил основные значимые причины возникновения периферических нейропатий ЧМН: миниинвазивный доступ, ожирение, высокое расположение бифуркации ОСА, «короткая» шея, протяжённость стеноза ВСА более 4х см.

Выводы. Периферические неврологические осложнения после КЭЭ ухудшают качество жизни пациента. Осмотр невролога пациентов после КЭЭ в раннем послеоперационном периоде помогает выявить компрессионно-ишемические нейропатии и назначить своевременное лечение, что позволяет добиться максимально быстрого восстановления функции повреждённых нервов и снижает риск инвалидизации пациента.

**НАШ ОПЫТ ПРОВЕДЕНИЯ РОБОТ-АССИСТИРОВАННЫХ
РЕКОНСТРУКЦИЙ АТЕРИЙ АОРТО-БЕДРЕННОГО СЕГМЕНТА**
Долганов А.А., Сафин Р.Ф., Ягудин Т.А., Низматуллин М.Р., Якупов А.Р.
Клиника Башкирского Государственного Медицинского Университета, Уфа

Целью исследования была оценка результатов роботизированных аортоилиофemorальных реконструкций в группе из 62 пациентов.

Материалы и методы. Операция проводилась по следующей методике. Первый этап – выделение бедренной артерии в паху общепринятой методикой. Второй – выделение инфраренального отдела аорты и наложение проксимального анастомоза с помощью роботизированной хирургической платформы Da Vinci (Intuitive Surgical Inc., Саннивейл, Калифорния, США) с дальнейшим наложением дистальных анастомозов в паху. С января 2018 года по март 2022 года мы прооперировали 62 пациента (56 мужчин, 6 женщин) в среднем возрасте 59 лет по поводу окклюзионного поражения артерий аорто-подвздошного сегмента с использованием роботизированной системы. Мы оценили периоперационные данные и данные госпитализации.

Результаты. Выполнили 31 аортобидедренных, 10 аортобедренных и 21 подвздошно-бедренных шунтирований. Среднее время наложения проксимального анастомоза составила 43 минуты (от 18 до 64 минут), среднее время пережатия аорты – 57 минут (от 38 до 75 минут), среднее время операции – 235 минут (от 100 до 330 минут). Средняя кровопотеря составила 265 мл (диапазон от 50 до 1200 мл). Конверсия с классической лапаротомией потребовалась у 2 пациентов (3,2%) в виду выраженного атерокальциноза аорты. Среднее время пребывания в отделении реанимации составила 2 дня (от 1 до 4 дней). Средний срок стационарного лечения – 9 суток (от 6 до 14 дней). В течение периода наблюдения (в среднем 19 месяцев; диапазон от 2 до 50 месяцев) мы наблюдали 5 ранних окклюзии (8,1%) — все из-за недостаточного оттока. Все окклюзии были устранены путем удлинения реконструкций. Почечных, сердечных или легочных осложнений не наблюдалось. 30-дневная смертность составила 0%. Поздние осложнения – инфекции протеза, портовые грыжи не наблюдались. Вторичная проходимость составила 95,2%. У 5 пациентов в течение двух лет понадобилась дополнительная реконструкция — повторное аортобедренно шунтирование (пациенту после линейного аортобедренного шунтирования), тромбэктомия из бранши шунта (эмболического генеза), и трем пациентам дополнительно выполнено протезо-подколенное шунтирование.

Выводы. Роботизированная система da Vinci позволяет создать точный сосудистый анастомоз и минимизировать кровопотерю. Достигнутые результаты (время пережатия, время анастомоза) полностью сопоставимы с традиционной сосудистой хирургией. Роботизированная

система устраняет технические ограничения создания лапароскопического аортального анастомоза. Роботизированное лапароскопическое аортоилиофemorальное шунтирование кажется безопасным методом с низкой частотой осложнений.

Роботизированное лапароскопическое аорто-бедренное шунтирование снижает количество осложнений и смертность при реконструкции аорты, обеспечивая при этом надежное решение проблемы аорто-подвздошной окклюзии.

Роботизированные системы повышают точность, контроль и качество хирургических процедур и предлагают пациентам более качественную хирургию.

С практической точки зрения самым большим преимуществом роботизированных процедур является скорость и относительная простота построения сосудистого анастомоза. Наш опыт роботизированной хирургии продемонстрировал безопасность и применимость этого метода в сосудистой хирургии.

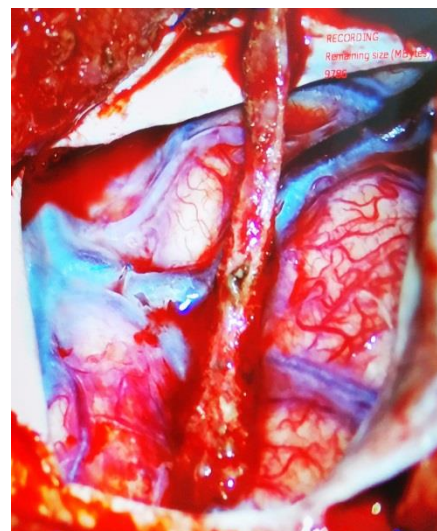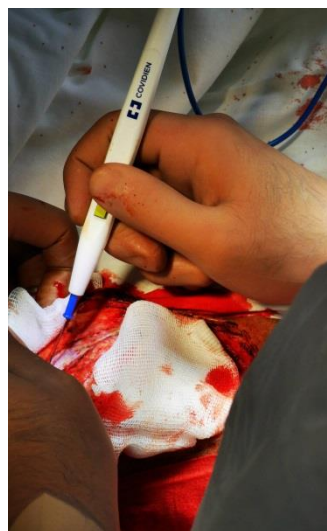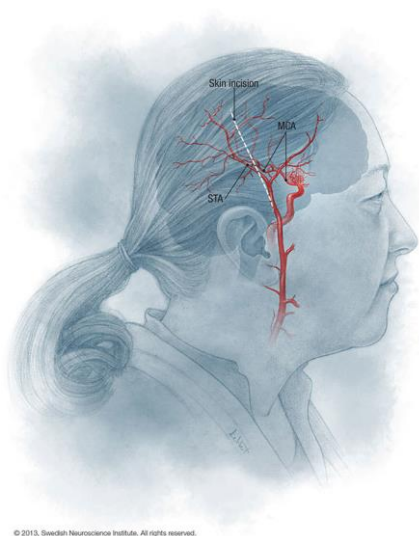
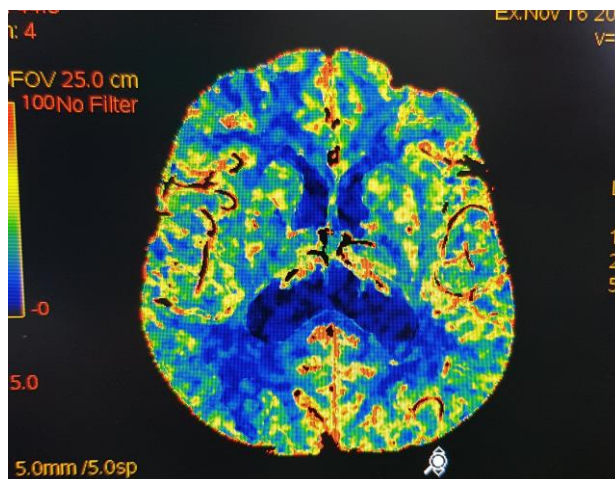
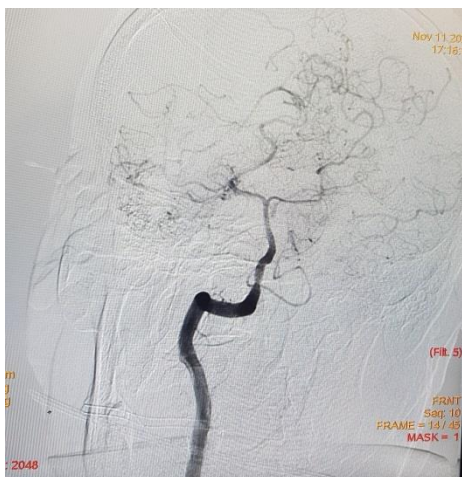
КЛИНИЧЕСКИЙ СЛУЧАЙ ФОРМИРОВАНИЯ ЭКСТРАИНТРАКРАНИАЛЬНОГО АНАСТОМОЗА МЕЖДУ ПОВЕРХНОСТНОЙ ВИСОЧНОЙ АРТЕРИЕЙ И СРЕДНЕЙ МОЗГОВОЙ АРТЕРИЕЙ У ПАЦИЕНТА С ОККЛЮЗИОННЫМ ПОРАЖЕНИЕМ ОБЕИХ ВНУТРЕННИХ СОННЫХ АРТЕРИЙ

Долганов А.А., Арасланов Т.Р., Якунов А.Р.

Клиника Башкирского Государственного Медицинского Университета, Уфа, Россия

Хроническое течение церебральной ишемии у больных с окклюзиями внутренних сонных артерий отмечается в среднем в 6 случаях на 100 000 населения. Оно проявляется прогрессирующими когнитивными нарушениями, ограничением социальной и трудовой адаптации, а также повышенным риском повторных нарушений мозгового кровообращения (НМК) – от 8 до 21% в год. В подобных случаях хирургическое лечение (ЭИКМА) остается последней надеждой помочь пациентам, что подтверждено множеством клинических наблюдений. Применение хирургического лечения в виде ЭИКМА для лечения пациентов с хроническим нарушением мозгового кровообращения является одним из инновационных среди иных методов лечения. Цель – представить клинический случай хирургического лечения окклюзии внутренних сонных артерий с наложением экстраинтракраниального микроанастомоза (ЭИКМА) с использованием микроскопа. Пациент К., 65 лет, госпитализирован в отделение сосудистой хирургии Клиники БГМУ с жалобами на сильные головные боли постоянного характера, головокружение на протяжении 10 лет. На догоспитальном этапе выполнено УЗДС брахиоцефальных артерий – выявлены эхо-признаки окклюзии ВСА с обеих сторон. Из анамнеза: ОНМК в 2011 г. и 2016 г. с

умеренным спастическим правосторонним гемипарезом. В отделении выполнена ангиография сонных артерий (окклюзии обеих ВСА от устья), церебральная ангиография, МРТ головного мозга (зона кистозно-глиозных изменений в лобных и теменных долях с двух сторон, вероятнее ишемического генеза), КТ-перфузия головного мозга (дифференциация серого и белого вещества прослеживается, представлена неравномерно, с явлениями лейкоарайоза, зонами хронического ишемического поражения). На этом фоне, преимущественно со стороны белого вещества в лобно-теменных и затылочных областях обширные, сливающиеся между собой и частично проецирующиеся на прилежащие субарахноидальные пространства, участки пониженной до показателей ликвора (от 5–6 НУ) плотности. Очаг лакунарного некроза на уровне подкорковых ядер справа. Субарахноидальные пространства выражены, борозды мозга неравномерно углублены и расширены, местами кистоподобно. Боковые желудочки увеличены, гипотонично расширены – на уровне тел до 27–29 мм, задних рогов – до 26 мм. Третий желудочек шириной до 9 мм, Четвертый – обычного положения и формы, аксиально размерами до 5x14 мм. Фрагменты обызвествления в шишковидной железе, хориоидальных сплетений. Объемные и скоростные показатели капиллярного кровотока (Blood Flow, Blood Volume и Mean Transit Time) в обоих полушариях мозга сопоставимы. Участки ограниченного понижения показателей BF и BV до 4,455 и 1,074 со стороны белого вещества затылочных долей, при обратно пропорциональном возрастании МТТ до 15,84, соответствуют очагам хронической ишемии с тенденцией к вторичной кистозно-глиозной трансформации. Зон гипоперфузии, указывающих на ОНМК на заданном уровне, при настоящем исследовании, не выявлено). Общее состояние пациента средней степени тяжести. Неврологический статус: общемозговые симптомы – головная боль постоянного характера, головокружение при изменении положения тела. Очаговые симптомы - слабый правосторонний гемипарез. Менингеальные симптомы отрицательные. Двигательная сфера: мышечная сила снижена в правых конечностях до 4,5 балла преимущественно в дистальных отделах. Мышечный тонус не изменен. Координация: проба Ромберга: отрицательная. Учитывая клиническую картину, данные анамнеза, данные инструментальных методов диагностики рекомендовано оперативное лечение в плановом порядке в объеме ЭИКМА. 19.11.2021 г. было проведено оперативное вмешательство в объеме: краниотомия в правой теменной области; наложение ЭИКМА между ПВА и СМА справа с использованием микроскопа. В послеоперационном периоде пациента беспокоила боль в области оперативного вмешательства, отмечает снижение интенсивности головных болей, выписан на пятые сутки в удовлетворительном состоянии.



ТРОМБОТИЧЕСКИЕ ОСЛОЖНЕНИЯ СОСУДИСТОГО ДОСТУПА У ПАЦИЕНТОВ НА ПРОГРАММНОМ ГЕМОДИАЛИЗЕ В ПЕРИОД ПАНДЕМИИ COVID-19

Дымков И.Н., Перлин Д.В., Беков Р.Р., Мушегян Л.А.

ГБУЗ «Волгоградский областной уронефрологический центр», Волжский, Россия

Цель. Провести анализ тромботических осложнений сосудистого доступа у пациентов на программном гемодиализе в период пандемии COVID-19.

Материалы и методы. Ретроспективно нами было проанализировано количество тромботических осложнений со стороны постоянного сосудистого доступа для программного гемодиализа с 2019 по 2021 год, то есть до пика распространения COVID-19 в нашем регионе и вовремя максимального количества заболевших. Из 293 ± 6 пациентов, находящихся на программном гемодиализе, в регионе 91,8 % имеют постоянно функционирующую артериовенозную фистулу, 7,8% – синтетический

сосудистый протез, 0,4% – перманентный двухпросветный венозный катетер для гемодиализа.

Результаты. Не было отмечено достоверной разницы в возрасте, индексе массы тела, соотношении пациентов с диабетом, ишемической болезнью сердца или атеросклерозом периферических артерий в исследуемые периоды.

На момент пика заболеваемости новой коронавирусной инфекцией COVID-19 в регионе, доля заболевших или перенесших COVID-19 среди популяции пациентов получающих программный гемодиализ составляла 67,2 %.

Отмечено достоверно большее количество пациентов с тромбозами артериовенозных фистул в исследуемые периоды, 19 (6,4%) в 2020 г. против 9 (3 %) в 2019. При этом количество тромбозов дистальных артериовенозных фистул, значительно превалирует как в 2019 году, так и в 2020 году над проксимальными и сосудистыми доступами с использованием синтетических сосудистых протезов.

Восстановление артериовенозной фистулы имело больший успех в «доковидную эпоху» 74% по сравнению с 21 % в пик пандемии. Это может быть обусловлено как с отсроченными сроками реконструктивного оперативного вмешательства из-за нахождения пациента в инфекционном стационаре, и формированием протяженного тромбоза фистульной вены, так и нарушением гомеостаза и повреждением эндотелия у пациентов перенесших новую коронавирусную инфекцию COVID-19.

Доля пациентов, у которых не предпринимались попытки сохранения доступа и был установлен временный или перманентный двухпросветный катетер для гемодиализа, была значительно выше в 2020 г. по сравнению с 2019 г. (32% против 4%).

Обсуждение. Адекватно-функционирующий сосудистый доступ у пациентов, получающих лечение программным гемодиализом, напрямую влияет на продолжительность жизни. Осложнение в виде тромбоза артерио-венозной фистулы, усугубляет лечение, требуя неотлагательного решения данной проблемы. Ряд исследований показывают повышенную частоту тромботических осложнений у пациентов с диагностированной новой коронавирусной инфекцией COVID-19. Учитывая высокую заболеваемость популяции пациентов, получающих заместительную почечную терапию, новой коронавирусной инфекцией COVID-19, нами был отмечен рост частоты тромботических осложнений со стороны постоянного сосудистого доступа.

Выводы. Ретроспективный анализ одного центра показывает возросшее количество тромботических осложнений со стороны постоянного сосудистого доступа у пациентов, находящихся на программном гемодиализе, перенесших новую коронавирусную инфекцию COVID-19.

Доля успешного восстановления артериовенозной фистулы значительно сократилась вследствие более поздних попыток реконструктивных операций из-за тяжести пациента и нахождения его в инфекционном госпитале а не в специализированном центре, где имеются все возможности для раннего вмешательства по сохранению сосудистого доступа.

Во время пика пандемии COVID-19 было меньше попыток сохранения постоянного сосудистого доступа. Это было осознанное решение вследствие возросшей нагрузки на систему здравоохранения, перепрофилирования отделений и специалистов оказывающих помощь пациентам получающим лечение программным гемодиализом.

ОТКРЫТАЯ ТРОМБЭКТОМИЯ VS МЕДИКАМЕНТОЗНАЯ ТЕРАПИИ У ПАЦИЕНТОВ С ОСТРЫМ ТРОМБОЗОМ АРТЕРИЙ НИЖНИХ КОНЕЧНОСТЕЙ НА ФОНЕ COVID-19

Жарова А.С.

ФГБОУ ВО «Северо-западный государственный медицинский университет им. И.И. Мечникова», Санкт-Петербург, Россия

Введение. Сравнительный анализ результатов открытой тромбэктомии и консервативной терапии у пациентов с острым тромбозом артерий нижних конечностей на фоне COVID-19.

Материалы и методы. В настоящее ретроспективное, открытое, сравнительное исследование за период с 1.04.2020 по 1.12.2021 было включено 167 пациентов с острым тромбозом артерий нижних конечностей на фоне COVID-19. В зависимости от стратегии лечения было сформировано две группы: 1 группа – открытая тромбэктомия (n = 136) медикаментозное лечение (антикоагулянтная (нефракционированный гепарин в лечебной дозировке) и дезагрегантная (ацетилсалициловая кислота 125 мг 1 раз в день) терапия; 2 группа – только медикаментозная терапия (n = 31). Данную группу составили пациенты, отказавшиеся от хирургической реваскуляризации. Во всех случаях производился осмотр психиатром на предмет наличия расстройств личности, не позволяющих критично оценить свое состояние и последствия отказа от оперативного лечения. При поступлении в стационар все пациенты получали профилактическую дозу нефракционированного гепарина (5000 ЕД 3 раза в сутки подкожно). При развитии острого артериального тромбоза производилось введение 80 ЕД/кг (максимально 5000 ЕД) нефракционированного гепарина внутривенно болюсно, с последующим переводом на внутривенную инфузию с помощью инфузомата с начальной скоростью 18 ЕД/кг в час под контролем активированного частичного тромбопластинового времени (АЧТВ). Также назначалась анальгезирующая и дезагрегантная терапия (ацетилсалициловая кислота 125 мг 1 раз в день).

Результаты. Инфарктов миокарда, ишемических инсультов зафиксировано не было. Значимых межгрупповых различий по частоте летального исхода (группа 1: $n = 58$, 38,2%; группа 2: $n = 7$, 22,6%; $p = 0,09$; ОШ = 2,12; 95%ДИ = 0,85 – 5,27), ампутации конечности (группа 1: $n = 63$, 46,3%; группа 2: $n = 9$, 29,0%; $p = 0,07$; ОШ = 2,11; 95%ДИ = 0,9 – 4,91). Однако имелась тенденция к снижению частоты данных событий в группе медикаментозного лечения. После открытой тромбэктомии ретромбоз развился в 50,7% ($n = 69$) случаев, тромбоз после ретромбэктомии с последующей ампутацией – в 46,3% ($n = 63$). Геморрагических осложнений в обеих группах выявлено не было.

Обсуждение. В нашем исследовании, несмотря на отсутствие значимых межгрупповых статистических различий по результатам обеих тактик лечения (открытая хирургия и антикоагулянтная/дезагрегантная терапия), мы наблюдали четкую тенденцию к снижению частоты ампутаций нижних конечностей и летальных исходов у больных, которым была реализована только медикаментозная терапия. По нашему мнению, эта ситуация обусловлена отсутствием хирургической травмы, как катализатора воспалительного ответа. Пациенты с COVID-19 характеризуются наличием выраженного воспалительного синдрома. В ряде случаев, при прогрессировании заболевания наступает так называемый «цитокиновый шторм». Данное состояние не всегда поддается эффективному лечению и может привести к системной полиорганной недостаточности. В той ситуации, когда на этом фоне выполняется хирургическая реваскуляризация, оперативная травма может усилить существующее течение патофизиологических процессов. На наш взгляд, в результате этого наблюдается рост частоты летальных исходов. Отдельное внимание хотелось бы уделить особенностям ретромбоза после тромбэктомии. По нашим наблюдениям данное состояние развивалось в первые два – три часа послеоперационного периода. При этом если первичный тромбоз лоцировался на верхних этажах нижней конечности (ОБА, ГБА, ПБА), то рецидив затрагивал уже все артериальное русло вплоть до дистальных отделов стопы. При ревизии полностью исключались технические ошибки первичного вмешательства. Четко прослеживались изменения артериального эндотелия, местами с мелкими флотирующими участками, которых ранее не определялось. Подобное наблюдалось, в том числе в тех отрезках сосуда, где катетер Фогарти не применялся, что исключало ятрогенную природу в пользу текущего эндотелиита. Во время выполнения ретромбэктомии чаще всего был получен крайне слабый ретроградный кровоток. При этом по данным дооперационной визуализации периферический коллатеральный кровоток был определен. В последующие два – три часа после ретромбэктомии, по нашим наблюдениям всегда развивался тотальный тромбоз всего артериального и затем венозного русел нижней конечности с

формированием необратимой ишемии и в подавляющем большинстве случаев – влажной гангрены. Данное состояние сопровождалось «присоединением» бактериальной пневмонии на фоне текущей вирусной, нарастанием дыхательной (с необходимостью в переводе на ИВЛ) и почечной недостаточности, прогрессированием коагулопатии. После ампутации конечности по результатам нашего исследования у 52 из 63 пациентов развилась системная полиорганная недостаточность, сепсис с последующим летальным исходом. Таким образом, доступного и эффективного способа реваскуляризации при тромбозе артерий нижних конечностей на фоне COVID-19 на сегодня не существует. Медикаментозная терапия демонстрирует некоторые преимущества перед агрессивной хирургической тактикой. Однако вероятно ввиду небольшого объема изучаемой выборки, достоверные различия не были получены. Тем не менее, требуется дальнейшее изучение этого вопроса с идентификацией оптимального способа реперфузии в этой сложной когорте больных.

Выводы. Медикаментозная терапия демонстрирует некоторые преимущества перед агрессивной хирургической тактикой. Однако вероятно ввиду небольшого объема изучаемой выборки, достоверные различия не были получены. Тем не менее, требуется дальнейшее изучение этого вопроса с идентификацией оптимального способа реперфузии в этой сложной когорте больных.

СВЯЗЬ ЗАБОЛЕВАНИЙ ПЕРИФЕРИЧЕСКИХ АРТЕРИЙ С ДИФфуЗНЫМ ПОРАЖЕНИЕМ КОРОНАРНЫХ АРТЕРИЙ. АНАЛИЗ 4-ЛЕТНИХ РЕЗУЛЬТАТОВ КОРОНАРНОГО ШУНТИРОВАНИЯ

***Зайковский В.Ю.¹, Ширяев А.А.¹, Акчурина Р.С.¹, Васильев В.П.¹,
Галяутдинов Д.М.¹, Власова Э.Е.¹, Задоя А.Н.²***

1 - ФГБУ «НМИЦ кардиологии» Минздрава России, Москва, Россия

2 - МГУ им.М.В.Ломоносова, Москва, Россия

Введение. Проанализировать 4-летние клинические результаты операций коронарного шунтирования (КШ) у пациентов с диффузным и локальным поражением коронарных артерий (КА), рассмотреть их связь с заболеванием периферических артерий (ЗПА) с изучением особенностей операций.

Материалы и методы. Были изучены результаты КШ в двух группах больных, оперированных в 2010-2017г.г. Исследуемая группа была представлена 246 пациентами с диффузным поражением (ДП) КА. Контрольная группа сформирована из 182 пациентов с локальным поражением КА, оперированных в ближайшие календарные дни.

Результаты. При предоперационном сравнении групп установлено, что в группе с ДП КА наблюдалось достоверно большее число пациентов с сахарным диабетом 79 (32,1%) vs 38 (20,9%) $p=0,012$ и ЗПА 85 (34,6%) vs

40 (22,0%), $p=0,005$, не имевших показаний к одноэтапным операциям (субкомпенсация кровообращения). С целью минимизации систематической ошибки и обеспечения максимальной сопоставимости групп пациентов выполнено их компьютерное уравнивание методом псевдорандомизации (propensity score matching). В результате получены сопоставимые группы по 150 пациентов в каждой (47 пациентов с ЗПА в группе 1 и 40 – в группе 2).

Обсуждение. Заболевания периферических артерий – распространенное проявление мультифокального атеросклероза, ассоциирующееся с существенным снижением качества жизни пациентов, значительным уровнем рисков высоких ампутаций, инвалидности и смертности. В то же время одной из самых частых проблем в кардиохирургии на данный момент является проблема плохого коронарного русла, его диффузного дистального поражения и мелкий диаметр КА. При этом в литературе часто можно встретить информацию, что пациенты с ДП имеют более высокую периоперационную смертность и худшие госпитальные *Результаты*. Развитие современной техники и эндоваскулярных вмешательств привело к тому, что у нынешних пациентов, поступающих на КШ, все чаще наблюдается сочетание этих двух факторов. Однако в отечественной и иностранной литературе никак не анализируется риск операции у таких пациентов, отсутствуют рекомендации по тактике и технике выполнения КШ у столь тяжелой группы больных. Наше исследование показало, что у пациентов с ДП и ЗПА с высокой частотой отмечается кальциноз дистального русла КА, что несет за собой худший отдаленный прогноз, накладывает ограничение на хирургическую тактику и требует подбора адекватной дезагрегантной и антикоагулянтной терапии в послеоперационном периоде. Операции у больных с ДП и ЗПА достоверно больше по объему и, соответственно, по длительности искусственного кровообращения и ишемии миокарда, это объясняется применением сложных коронарных реконструкций при формировании анастомозов с дистальными сегментами малых диаметров. В случае, когда выполнение анастомоза с применением микрохирургической техники невозможно, методом выбора является применение коронарной эндартерэктомии, альтернативы для которой, на сегодняшний момент, нет. Применение вынужденной эндартерэктомии оправдано стремлением к полной реваскуляризации миокарда и имеет особое значение для пациентов с ДП, у которых число сосудов, доступных для рутинного КШ, ограничено. Однако, несмотря на сложность выполнения вмешательства у пациентов с ДП и ЗПА, в нашей работе было показано, что при грамотно подобранной оперативной тактике частота послеоперационных осложнений (ИМ) и отдаленные результаты (рецидив стенокардии) значимо не отличаются от показателей у пациентов с локальными поражениями КА.

Выводы. Заболевание периферических артерий достоверно чаще встречается у пациентов с диффузным поражением коронарных артерий. Эти пациенты требуют детального изучения дистального русла КА с применением МСКТ-ангиографии до операции для прогноза сложности реконструкции и шунтирования, а также грамотного выбора дезагрегантной и антикоагулянтной терапии в послеоперационном периоде. У пациентов с ДП и ЗПА чаще выполняются сложные анастомозы к артериям малого диаметра, шунтопластики и эндартерэктомии. Тем не менее, несмотря на большой объем операций, у таких пациентов возможно достижение удовлетворительных результатов.

ОРТОТОПИЧЕСКОЕ БЕДРЕННО-ПОДКОЛЕННОЕ ШУНТИРОВАНИЕ ПРЕФАБРИЦИРОВАННОЙ БОЛЬШОЙ ПОДКОЖНОЙ ВЕНОЙ. ГОСПИТАЛЬНЫЕ РЕЗУЛЬТАТЫ

Закеряев А.Б., Виноградов Р.А., Бутаев С.Р., Сухоручкин П.В., Бахишев Т.Э., Дербилов А.И., Ураков Э.Р., Барышев А.Г., Порханов В.А.

ГБУЗ «Научно-исследовательский институт - Краевая клиническая больница №1 имени профессора С.В. Очаповского» министерства здравоохранения Краснодарского края, Краснодар, Россия

Введение. Анализ госпитальных результатов нового способа бедренно-подколенного шунтирования (БПШ) с подготовкой большой подкожной аутовены (БПВ) методом «ex situ» и ее ортотопической имплантацией.

Материалы и методы. В настоящее ретроспективное, открытое, когортное, сравнительное исследование за период с 10.01.2016 по 25.12.2019 в ГБУЗ «Научно-исследовательский институт – Краевая клиническая больница №1 имени профессора С. В. Очаповского» Министерства здравоохранения Краснодарского края, г. Краснодар было включено 473 пациента, которым выполнялось БПШ. В зависимости от вида шунта сформировано 5 групп: 1 группа (n = 266) – реверсированная вена (БПВ); 2 группа (n = 59) – аутовена (БПВ), подготовленная «in situ»; 3 группа (n = 66) – аутовена (БПВ), подготовленная «ex situ»; 4 группа (n = 9) – синтетический протез (Jotec, Германия); 5 группа (n = 73) – вены верхней конечности. БПВ «ex situ» подготавливалась следующим образом: выделяли БПВ от сафено-фemorального соустья в дистальном направлении на необходимую длину и извлекали из раны. Далее через проксимальный конец БПВ выполняли вальвулотомию. Затем вальвулотом удаляли и вводили металлическую канюлю. Через нее с помощью шприца в просвет БПВ нагнетали физиологический раствор комнатной температуры с не фракционированным гепарином, имитируя кровоток, и проверяли качество проведенной вальвулотомии. Технический результат нового вида БПШ достигался за счет применения предлагаемого вида подготовки аутовенозного шунта, при котором после выделения БПВ производилась

описанная вальвулотомия «ex situ» с последующим проведением шунта без реверсирования субфасциально ортотопически по ходу сосудисто-нервного пучка путем туннелирования (туннелер Sheath Tunneler Set; Peripheral Vascular, USA) мягких тканей.

Результаты. В госпитальном послеоперационном периоде в 4 группе каких-либо осложнений не отмечалось, что было обусловлено, в том числе небольшими размерами этой выборки. Несмотря на это статистически значимых различий по частоте развития летального исхода (группа 1: 0%; группа 2: 0%; группа 3: 1,5%; группа 4: 0%; группа 5: 0%; $p = 0,18$), инфаркта миокарда (группа 1: 0,4%; группа 2: 0%; группа 3: 0%; группа 4: 0%; группа 5: 0%; $p = 0,94$), тромбоз шунта (группа 1: 3,0%; группа 2: 6,8%; группа 3: 4,5%; группа 4: 0%; группа 5: 8,2%; $p = 0,29$), кровотечения (группа 1: 1,5%; группа 2: 3,4%; группа 3: 3,0%; группа 4: 0%; группа 5: 0%; $p = 0,52$), инфицирования послеоперационной раны (группа 1: 1,5%; группа 2: 3,4%; группа 3: 0%; группа 4: 0%; группа 5: 4,1%; $p = 0,36$), ампутации конечности (группа 1: 1,9%; группа 2: 3,4%; группа 3: 1,5%; группа 4: 0%; группа 5: 2,7%; $p = 0,91$) выявлено не было.

Обсуждение. Таким образом, ортотопическое БПШ, впервые выполненное в нашем центре, показало эффективность и безопасность с другими вариантами операций на нижних конечностях («in situ», протезом, реверсированной веной)

Выводы. Новый способ БПШ с подготовкой БПВ «ex situ» и ее ортотопической имплантацией, продемонстрировал сопоставимые результаты реваскуляризации с наиболее распространенными методиками БПШ (реверсированной аутовеной, «in situ», синтетическим протезом, аутовеной верхней конечности). Таким образом, для оценки эффективности и безопасности разработанного варианта операции необходимо дальнейшее изучение отдаленных результатов с анализом предикторов возможных осложнений.

СПОСОБ ПОДГОТОВКИ БОЛЬШОЙ ПОДКОЖНОЙ ВЕНЫ МАЛОГО ДИАМЕТРА В КАЧЕСТВЕ ШУНТИРУЮЩЕГО МАТЕРИАЛА ПРИ БЕДРЕННО-ПОДКОЛЕННЫХ РЕКОНСТРУКЦИЯХ

***Закеряев А.Б., Виноградов Р.А., Бахшиев Т.Э., Бутаев С.Р.,
Хангереев Г.А., Сухоручкин П.В., Мещерякова О.М., Трегубенко К.А.,
Барышев А.Г., Порханов В.А.***

*ГБУЗ «Научно-исследовательский институт - Краевая клиническая больница №1
имени профессора С.В. Очаповского» министерства здравоохранения Краснодарского
края, Краснодар, Россия*

Введение. Изучение непосредственных результатов выполнения этапного бедренно-подколенного шунтирования у пациентов с малым диаметром большой подкожной вены (менее 3 мм).

Материалы и методы. С 2021 по 2022 гг. проведен проспективный анализ лечения пациентов (n=20) с окклюзией бедренно-подколенного сегмента и хронической артериальной недостаточностью ПБ-IV ст. по А.В. Покровскому-Фонтейну. Критериями выбора к выполнению этапного бедренно-подколенного шунтирования являлись: 1. Дистанция безболевого ходьбы менее 100 метров (75%; 15/20); 2. Критическая ишемия нижних конечностей (КИНК) (сухие некрозы на пальцах стопы, изнуряющие боли мышцах голени в покое (25%; 5/20); 3. Диаметр большой подкожной вены менее 3 мм на протяжении; 4. Тромбоз ранее выполненных бедренно-подколенных шунтирований синтетическим протезом (5%; 1/20); 5. Отсутствие возможности формирования артерио-венозной фистулы на верхней конечности (раннее сформированные диализные фистулы, положительная проба Аллена) (15%; 3/20). Диаметр большой подкожной вены определялся на 3 основных точка на бедре: на уровне верхней трети (в/3) бедра, средней трети (с/3) бедра и нижней трети (н/3) бедра и составлял $1,7 \pm 0,7$ мм, $1,4 \pm 0,5$ мм и $1,3 \pm 0,4$ мм соответственно. Первым этапом выполнено формирование артерио-венозной фистулы между большой подкожной веной и общей бедренной артерией, при этом вену выделяют до середины длины шунта, притоки перевязывают, далее дистальный конец реверсируют и укладывают U-образно субфасциально на передне-медиальной поверхности бедра в специально созданном ложе и формируют анастомоз между общей бедренной артерией и веной по типу “конец вены в бок”. Время для артериализации вен составило 2-3 недели. Вторым этапом оперативного вмешательства: выполняется кроссэктомия, выделение вены проксимальной части шунта, реверсирование проксимального конца вены и проведение субфасциально к подколенной артерии, формирование дистального анастомоза между аутовеной и подколенной артерией по типу “конец вены в бок”.

Результаты. При повторной госпитализации диаметр артерио-венозной фистулы определялся триплексным сканированием на уровне: анастомоза между артерией и веной, с/3 длины и в области устья большой подкожной вены и составлял $4,3 \pm 0,5$ мм, $3,9 \pm 0,4$ мм и $3,7 \pm 0,6$ мм соответственно. Средняя длительность 1 этапа оперативного вмешательства составила $64,9 \pm 12,4$ мин, 2 этапа – $69,7 \pm 15,4$ мин. В послеоперационном периоде сосудистые осложнения не диагностированы. Результаты данного метода лечения подтверждены в послеоперационном периоде дуплексным сканированием артерий нижних конечностей и контрольным КТ-ангиографией нижних конечностей.

Обсуждение. Формирование артерио-венозной фистулы первым этапом является методом подготовки и выполняется с целью увеличения диаметра вены, использующую в качестве шунтирующего материала, у пациентов с малым диаметром вены и высокими рисками тромбоза шунта. Необходимо отметить, что этапность выполнения бедренно-подколенного

шунтирования не увеличивает объем оперативного вмешательства.

Выводы. 1. Малый диаметр большой подкожной вены (менее 3 мм) является фактором риска тромбоза шунта, что является нецелесообразным использование аутовены в качестве шунтирующего материала при бедренно-подколенном шунтировании. 2. Этапное выполнение оперативного вмешательства позволяет подготовить большую подкожную вену в качестве шунтирующего материала с достаточным диаметром (более 3 мм), которая является более приемлемой в сравнении с синтетическими протезами. 3. Сравняя ближайший аналог оперативного вмешательства при малом диаметре большой подкожной вены, бедренно-подколенное шунтирование с использованием латеральной подкожной вены руки, выполнение артерио-венозной фистулы на ноге уменьшает объем вмешательства, т.к. при первом этапе формируется проксимальный анастомоз шунта. Таким образом, сокращаются сроки реабилитации и снижаются риски инфекционных осложнений, за счет отсутствия дополнительных разрезов на руке. 4. Недостатком данного способа является увеличение срока выполнения бедренно-подколенного шунтирования, что неприемлемо у пациентов с КИНК. А так же гиперволемиа, в периоде 2-3 недель между этапами выполнения бедренно-подколенного шунтирования может прогрессировать течение ишемии нижней конечности.

ТРИ НАИБОЛЕЕ ОБСУЖДАЕМЫХ ВОПРОСА КАРОТИДНОЙ ХИРУРГИИ. ОБЗОР РОССИЙСКИХ И ЗАРУБЕЖНЫХ ИССЛЕДОВАНИЙ ПОСЛЕДНЕГО ПЯТИЛЕТИЯ

Казанцев А.Н.¹, Черных К.П.¹, Багдавадзе Г.Ш.¹, Коротких А.В.²

1 - ГБУЗ «Городская Александровская больница», Санкт-Петербург, Россия

2 - Клиника кардиохирургии ФГБОУ ВО Амурской ГМА Минздрава России, Благовещенск, Россия

Введение. Анализ отечественных и зарубежных публикаций за последние 5 лет по трем самым обсуждаемым вопросам каротидной хирургии.

Материалы и методы. Проведен анализ 93 наиболее актуальных публикаций, включенных в следующие электронные библиотеки за период с 2017 по 2022 гг.: www.elibrary.ru, www.scopus.com, www.pubmed.ncbi.nlm.nih.gov.

Результаты. В настоящем обзоре литературе проведен анализ российских и зарубежных публикаций за последние пять лет по трем самым обсуждаемым вопросам, связанным с каротидной хирургией: 1. Эверсионная или классическая техника операции с пластикой зоны реконструкции заплатой более эффективна? 2. Каротидная эндартерэктомия (КЭЭ) или каротидная ангиопластика со стентированием (КАС) более оптимальна? 3. В какие сроки после развития ишемического инсульта

следует выполнять реваскуляризацию головного мозга?

Обсуждение. 1. Классическая или эверсионная техника? Как российское, так и зарубежное медицинское сообщество, до сих пор не приходит к единому знаменателю относительно того, какая же техника КЭЭ является наиболее оптимальной. Однако результаты крупных многоцентровых исследований и мета-анализов уверенно демонстрируют, что классическая техника с пластикой зоны реконструкции заплатой сочетается с наибольшим риском рестеноза внутренней сонной артерии (ВСА) в отдаленном послеоперационном периоде. Тем не менее, требуется проведение дополнительных проспективных, ран-доминированных исследований для окончательного решения вопроса по поводу идентификации наилучшего метода реваскуляризации головного мозга в условиях наличия гемодинамически значимого стеноза ВСА. 2. КЭЭ или КАС? Единого мнения, как в России, так и за рубежом, по поводу эффективности того или иного метода реваскуляризации головного мозга не существует. Данная закономерность распространяется на все характеристики больных с прецеребральным атеросклерозом, не зависимо от возраста, симптомности/бессимптомности и выраженности коморбидного фона. Одни исследования демонстрируют преимущества КЭЭ, другие – КАС и наоборот. В конечном итоге выбор в пользу того или иного способа коррекции должен осуществляться персонафицированно, на основе стратификации риска осложнения и опыта медицинского учреждения. 3. КЭЭ в острейшем и остром периодах ишемического инсульта. Определенности по поводу применения КЭЭ и КАС в ургентном режиме до сих пор не достигнуто. Также остается не ясным, какой из двух методов реваскуляризации наиболее оптимален. В связи с этим, подход к выбору стратегии лечения данной когорты больных может быть только персонафицированным и избираться мультидисциплинарным консилиумом на основе опыта учреждения и действующих рекомендаций.

Выводы. 1. По данным большинства крупных исследований и мета-анализов, классическая КЭЭ с пластикой зоны реконструкции заплатой сочетается с высоким риском развития рестеноза внутренней сонной артерии относительно эверсионной техники операции. Одноцентровые исследования с небольшими выборками больных статистических различий между результатами применения обоих методов операции не находят. 2. Требуется проведения крупных многоцентровых рандомизированных исследований для решения вопросов эффективности КЭЭ и КАС у симптомных и бессимптомных больных. На сегодняшний день единого мнения по этому поводу не выработано. 3. КЭЭ и КАС могут быть одинаково эффективны и безопасны в острейшем и остром периодах ишемического инсульта при реализации в условиях наличия легкого неврологического дефицита и ишемического очага в головном мозге, не превышающего 2,5 см в диаметре. Тем не менее, выбор стратегии лечения

должен осуществляться строго персонифицированно мультидисциплинарным консилиумом на основе опыта учреждения и действующих рекомендаций.

АКТУАЛЬНЫЕ РОССИЙСКИЕ И ЗАРУБЕЖНЫЕ ИССЛЕДОВАНИЯ О ВЛИЯНИИ САХАРНОГО ДИАБЕТА НА ИСХОДЫ СОЧЕТАННЫХ ОПЕРАЦИЙ КОРОНАРНОГО ШУНТИРОВАНИЯ И КАРОТИДНОЙ ЭНДАРТЕРЭКТОМИИ

Казанцев А.Н.

ГБУЗ «Городская Александровская больница», Санкт-Петербург, Россия

Введение. Анализ исследований, посвященных госпитальным и отдаленным результатам коронарного шунтирования (КШ) и каротидной эндартерэктомии (КЭЭ) у пациентов с сахарным диабетом (СД) 2 типа.

Материалы и методы. Проведен обзор наиболее актуальных публикаций последних 10 лет, посвященных указанной проблеме. Использована база данных следующих электронных библиотек: www.pubmed.ncbi.nlm.nih.gov, www.scopus.com, www.elibrary.ru

Результаты. Проанализированы три темы: 1. Сочетанное коронарное шунтирование и каротидная эндартерэктомия на фоне СД 2 типа, 2. Каротидная эндартерэктомия и СД 2 типа; 3. Коронарное шунтирование и СД 2 типа.

Обсуждение. 1. Сочетанное коронарное шунтирование и каротидная эндартерэктомия на фоне СД 2 типа. В исследованиях Чарчян Э.Р. с соавт. и Барбараш Л.С. с соавт. было доказано, что в отдаленном послеоперационном периоде КШ КЭЭ отмечается статистически значимое снижение частоты острого нарушения мозгового кровообращения (ОНМК) по сравнению с другими стратегиями лечения. При этом авторы обсуждают ряд предикторов развития неблагоприятных кардиоваскулярных событий, среди которых особое место занимает СД 2 типа. Серия работ Барбараш Л.С. с соавт. привела их к созданию компьютерной программы персонифицированного выбора тактики хирургического лечения у больных с сочетанным атеросклеротическим поражением внутренних сонных (ВСА) и коронарных артерий (КА). На сегодня эта программа не имеет аналогов в России. При проспективной апробации она доказала свою эффективность и безопасность, что позволяет допускать ее рутинное применение при работе мультидисциплинарного консилиума. В расчетах вероятности развития осложнений данная разработка учитывает наличие СД 2 типа, как негативного триггера, имеющего влияние на течение послеоперационного периода у больных после КШ КЭЭ. Тем не менее, отдельного анализа результатов КШ КЭЭ на фоне СД 2 типа Барбараш Л.С. с соавт. не проводили по причине недостаточного количества наблюдения ($n = 46$) для получения достоверных выводов. Подобные ограничения

имеются во всех клиниках страны, что не позволяет организовать крупного одноцентрового исследования. Поэтому выводы о влиянии СД 2 типа на течение послеоперационного периода КШ КЭЭ можно делать, анализируя только те публикации, которые посвящены отдельно КШ и отдельно КЭЭ у больных с нарушением углеводного обмена. 2. Каротидная эндартерэктомия и сахарный диабет 2 типа. Пациенты с СД 2 типа, направляющиеся на КЭЭ имеют повышенные риски развития ишемического инсульта в госпитальном послеоперационном периоде и всех неблагоприятных сердечно-сосудистых событий в отдаленном периоде. Выбор классической техники с пластикой зоны реконструкции заплатой в данной когорте больных может привести к раннему рестенозу внутренней сонной артерии (ВСА), который потребует повторное реконструктивное вмешательство. 3. При направлении пациента с СД 2 типа на КШ из стернотомического доступа, мультидисциплинарной команде следует рассмотреть все альтернативные варианты реваскуляризации миокарда, начиная от чрескожного коронарного вмешательства, заканчивая MIDCAB. Возможность реализовать вмешательство без крупного травматического доступа снизит вероятность развития раневых осложнений, повысит реабилитационный потенциал пациента. При этом необходимо помнить, что в связи с повышенным риском развития дисфункции шунта в результате гиперплазии неоинтимы, пациенты с СД 2 типа после КШ должны подвергаться прецизионному наблюдению на протяжении всего госпитального и отдаленного периода наблюдения с целью ранней верификации предпосылок развития осложнений и их своевременной профилактики.

Выводы. 1. Пациенты, направляющиеся на КШ КЭЭ подвержены высокому риску развития ОНМК, стерномедиастенита в госпитальном послеоперационном периоде и всех неблагоприятных сердечно-сосудистых событий в отдаленном послеоперационном периоде. 2. На фоне СД 2 может развиваться ранняя дисфункция коронарных шунтов, а также рестеноз ВСА ввиду гиперплазии неоинтимы. 3. При выборе техники КЭЭ для больных со стенозами ВСА и СД 2 типа следует отказаться от классической техники с пластикой зоны реконструкции заплатой в пользу эверсионной. При выборе вида КШ необходимо рассмотреть все альтернативные варианты реваскуляризации для снижения травматичности операции и риска инфекционных осложнений. 4. Для снижения объема хирургической травмы и нивелирования риска осложнений на фоне СД 2 типа должна учитываться возможность поэтапного выполнения КШ и КЭЭ. Симультанная операция может быть оправданной при наличии симптомных стенозов и/или нестабильных атеросклеротических бляшек в заинтересованных артериях. 5. Пациенты после сочетанного вмешательства КШ КЭЭ должны подвергаться прецизионной курации на протяжении всего госпитального и отдаленного периодов наблюдения с

целью своевременной диагностики и профилактики неблагоприятных кардиоваскулярных событий, сопровождающихся течением СД 2 типа.

АКТИВНОСТЬ ФАКТОРА XI У ПАЦИЕНТОВ С ОБЛИТЕРИРУЮЩИМ АТЕРОСКЛЕРОЗОМ АРТЕРИЙ НИЖНИХ КОНЕЧНОСТЕЙ

*Калинин Р.Е., Сучков И.А., Мжаванадзе Н.Д., Поваров В.О.,
Журина О.Н., Климентова Э.А., Суров И.Ю.,
Стрельникова Е.А., Боженова А.Д.
ФГБОУ ВО РязГМУ Минздрава России, Рязань, Россия*

Введение. Изучить активность фактора XI у пациентов с облитерирующим атеросклерозом артерий нижних конечностей.

Материалы и методы. В исследование включены 112 пациентов с хронической ишемией нижних конечностей атеросклеротической этиологии IIб – IV стадии заболевания по А.В. Покровскому-Фонтейну. Пациенты были разделены на 2 группы в зависимости от выбранного метода лечения: консервативного либо открытого реваскуляризирующего. У всех пациентов в течение года оценивались неблагоприятные исходы. Всем больным в начале исследования проводилась оценка активности фактора коагуляции XI в плазме крови клоттинговым гемостазиологическим методом на оптическом, полуавтоматическом коагулометре SYSMEX CA 50 (Япония) с использованием субстратной дефицитной по фактору XI плазмы (Coagulation Factor XI Deficient Plasma), патромтина SL (SIEMENS, Германия), 0,277% раствора CaCL₂, иммидазолового буфера. У пациентов хирургической группы активность фактора XI дополнительно оценивалась через 3 месяца после реваскуляризации.

Результаты. Среди участников исследования количество больных, кому проводилось консервативное лечение в течение года и имевших стабильное течение ишемии в виде перемежающейся хромоты, составило 52 человека; средний возраст – 62 (56;67) года; 42 (82,7%) пациента были мужского пола. В течение 1 года наблюдения онкологическое заболевание было выявлено у 3 (5,77%) пациентов, инфаркт миокарда – у 4 (7,69%). Тромбоза артерий конечностей, инсульта либо летальных исходов не было. В среднем активность XI на момент включения в исследование составила 113,35% (95,70;139,45) при норме 70–130%. У пациентов с активностью фактора XI, превышающей 142%, риск развития инфаркта миокарда был повышен в 9 раз (относительный риск 9, доверительный интервал 95% 1,023-79,171). Помимо этого, у больных с постинфарктным кардиосклерозом риск развития повторного инфаркта миокарда был повышен 2,6 раза (относительный риск 2,6, доверительный интервал 95% 1,031-6,599). Количество пациентов, которым проведено хирургическое

лечение в виде шунтирующих операций на артериях аорто-бедренного и бедренно-подколенного сегментов с использованием синтетических протезов, составило 60 пациентов, средний возраст которых – 65 (60;67) лет. Больных мужского пола был 51 (85%) человек. II стадия заболевания отмечалась у 6 (10%) больных, III – у 39 (65%), IV – у 15 (25%). К концу 1 года наблюдения известны исходы у 51 из включенных участников исследования: прогрессирование заболевания – 3 (5,88%) случаев, рестеноз – 6 (11,76%), тромбоз зоны реконструкции – 10 (19,6%), вновь выявленные онкологические заболевания – 5 (9,8%), инфаркт миокарда – 2 (3,92%), ампутация – 5 (9,8), ишемический инсульт – 1 (1,96%), летальные исходы – 2 (3,92%). Активность фактора XI при включении в исследование составила 153,6% (104,1;215,5), через 3 месяца после – 158% (105;258).

Обсуждение. Важно отметить, что активность фактора XI у пациентов группы консервативного лечения была статистически значимо ниже по сравнению с группой открытых шунтирующих операций ($p=0,02$). Таким образом, для более тяжелого течения облитерирующего атеросклероза, требующего реваскуляризации (90% пациентов группы хирургического лечения имели критическую ишемию нижних конечностей), характерна высокая активность фактора XI, превышающая верхнюю границу нормы более чем на 20%. Помимо этого, активность фактора XI, превышающая 142%, ассоциировался с 9-кратным повышением риска развития инфаркта миокарда даже при стабильном течении ишемии нижних конечностей атеросклеротического генеза, требовавшей консервативного лечения.

Выводы. Повышенная активность фактора XI, превышающая в среднем 153%, характерна для пациентов с тяжелой ишемией нижних конечностей атеросклеротического генеза. Превышающая 142% активность фактора XI ассоциируется со статистически значимым 9-кратным повышенным риском инфаркта миокарда у больных со стабильным течением облитерирующего атеросклероза артерий нижних конечностей. Понимание роли фактора XI в системе гемостаза у пациентов с облитерирующим атеросклерозом и вероятное появление в скором времени антикоагулянтов, нацеленных на ингибирование активности фактора XI, могут способствовать активному внедрению антитромботических препаратов нового поколения в клиническую практику.

ГИСТОЛОГИЧЕСКАЯ КАРТИНА ТРУПНЫХ ГОМОГРАФТОВ ПРИ РАЗЛИЧНЫХ СРОКАХ И ВАРИАНТАХ КОНСЕРВАЦИИ

*Калинин Р.Е.¹, Сучков И.А.¹, Карпов В.В.², Егоров А.А.^{1,2},
Виноградов И.И.^{1,3}*

1 - ФГБОУ ВО РязГМУ Минздрава России, Рязань, Россия

2 - ГБУ РО «Областная клиническая больница», Рязань, Россия

3 - ГБУ РО «Областной клинический онкологический диспансер», Рязань, Россия

Введение. Изучить особенности гистологической картины артериальных и венозных гомографтов в зависимости от сроков и вариантов консервации.

Материалы и методы. Выполнено морфологическое исследование трупных общей бедренной вены и поверхностной бедренной артерии (аллографты), изъятых при мультивисцеральном заборе от посмертного донора при соблюдении всех правил и норм трансплантологии. Изучено 36 образцов гомографтов от одного посмертного донора. Кондиционированы в растворах для культивации клеточных структур RPMI (Roswell Park Memorial Institute) 1640 с глутамином при температуре 4 0С. Получены 3 группы аллографтов. 1 группа – артерия и вена без добавления гентамицина и флуконазола в 500 мл раствора RPMI, 2 группа – артерия и вена с добавлением гентамицина (400мкг/мл) и флуконазола (20мкг/мл) в 500 мл раствора RPMI, 3 группа – артерия и вена с добавлением гентамицина (200мкг/мл) и флуконазола (10мкг/мл) в 500 мл раствора RPMI. Материалом для исследования послужили парафиновые блоки и микропрепараты трупных гомографтов. Весь материал фиксировался в 10% забуференном формалине в течение 24 часов, обрабатывался по стандартной методике с использованием ксилола, заливался в парафин. С блоков изготавливались срезы толщиной 4 мкм, окрашивались гематоксилином и эозином. Препараты изучались при помощи светового микроскопа Axioskop «OPTON» со стандартным набором оптики. Микрофотографирование производилось на микроскопе биологическом универсальном Leica DM4000B с цветной цифровой камерой DFC495 при помощи стандартного программного средства Leica Application Suite v. 3.7.0. Гистологическое исследование артериального и венозного гомографта из каждой группы проводилось на 7-е, 14-е, 21-е, 28-е, 35-е, 42-е сутки. Изучено 18 артериальных и 18 венозных образцов трупных гомографтов от одного донора в разные сроки консервации. Оценивалось состояние интимы, коллагеновых и эластических волокна, наружной и внутренней эластических мембран. На 42-е сутки выполнен бактериальный посев консервирующих растворов

Результаты. Трупные аллографты на 7-е сутки во всех группах имели полное сохранение структуры сосудистой стенки, очагов деструкции нет как в артериях так и венах. Сохранены структуры эндотелия и внутренней эластической мембраны, признаков деструкции ядер миоцитов

не выявлено. На 14-е сутки определяется в интимае и меди слабовыраженное разрыхление, более выраженное во второй группе артериального гомографта. К 21-м суткам отмечаются признаками истончения внутренней эластической мембраны, набухание интимы и меди, появление миоцитов, которые не содержат ядер. Изменения менее выражены в алловене первой группы. Во второй и третьей группах изменения схожи. На 28-е сутки постепенно нарастают деструктивные изменения лейомиоцитов, очаговая деструкция ядер, появление протяженных дефектов интимы, набухание волокнистых структур всех слоев. Изменения более характерны для артериальных графтов второй и третьей групп. К 35-м суткам постепенно нарастают очаги деструкции миоцитов, сливающиеся в поля на всю толщину стенки сосуда, с очаговым кариопикнозом и кариорексисом в их ядрах, набухание волокнистых структур во всех слоях. Изменения более выражены в артериальных гомографтах. На 42-е сутки определяются протяженные дефекты интимы с очагами разрушения внутренней эластической мембраны. Изменения характерны для всех групп. К 42-м суткам выявлен *Staphylococcus epidermidis* 104 КОЕ/мл из консервирующего раствора первой группы, *Staphylococcus aureus* 104 КОЕ/мл из консервирующего раствора третьей группы. В первой группе определяются менее выраженные деструктивные гистологические изменения трупных гомографтов в результате консервации до 35-х суток. Алловена менее подвержена деструктивным изменениям во всех группах.

Обсуждение. Использование аллогraftов в ряде особых клинических ситуациях может быть методом выбора. В англоязычной литературе такие сообщения встречаются часто. В этих работах применяют чаще всего криоаллогraftы. В работах российских авторов используют гомографты влажного хранения. Определены ряд проблем широкого использования гомографтов в практической деятельности ангиохирургов с учётом возможностей забора графтов, их длительной консервации и дальнейшего применения. Это, прежде всего, «жизнеспособность» гомографтов, их дегенерация и кальцинация, сроки и особенности их консервации. Поэтому особенно актуально проведение гистологического исследования трупных артериальных и венозных гомографтов в различные сроки консервации.

Выводы. Учитывая проведённое исследование, оптимальным сроком применения трупных гомографтов можно считать срок консервации до 21 суток. Концентрация гентамицина 400 мкг/мл обеспечивает отсутствие роста бактерий. Алловена предпочтительна при длительной консервации гомографтов.

ОТДАЛЁННЫЕ РЕЗУЛЬТАТЫ МИНИИНВАЗИВНОГО СПОСОБА КОРРЕКЦИИ ГЛУБОКОГО РЕФЛЮКСА У ПАЦИЕНТОВ С ПОСТТРОМБОТИЧЕСКОЙ БОЛЕЗНЬЮ

Калинин Р.Е., Сучков И.А., Шанаев И.Н., Хашумов Р.М.

ФГБОУ ВО РязГМУ Минздрава России, Рязань, Россия

Введение. Проследить отдаленные результаты операции дозированного сужения бедренной вены в нижней трети бедра.

Материалы и методы. В исследование было включено 46 пациентов (30 мужчин и 16 женщин); с посттромботической болезнью вен нижних конечностей реканализованной формы, С4-С6 (по классификации CEAP), проходивших оперативную коррекцию глубокого рефлюкса по методике профессора П.Г. Швальба. У 23 пациентов дополнительно была проведена флебэктомия в системе поверхностных и перфорантных вен. Методика проведения операции: 1) В нижней трети медиальной поверхности бедра делается доступ; 2) Выделяется бедренная вена и под неё подводится лигатура; 3) Под контролем специальной трубки дозатора бедренная вена суживается на 2/3 от исходного диаметра. Результаты оперативного лечения учитывались в сроки 4 года и 8 лет. Метод исследования – дуплексное сканирование (ДС) вен нижних конечностей. Исследование выполнялось на аппаратах Samsung Sonoace X8, Siemens Acuson Cypress, Saoyte My Lab Alfa. Использовались линейный датчик с частотой 7-13 МГц, конвексный – с частотой 3-5 МГц

Результаты. Положительный эффект от операции и прежде всего заживление трофических язв, отмечали 93,5% пациентов в сроке наблюдения 4 года. У 3 пациентов без положительной динамики была выявлена несостоятельность глубокой вены бедра, у остальных пациентов с положительным эффектом от операции глубокая вена бедра была состоятельна. В сроке до 8 лет проследить результаты оперативного лечения удалось у 97,8% пациентов. Из них 60% оценивали эффект как хороший, без рецидива язв и прогрессирования трофических расстройств. У 40% пациентов отмечается отрицательная динамика: произошёл или рецидив трофических язв или увеличение площади индукции. Однако 88,9% пациентов отмечали, что язвы в размерах были значительно меньше, чем до операции. Анализ послеоперационных результатов коррекции глубокого рефлюкса позволил подтвердить с помощью ДС улучшение параметров венозного оттока: индекса Псатакиса ($0,26 \pm 0,07$ после операции – $0,5 \pm 0,04$ до операции). Интересно, что, проходя через место сужения бедренной вены кровотоки в покое получают небольшое ускорение. А это соответствует физиологии работы клапана. Также важно отметить, что при операции дозированного сужения бедренной вены по методу П.Г. Швальба не происходит травмы интимы, и поэтому нет необходимости в антикоагулянтной терапии. По данным ДС несостоятельные ПВ в

послеоперационном периоде наблюдения 8 лет были выявлены у 16 пациентов: у всех девяти с ухудшением трофических расстройств и у семи пациентов без ухудшения. При сравнении гемодинамических параметров ПВ этих пациентов, диаметр, максимальная и средняя скорости ретроградного кровотока были больше у пациентов с ухудшением - диаметр $4,4 \pm 0,3$ мм, v (м.) $97,2 \pm 15$ см/с, v (ср.) $91 \pm 16,5$ см/с против диаметра $2,9 \pm 0,5$ мм, v (м.) 38 ± 15 см/с, v (ср.) 30 ± 9 см/с ($p < 0,05$).

Обсуждение. Одним из перспективных направлений современной флебологии является коррекция глубокого рефлюкса. Однако, данные операции пока не находят широкого распространения и применяются в специализированных клиниках. Существующие оперативные методики лечения глубокого рефлюкса разделяются на две группы: с флеботомией и без флеботомии. Одним из вариантов этой методики является операция дозированного сужения бедренной в нижней трети бедра, предложенная профессором П.Г. Швальбом.

Выводы. 1. Операция дозированного сужения бедренной вены по методу П.Г. Швальба имеет хорошие клинические результаты в 93,5% сроков наблюдения до 4 лет, после 8 лет – 60%. 2. Недостаточность глубокой бедренной вены является противопоказанием к операции дозированного сужения бедренной вены. 3. Изолированная коррекция глубокого рефлюкса с сохранением недостаточных перфорантов может привести к рецидиву трофических язв.

ВАРИАНТНАЯ АНАТОМИЯ БЕДРЕННО-ПОДКОЛЕННОГО СЕГМЕНТА ГЛУБОКИХ ВЕН У ПАЦИЕНТОВ С ВАРИКОЗНОЙ И ПОСТТРОМБОТИЧЕСКОЙ БОЛЕЗНЯМИ ВЕН НИЖНИХ КОНЕЧНОСТЕЙ

*Калинин Р.Е., Сучков И.А., Шанаев И.Н., Климентова Э.А.,
Хашумов Р.М.*

ФГБОУ ВО РязГМУ Минздрава России, Рязань, Россия

Введение. Уточнить топографию глубоких вен бедренно-подколенного сегмента у пациентов с варикозной и посттромботической болезнями.

Материалы и методы. Ультразвуковое дуплексное ангиосканирование (УЗДАС) было проведено у 200 пациентов/200 нижних конечностей с варикозной болезнью вен нижних конечностей (ВБВНК) и 253 пациентов/302 нижних конечностей с посттромботической болезнью (ПТБ). УЗДАС проводилось на аппарате Esaote My Lab Alfa с использованием линейного и конвексного датчиков с частотой 3-13 и 3-5 МГц. Также проводилось анатомическое препарирование 30 ампутированных нижних конечностей на уровне нижней трети бедра, без признаков хронических заболеваний вен нижних конечностей с предварительным заполнением венозной системы латексом.

Результаты. Удвоение ПБВ было выявлено в 14% у пациентов с ВБВНК, из них у 4% на всем протяжении. У пациентов с ПТБ более одного ствола поверхностной бедренной вены (ПБВ) было выявлено в 42% случаев: в 28,1% – один дополнительный ствол на всем протяжении, в 7,9% – два дополнительных ствола ПБВ. У одной пациентки был выявлен вариант развития с преобладанием глубокой вены бедра. Два ствола подколенной вены (ПкВ) ниже щели коленного сустава было выявлено в 83,3% при анатомическом препарировании, в 87,5% у пациентов с ВБВНК и в 90,1% при ПТБ по данным УЗДАС.

Обсуждение. Современная диагностика ХЗВ нижних конечностей базируется больше на применении малоинвазивных методах исследования. Лидирующим среди неинвазивных методов исследования в России, и широко распространенным за рубежом является ультразвуковое исследование. Основное преимущество – неинвазивность и возможность получить информацию о венозной системе в реальном времени. E. Dona et al. (2000 г.) выявили удвоение бедренно-подколенного сегмента глубоких вен в 15,7% случаев по данным УЗДАС, из них изолированное удвоение ПкВ наблюдалось только в 5%. В ходе нашего исследования удвоение ПБВ на каком-либо сегменте было выявлено в 14% случаев у пациентов с ВБВНК, что близко к данным E. Dona et al. В то же время увеличение количества стволов ПБВ до 42,1% было выявлено при ПТБ. Такое резкое увеличение с 14% до 42,1% частоты встречаемости большого количества стволов ПБВ можно объяснить только тем, что кровоток в условиях нарушения венозного оттока перераспределяется по сателлитным венам, которые могут дилатироваться практически до размеров основного ствола ПБВ и их можно легко спутать с ним. Но даже, если основной ствол поверхностной бедренной вены будет меньше в размерах, чем дополнительные, классического расположения своего он не изменит: в верхней трети бедра (у вершины бедренного треугольника) будет находиться медиальнее и кзади от поверхностной бедренной артерии, в средней трети бедра – кзади от ПБА, а в нижней трети бедра – латеральнее артерии. Полученные данные топографии подколенной вены несколько разнятся с данными E. Dona et al. Но тут надо учесть, что анатомическое препарирование имеет гораздо большую информативность чем УЗДАС в изучении анатомии, так как позволяет выделить и проследить абсолютно все сосуды, что, конечно же, в клинической практике невозможно. И эти сведения уже в свою очередь легли в основу нового алгоритма УЗДАС подколенных сосудов, данные которого и совпали с анатомическим препарированием и представлены в данной работе.

Выводы. 1) Увеличение количества стволов ПБВ встречается до 14% при ВБВНК и до 42% при ПТБ. 2) Удвоение ПкВ ниже щели коленного сустава встречается от 87,5% до 90,1%. 3) Изменения топографической анатомии бедренно – подколенного сегмента глубоких вен при ПТБ

происходят за счет дилатации сателлитных вен. Они выходят на первый план, маскируя основные стволы глубоких вен, классическая топография которых не меняется.

НОВЫЕ ПРЕДИКТОРЫ, ВЛИЯЮЩИЕ НА ОТДЕЛЕННЫЕ РЕЗУЛЬТАТЫ РЕКОНСТРУКТИВНЫХ ВМЕШАТЕЛЬСТВ НА АРТЕРИЯХ НИЖНИХ КОНЕЧНОСТЕЙ

*Калинин Р.Е., Сучков И.А., Климентова Э.А., Егоров А.А., Везенова И.В., Газарян З.С., Суров И.Ю., Афенов М.С.
ФГБОУ ВО РязГМУ Минздрава России, Рязань, Россия*

Введение. Оценка риска развития рестеноза в отделенном послеоперационном периоде в зависимости от уровня маркера апоптоза – Vcl-2 и пролиферации клеток – тромбоцитарного фактора роста (PDGF BB).

Материалы и методы. В исследование были включены 45 пациентов с облитерирующим атеросклерозом артерий нижних конечностей со IIБ-III стадией заболевания, перенесшие гибридное оперативное вмешательство на артериях нижних конечностей. Средний возраст пациентов составил 65 лет [61; 69]. Количество мужчин – 42 (93%). Всем пациентам проводилось определение показателей Vcl-2 и PDGF в сыворотке крови непосредственно перед вмешательством, в первые часы, на 7 и 30-е сутки после операции посредством метода иммуноферментного анализа. Контрольные визиты пациентов приходились соответственно на 6, 12 и 18 месяц. Обследования включали: проведение дуплексного сканирования (ДС) зоны вмешательства с целью определения проходимости зоны реконструкции. Измерялась пиковая скорость кровотока, высчитывался индекс периферического сопротивления. За факт наличия рестеноза принимался гемодинамически значимый стеноз $\geq 50\%$ непосредственно в зоне проведенного ранее вмешательства.

Результаты. Первичная проходимость после выполнения гибридных вмешательств на артериях нижних конечностей для пациентов через 2 года составила 60%. Через 12–18 месяцев у 9 пациентов было диагностировано развитие рестеноза зоны реконструкции, подтвержденное данными ДС и ангиографией артерий нижних конечностей. У пациентов с рестенозом зоны реконструкции в первые часы после операции наблюдалось снижение значения антиапоптотического маркера Vcl-2 ($p < 0,001$) по сравнению с остальными пациентами данной группы. На 7-е сутки было отмечено достижение пикового уровня маркером пролиферации клеток PDGF BB у пациентов с рестенозом зоны реконструкции ($p < 0,001$). К концу первого месяца у пациентов с рестенозом зоны реконструкции фиксировался рост значений маркера пролиферации PDGF BB ($p < 0,001$) относительно пациентов без данного осложнения. Отметим, что значение пиковой скорости кровотока у пациентов с рестенозом находилось в диапазоне 117

[112; 121] см/с, что на 20% выше, чем у пациентов без данного осложнения ($p=0,01$). Более того, разница между группами по показателю индекса сопротивления также составляла 20% в пользу роста у пациентов без рестеноза зоны реконструкции ($p=0,01$). ROC-анализ, проведенный в отношении маркера Vcl-2 в первые часы после операции, с целью его оценки как потенциального предиктора развития рестеноза зоны реконструкции показал, что, если значение Vcl-2 равно либо ниже порогового 2,44 нг/мл., то наблюдаются более высокие риски развития рестеноза зоны реконструкции в отдаленном периоде. Чувствительность и специфичность метода – 61% и 96% соответственно. В отношении маркера PDGF BB на 1 месяц пороговое значение составило 16,4 нг/мл. Чувствительность и специфичность метода – 91% и 92% соответственно.

Обсуждение. Опираясь на вышеизложенное, можно прийти к выводу, что индуцированный операционной травмой апоптоз клеток сосудистой стенки является важным фактором в ремоделировании и развитии рестеноза зоны реконструкции в отдаленном послеоперационном периоде. В ряде иностранных исследований, посвященных изучению апоптоза в образцах с рестенозом зоны реконструкции, были получены противоречивые *Результаты*. Isner et al. наблюдали повышенную активность апоптоза в рестенозических образцах по сравнению с образцами с атеросклеротическими бляшками, полученными при выполнении эндартерэктомии из коронарных артерий. Исследователи обосновывали это тем, что в основном апоптоз усиленно протекает в тканях с повышенной пролиферативной реакцией, а зона рестеноза как раз и является зоной с повышенной митогенной активностью. В нашем исследовании пациенты с рестенозом зоны реконструкции имели более выраженную активацию маркеров митохондриального пути апоптоза (сниженное количество антиапоптотического маркера Vcl-2) в первые часы после операции по сравнению с пациентами без рестеноза зоны реконструкции. Активация ответной пролиферации, направленная на восполнение погибших клеток, привела к повышению значений маркера PDGF BB на 7-е сутки. С нашей точки зрения, ярко выраженная гибель клеток сосудистой стенки и недостаточная реэндотелизация зоны реконструкции после операции не смогла ограничить усиленный пролиферативный ответ, что привело к развитию рестеноза зоны реконструкции.

Выводы. При значениях биомаркера Vcl-2 равном и ниже 2,44 нг/мл в первые часы после операции и PDGF BB равном и выше 16,4 нг/мл к концу первого месяца, наблюдается повышенный риск развития рестеноза зоны реконструкции в отдаленном послеоперационном периоде после выполнения гибридных оперативных вмешательств.

ПОКАЗАТЕЛИ ВЕНОСПЕЦИФИЧЕСКОГО ВОСПАЛЕНИЯ И КАЧЕСТВА ЖИЗНИ У ПАЦИЕНТОВ С ВАРИКОЗНОЙ БОЛЕЗНЬЮ ПОСЛЕ ЭНДОВЕНОЗНОЙ ЛАЗЕРНОЙ ОБЛИТЕРАЦИИ

*Калинин Р.Е., Сучков И.А., Пиенников А.С., Камаев А.А.,
Климакова Ю.Р.*

ФГБОУ ВО РязГМУ Минздрава России, Рязань, Россия

Введение. Определить изменения концентрации маркеров веноспецифического воспаления и эндотелиальной дисфункции (Е-селектин, МСР-1, VEGF, MMP-2, MMP-9) и качества жизни у пациентов с варикозной болезнью нижних конечностей на фоне оперативного и консервативного лечения.

Материалы и методы. В исследование включены 88 человек, из которых 72 составили пациенты с варикозной болезнью нижних конечностей клинических классов С2-С3 (СЕАР), которым проводилась эндовенозная лазерная облитерация (ЭВЛО). Исследуемые были разделены на четыре группы, в зависимости от проводимого лечения. В 1-й группе пациентам проводили только оперативное лечение (17 человек); во 2-й группе пациенты после операции получали препарат МОФФ (19 человек), в 3-й группе после проведения хирургического лечения назначали препарат сулодексид (18 человек), в 4-й группе пациентам проводилось хирургическое лечение, после которого проводилась комбинированная фармакотерапия препаратами МОФФ и сулодексида (18 человек). 5-ю контрольную группу составили 16 здоровых добровольцев, не страдающих варикозной болезнью. Всем пациентам после проведения оперативного лечения был рекомендован компрессионный трикотаж. Консервативная терапия после оперативного лечения проводилась в течение 2 месяцев. Содержание в сыворотке крови Е-селектина, МСР-1, VEGF, MMP-2, MMP-9 определяли методом иммуноферментного анализа. Оценку качества жизни проводили с помощью опросника CIVIQ-20 и SF-36.

Результаты. На этапе включения отмечался достоверно более высокий уровень маркеров веноспецифического воспаления и эндотелиальной дисфункции у пациентов с варикозной болезнью по сравнению с группой контроля ($p < 0,05$). На фоне проводимой терапии отмечалось снижение данных показателей среди пациентов с варикозной болезнью. Так, в 1-й группе через 2 месяца отмечалось уменьшение концентрации Е-селектина (исходный уровень $52,3 \pm 6,1$ нг/мл, через 2 месяца – $39,7 \pm 4,8$ нг/мл), МСР-1 ($211,5 \pm 14,2$ пг/мл и $152,3 \pm 11,6$ пг/мл) и MMP-2 ($342,3 \pm 16,1$ нг/мл, через 2 месяца – $269,7 \pm 14,8$ нг/мл, уровень VEGF и MMP-9 достоверно значимо не изменялся. Во второй группе после оперативного лечения и приема МОФФ определялось снижение Е-селектина, МСР-1, VEGF и MMP-2 на 36%, 46%, 52% и 37% соответственно. В 3-й группе после оперативного лечения и приема

сулодексида определялось снижение Е-селектина, МСР-1, ММР-2 и ММР-9 на 28%, 37%, 42% и 49% соответственно. В 4-й группе отмечалось снижение всех исследуемых маркеров через 2 месяца (Е-селектина на 42%, МСР-1 на 56%, VEGF на 57%, ММР-2 на 44% и ММР-9 на 54%). Исходный общий показатель качества жизни по опроснику CIVIQ-20 у пациентов с варикозной болезнью составил $44,3 \pm 5,8$. Через 2 месяца терапии отмечалось снижение данного показателя во всех исследуемых группах в среднем на 39% (наиболее выраженное в группах оперативного лечения с дополнительной консервативной поддержкой). Качество жизни по опроснику SF-36 у пациентов с варикозной болезнью по показателям РН составило $42,7 \pm 5,8$, МН - $45,2 \pm 5,9$. Уже через 1 месяц после начала лечения отмечалось увеличение данных показателей, наиболее выраженное в группах 2-4 (на 36% и 41% соответственно).

Обсуждение. У пациентов с варикозной болезнью отмечается достоверно более высокий уровень веноспецифических маркеров по сравнению с условно здоровыми добровольцами, не страдающими варикозной болезнью. На фоне проводимого отмечается снижение активности исследуемых показателей. Наиболее выраженное изменение концентрации Е-селектина, МСР-1, VEGF, ММР-2, ММР-9 отмечалось у пациентов, которым проводилось оперативное лечение с последующим назначением фармакотерапии. Отмечалось достоверно значимое улучшение качества жизни по опросникам CIVIQ-20 и SF-36 у пациентов, дополнительно получавших фармакотерапию, но достоверной зависимости улучшения качества жизни от вида флеботропного препарата (или их комбинации) не было.

Выводы. 1. Выявлено повышение уровня показателей веноспецифического воспаления и эндотелиальной дисфункции у пациентов с варикозной болезнью по сравнению со здоровыми добровольцами. 2. Назначение препаратов МОФФ и сулодексида целесообразно после проведения ЭВЛО, так как отмечается их положительное влияние на процессы деградации коллагена и внеклеточного матрикса, снижение веноспецифического воспаления. 3. На фоне комплексного лечения отмечается достоверно значимое улучшение качества жизни пациентов с варикозной болезнью.

ОЦЕНКА НЕЙРОФИЗИОЛОГИЧЕСКИХ ПАРАМЕТРОВ ПРИ АТЕРОСКЛЕРОТИЧЕСКОМ ПОРАЖЕНИИ СОННЫХ И ПОЗВОНОЧНЫХ АРТЕРИЙ

***Калинин Р.Е., Сучков И.А., Пшеничников А.С., Зорин Р.А., Егоров А.А.,
Соляник Н.А., Везенова И.В.***

ФГБОУ ВО РязГМУ Минздрава России, Рязань, Россия

Цель. Выявить взаимосвязь неврологического дефицита при гемодинамически значимом стенозе сонных и позвоночных артерий, и

различных параметров церебральных и кардиальных функций организма.

Материалы и методы. Обследованы 35 пациентов с гемодинамически значимым стенозом брахиоцефальных артерий, верифицированным на основании дуплексного сканирования. Разделение пациентов производилось методом кластерного анализа на основании выраженности неврологической симптоматики и степени стеноза. Сравнение показателей в группах проводилось методами непараметрической статистики, использовался критерий Манна-Уитни (U). При сравнении распределения пациентов по группам использовались таблицы 2x2, критерий хи-квадрат. Пациентам проводили спектральный анализ и анализ функции когерентности электроэнцефалограммы, регистрацию когнитивных вызванных потенциалов P300, исследование variability сердечного ритма (VSR). Отбор корреляций в группах проводился методом искусственных нейронных сетей.

Результаты. Было выделено 2 группы пациентов. Группы были идентифицированы методом K-средних. В первую группу вошли 19 человек, во вторую - 16 человек. Группа 1 характеризовалась меньшей выраженностью неврологической симптоматики и стенозом на стороне поражения (NIHSS баллы 2 (Me); $p=0.001$); 2-я группа характеризовалась противоположными характеристиками (NIHSS баллы 10 (Me); $p=0.001$). %. Различия статистически значимы (хи-квадрат 4,8; $p = 0,028$). Мы создали искусственную нейронную сеть, которая распределяет испытуемых по этим группам на основе исследуемых нейрофизиологических параметров. Для оценки значимости показателей они были ранжированы в зависимости от чувствительности показателей (их влияния на решение задачи классификации) было выделено 3 группы показателей - 1 группа показателей. индикаторы с чувствительностью более 2; 2 группа индикаторов с чувствительностью от 1 до 2; Группа 3 - чувствительность меньше 1. В первой группе показателей характеристика когнитивного вызванного потенциала P300 имеет преобладание в 40%, второе место заняли показатели кросскорреляционной функции ЭЭГ (30%), затем спектральные характеристики ЭЭГ. (20%) и VSR (10%). Показатели умеренной прогностической значимости, в 50% - характеристики VSR, 20% - показатели P300 и кросскорреляционной функции ЭЭГ, 10% - характеристики спектрального анализа. В 3-й группе параметров показатели спектрального анализа ЭЭГ, P300, VSR были распределены относительно равномерно (около 30% каждый), 10% - характеристики когерентности. Таким образом, показатели когнитивного вызванного потенциала P300 являются наиболее значимыми при распределении испытуемых по группам с различной степенью исходного неврологического дефицита и степенью стеноза артерий.

Обсуждение. Неврологические нарушения у пациентов с перенесенными ишемическими событиями являются определяющими в

снижении качества жизни, социальной дезадаптации и инвалидности. В связи с этим важно определение нейрофизиологических параметров ассоциированных с развитием неврологических расстройств, что может влиять на выбор тактики послеоперационного ведения этих пациентов. Показатели когнитивного вызванного потенциала, отражающие нейрофизиологические связи, выстраиваемые между нейронами различными отделами мозга являются наиболее значимыми.

Выводы. Метод искусственных нейронных сетей позволяет выделить наиболее значимые нейрофизиологические корреляты недостаточности неврологических функций, к которым в первую очередь относятся показатели когнитивного вызванного потенциала P300, что стоит рассмотреть, как предиктор развития неврологического дефицита связанный с поражением брахиоцефальных артерий.

Работа выполнена в рамках гранта Президента № МД-922.2022.3.

АНТИКОАГУЛЯНТНАЯ ТЕРАПИЯ И ЛАБОРАТОРНЫЙ КОНТРОЛЬ У ПАЦИЕНТОВ С ТЯЖЕЛОЙ СТЕПЕНЬЮ COVID-19

*Калинин Р.Е., Сучков И.А., Агапов А.Б., Мжаванадзе Н.Д., Максаев Д.А.,
Чобанян А.А.*

ФГБОУ ВО РязГМУ Минздрава России, Рязань, Россия

Введение. Провести анализ антикоагулянтной терапии (АКТ) и динамики лабораторных показателей у пациентов с тяжелой степенью новой коронавирусной инфекцией (НКИ).

Материалы и методы. В исследование включено 173 пациента с тяжелой степенью НКИ проходивших лечение в ковидном госпитале с января по ноябрь 2021г. Критерии включения: мужчины и женщины старше 18 лет, у которых имела место тяжелая степень НКИ при поступлении: ЧДД > 30 в минуту, SpO₂ ≤ 93%, PaO₂ /FiO₂ ≤ 300 мм рт.ст., снижение уровня сознания, нестабильная гемодинамика, объем поражения легких, соответствующий КТ 3-4. Критерии не включения в исследование: возраст менее 18 лет, беременность или кормление грудью у женщин, крайне тяжелые, агонирующие пациенты. Неподтвержденная ПЦР тестом НКИ. Лечение пациентов проводилось согласно Временным методическим рекомендациям Министерства здравоохранения Российской Федерации «Профилактика, диагностика и лечение новой коронавирусной инфекции». Проведена оценка вариантов АКТ, лабораторных показателей при поступлении и выписке/смерти (биохимия крови, общий анализ крови, коагулограмма), частоты кровотечений, венозных тромбозов и летальность.

Результаты. Больных с благоприятным исходом составило 98 (57%) человек (возраст 59,4 (25-87) лет), пациентов с летальным исходом было 75 (43%) человек (возраст 65,2 (23-84) лет). По вариантам антикоагулянтной терапии среди больных с благоприятным исходом профилактическую дозу антикоагулянта получали - 51 (53%) пациент, промежуточную – 13 (14%)

пациентов и лечебную - 34 (35%) пациентов. Пациенты с летальным исходом профилактическую дозу получали - 20 (27%) пациентов, промежуточную – 11 (15%) пациентов и лечебную - 43 (57%) пациентов. При анализе лабораторных показателей исходно достоверные отличия наблюдаются в общем анализе крови по уровню тромбоцитов: у пациентов с летальным исходом он ниже чем у живых ($177,3 \times 10^9/\text{л}$ (34-590) против $244,3 \times 10^9/\text{л}$ (35-748) соответственно, $p=0,0001$). Другие показатели общего анализа крови (эритроциты, гемоглобин, лейкоциты и СОЭ) сопоставимы. С-реактивный белок (СРБ) значительно больше среди умерших больных ($117,3 \text{ мг/л}$ (185-356) $p=0,033$). В конце лечения у больных с летальным исходом наблюдаются низкие показатели уровня тромбоцитов, и высокие показатели СОЭ. Также сохраняется тенденция высоких концентраций креатинина, печеночных ферментов и СРБ. Имеет место высокий уровень прокальцитонина (ПКТ) среди умерших пациентов, что указывает на присоединение бактериальной ко-инфекции. При анализе показателей коагулограммы уровень Д – димера был высоким у пациентов с летальным исходом в сравнении с благоприятным ($1,3$ ($0,1 - 5,5$) мг/л против $0,8$ ($0,12 - 4,4$), $p=0,318$). Также отмечена статистически значимая высокая концентрация фибриногена среди пациентов с летальным исходом ($6,3$ ($1,3-10$) г/л против $3,6$ ($1,1-12$) г/л , $p=0,004$). Венозных тромбозов у пациентов с тяжелой степенью НКИ всего было у 20 (11,5%) пациентов. У больных с благоприятным исходом отмечено 5 (5%) тромбозов глубоких вен. Среди больных с неблагоприятным исходом тромбоз глубоких вен с развитием ТЭЛА – 5 (7%) случаев, ТЭЛА без источника в нижних конечностях – 10 (13%) случаев по данным аутопсии. При анализе геморрагических осложнений выявлено, что большие кровотечения выше среди больных с летальным исходом (7 (9%) случаев против 2 (2%), $p=0,032$ соответственно). Все большие кровотечения происходили в реанимации, на фоне лечебных доз антикоагулянтов. Количество значимых и малых кровотечений среди пациентов с благоприятным и летальным исходами сопоставимо.

Обсуждение. По данным литературы остается спорным вопрос об эффективной и безопасной дозе АКТ у больных с тяжелой степенью НКИ. По данным метаанализа, включавшего 49 исследований, частота ВТЭО была выше в отделениях реанимации (27,9 против 7,1%) и не зависела от характера фармакологической профилактики: 21% – без АКТ, 18,2% – при использовании профилактических доз антикоагулянтов, 19,4% – при использовании повышенных доз антикоагулянтов. В мультиплатформенном исследовании REMAP-CAP, ACTIV-4a, ATTACC с участием более 1000 пациентов с тяжелой степенью НКИ, применение антикоагулянтов в терапевтических дозах не увеличивала вероятность благоприятного исхода и показала 95% вероятность уступить профилактической АКТ. По результатам нашего исследования лечебные

дозы антикоагулянтов получали 57% пациентов с неблагоприятным исходом и у данных больных была высокая частота развития ТЭЛА (с источником в нижних конечностях – 5 (7%), без источника – 10 (13%) случаев). Таким образом, по результатам нашего исследования, применение лечебной дозы АКТ не снижает риска развития фатальной ТЭЛА. АКТ должна быть приспособлена к особенностям патогенеза НКИ, и должна балансировать между риском кровотечения и тромботическими осложнениями.

Выводы. 1. Применение лечебных доз антикоагулянтов у тяжелых пациентов с НКИ не снижает уровень летальности 2. При выборе дозы антикоагулянта необходимо руководствоваться не только факторами риска развития тромботических осложнений, но также учитывать факторы риска развития кровотечений 3. Прогностическими лабораторными маркерами неблагоприятного исхода у больных с тяжелой степенью НКИ являются высокие уровни СРБ, фибриногена, Д-Димера и низкие показатели тромбоцитов.

ИСПОЛЬЗОВАНИЕ ГОМОГРАФТОВ ПРИ ПАРАПРОТЕЗНОЙ ИНФЕКЦИИ В ХИРУРГИИ МАГИСТРАЛЬНЫХ АРТЕРИЙ

Калинин Р.Е.¹, Сучков И.А.¹, Карнов В.В.², Егоров А.А.^{1,2}

1 - ФГБОУ ВО РязГМУ Минздрава России, Рязань, Россия

2 - ГБУ РО «Областная клиническая больница», Рязань, Россия

Введение. Изучить возможность применения гомографтов при парапротезной инфекции в аорто-бедренной и бедренно-подколенной позициях.

Материалы и методы. За период с 18 ноября 2019 года по 30 декабря 2021 года (25,5 мес) на клинической базе Рязанского государственного медицинского университета имени академика И.П. Павлова – отделение сосудистой хирургии областной клинической больницы нами прооперировано 4 пациента с клиникой парапротезной инфекции синтетических протезов. 3 пациентам ранее выполнялись бифуркационные аорто-бедренные шунтирования (2 – дакрон, 1 -ПТФЭ), в том числе 1 больному затем было выполнено перекрестное бедренно-бедренное шунтирование синтетическим протезом (ПТФЭ) по поводу тромбоза бранши бифуркационного аорто-бедренного протеза. 1 пациенту ранее выполнено бедренно-проксимально-подколенное шунтирование синтетическим протезом (ПТФЭ), затем бедренно-проксимально-подколенное решунтирование синтетическим протезом (дакрон). Все пациенты мужчины, возрастом от 42 до 67 лет (средний возраст составил 55,5 лет). Все больные с критической ишемией конечностей: III стадия заболевания у 2 пациентов, IV – у 2 пациентов (по классификации Покровского-Фонтейна). 3 пациента ранее оперированы в других центрах, 1 – в нашей клинике. От посмертного донора при мультисистемном

изъятии с соблюдением правил и норм трансплантации тканей забирались гомографты магистральных артерий. Кондиционируются аллографты в растворе RPMI (Roswell Park Memorial Institute) 1640 с глутамином с добавлением гентамицин (400мкг/мл) и флуконазол (20мкг/мл) при температуре 40С. Непосредственно перед трансплантацией графт готовится в условиях операционной для использования в качестве материала для реконструкции - back table. Нами использованы артериальные гомографты во всех случаях. Из аорто-подвздошно-бедренных комплексов сформированы бифуркационные гомографты, которыми выполнялись аорто-бедренные решунтирования с эксплантацией инфицированных кондуитов. При парапротезной инфекции в бедренно-подколенной позиции применён гибридный подход – сочетание открытой трансплантации бедренной артерии с эндоваскулярной дилатацией путей оттока (подколенной и берцовых артерий) в условиях гибридной операционной последовательно в одно оперативное вмешательство.

Результаты. Все больные при поступлении предъявляли жалобы на дефект кожных покровов в области послеоперационных ран, наличие отделяемого, двое пациентов отмечали некрозы стоп, 2 имели боли покоя. У 2 имелся сахарный диабет II типа, гипертонической болезнью страдали все пациенты. Пациенты поступали в экстренном порядке. При дообследовании подтверждался диагноз парапротезной инфекции. При посеве отделяемого выявлены: *Staphylococcus aureus* 106, *Citrobacter freundii* 106, *Staphylococcus epidermidis* 106, *Pseudomonas aeruginosa* 103. Всем пациентам выполнена фистулография для верификации диагноза. Операции выполнены в срочном порядке. В 3 случаях под интубационным наркозом эксплантация синтетических протезов, бифуркационное аорто-бедренное решунтирование артериальными гомографтами, в 1 случае с реимплантацией нижней брыжеечной артерии. Послеоперационное ведение ни имело особенностей, за исключением назначения сразу антибактериальных средств резерва (меропенем, пиперациллин-тазобактам). Пациенты выписаны после снятия швов на 12-16 сутки. Раны зажили первичным натяжением в 2 случаях. 2 пациента имели вторичное заживление. В 2 случаях отмечена лимфорея. В 1 случае применялась вакуумная терапия с использованием системы Vivano. В 1 случае – комплексное ведение с местным введением ГКС (дексаметазон). Лимфорея купирована в обоих случаях. Мы не наблюдали реакции отторжения, в общеклинических и биохимических анализах без значимых изменений. Кровообращение в нижних конечностях компенсировано, пульс на браншах аллографта. В 1 случае после гибридного оперативного вмешательства определяется отчётливая периферическая пульсация на тыльной артерии стопы. В раннем послеоперационном периоде не отмечено жизнеугрожающих осложнений. Через 6 месяцев и 1 год первому пациенту выполнена КТА-контроль, аневризматической трансформации

графта нет, через два года – тромбоз правой бранши бифуркационного гомографта без клиники тяжёлой ишемии, консервативное ведение. Через год после гибридного вмешательства выполнено контрольное дуплексное сканирование, аневризматической трансформации графта нет, определяется магистральный кровоток в передней большеберцовой артерии. Таким образом в раннем послеоперационном периоде не было летальных исходов, в отдалённом послеоперационном периоде 3 (75%) пациентов живы.

Обсуждение. Основным «классическим» методам лечения протезной инфекции является резекция графта с полным удалением инфицированного протеза и экстраанатомическое шунтирование, но данная операция имеет малую эффективность в сохранении конечности и является, как правило, «мостом» к вторичной реваскуляризации. Одним из перспективных методов лечения протезной инфекции является использование аллографтов, особенно в отсутствие аутовены. По данным Карпенко А.А. с соавторами, использование криосохраненных аортальных бифуркационных гомографтов позволяет ликвидировать очаг инфекции в забрюшинном пространстве, восстановить проходимость аорто-бедренного сегмента и сохранить нижние конечности. По данным Дмитриева О.В. с соавторами, применение в качестве пластического материала трупных аллографтов у больных с инфицированием синтетического протеза следует рассматривать в качестве альтернативы другим протезам. Несомненно, требуется дальнейшее изучение вопросов связанных с характеристиками трупных гомографтов, вероятно лимитирующих их широкое применение. Это возможная их аневризматическая дегенерация и кальцинация. Но, безусловно, своё место в арсенале сосудистого хирурга гомографты должны занять.

Выводы. Использование свежезаготовленных аллографтов от посмертного донора может быть эффективным методом хирургического лечения пациентов с парапротезной инфекцией.

**ОПЫТ ПРИМЕНЕНИЯ ГОМОГРАФТОВ
ПРИ ШУНТИРОВАНИИ АРТЕРИЙ ГОЛЕНИ
ПРИ КРИТИЧЕСКОЙ ИШЕМИИ КОНЕЧНОСТЕЙ**
Калинин Р.Е.¹, Сучков И.А.¹, Карпов В.В.², Егоров А.А.^{1,2}

1 - ФГБОУ ВО РязГМУ Минздрава России, Рязань, Россия

2 - ГБУ РО «Областная клиническая больница», Рязань, Россия

Введение. Изучить эффективность применения гомографтов при шунтировании артерий голени при критической ишемии конечностей и отсутствии аутологичного материала.

Материалы и методы. За период с 10 января 2020 года по 10 января 2022 года на клинической базе Рязанского государственного медицинского университета имени академика И.П. Павлова – в отделении сосудистой

хирургии областной клинической больницы – выполнено 14 дистальных интрапоплицеальных шунтирований дистальной порции подколенной и берцовых артерий пациентам с критической ишемией конечностей с использованием гомографтов. III стадия ишемии выявлена у 2 пациентов, IV стадия – у 12 пациентов (по классификации А.В. Покровского-Фонтейна). От посмертного донора при мультисцистальном изъятии с соблюдением правил и норм трансплантации тканей забирались гомографты магистральных артерий и вен конечностей, включая большие подкожные вены. Кондиционируются гомографты в растворе RPMI (Roswell Park Memorial Institute) 1640 с глутамином с добавлением гентамицин (400мкг/мл) и флуконазол (20мкг/мл) при температуре 40С. Непосредственно перед трансплантацией графт готовится в условиях операционной для использования в качестве материала для реконструкции – back table. Back table – это этап подготовки донорского графта для трансплантации, который выполняется как отдельное оперативное вмешательство на трансплантате. В операционной непосредственно рядом с пациентом готовится стерильный стол. Второй бригадой хирургов, параллельно с основной, выполняется подготовка аллографта к трансплантации – перевязывают или прошивают боковые ветви, проверяется герметичность и передаётся основной бригаде хирургов. Нами использовано 9 артериальных гомографтов на протяжении всего шунта, 2 гомографта большой подкожной вены на протяжении всего шунта по реверсивной методике, 2 гомографта глубоких бедренных вен на протяжении всего шунта, которые предварительно готовились из отдельных участков в линейные графты, в 1 случае при аутовенозном шунтировании по методике «non-reverse» выполнялась вставка участка артериального гомографта в «тело» аутологичного кондуита ввиду нехватки длины последнего.

Результаты. Все больные включенные в исследование были ранее оперированы с использованием большой подкожной вены. Реконструкции в рамках данного исследования выполнены повторно в условиях отсутствия аутологичного материала для шунтирования. Из 14 шунтов: проксимальный анастомоз был сформирован с наружной подвздошной артерией в 4 случаях (29%), с общей бедренной артерией – в 10 (71%), дистальный анастомоз был выполнен с дистальной порцией подколенной артерии в 6 случаях (43%), в переднюю большеберцовую артерию – в 2 (14%) случаях, в заднюю большеберцовую артерию – в 3 (22%) случаях, в малоберцовую - в 2 (14%) случае, в тибииперинеальный ствол – в 1 (7%) случае. В 1 случае при шунтировании задней большеберцовой артерии использовалась аутологичная большая подкожная вена контралатеральной конечности по методике «non-reverse», при формировании дистального анастомоза получено избыточное натяжение аутовены при разгибании конечности в коленном суставе, выполнена вставка участка артериального

аллографта на протяжении 5 см в средней трети бедра. Пациент выписан с отчётливой пульсацией за медиальной лодыжкой. В раннем послеоперационном периоде выполнена 1 ампутация голени у пациента с шунтированием передней большеберцовой артерии из-за не разрешившейся острой ишемии, затем ампутация бедра на уровне нижней трети ввиду тромбоза графта, 1 ампутация бедра у пациента после повторного шунтирования малоберцовой артерии артериальным гомографтом ввиду тромбоза, неэффективной тромбэктомии. В 1 случае после шунтирования тибioперинеального ствола произошёл дистальный тромбоз, выполнена тромбэктомия с восстановлением магистрального кровотока. Остальные пациенты выписаны без осложнений. У пациента с шунтированием малоберцовой артерии через 10 месяцев произошёл тромбоз шунта с исходом в ишемию напряжения. За время функционирования графта выполнена резекция стопы с заживлением раны первичным натяжением. Таким образом в раннем послеоперационном периоде не было летальных исходов, 12 (86%) пациентов выписаны сохранными конечностями и купированием клиники критической ишемии.

Обсуждение. По данным Guevara-Noriega K. et al., артериальные гомографты представляют собой альтернативу аутологичному материалу, но далеко не оптимальную. Выполнен ретроспективный анализ (с января 1995 по январь 2014 года) пациентов с критической ишемией, которым требовалось инфраингвинальное шунтирование с использованием гомографтов из Реестра трансплантации в Испании. Всего проанализировано 149 пациентов с критической ишемией (средний возраст 70,1 года). Частота окклюзии, инфицирования и дилатации трансплантата составила 52,3%, 6,0% и 5,4% соответственно. Общая 30-дневная смертность составила 0,7%. Пятилетний показатель первичной проходимости и коэффициент восстановления конечностей составили 38,6% и 50,2% соответственно. Выживаемость в течение 5 лет составила 54,2%. Частота серьезных нежелательных явлений в конечностях без осложнений составила 21,5% в течение 5 лет. Исследование Masmejan S. et al, показывает хорошие результаты при реконструкции артерий нижних конечностей при критической ишемии криоконсервированными аллографтами с отсутствующей аутовеной у 38 пациентов. Из 42 шунтов: проксимальный анастомоз был выполнен в бедренную артерию в 41 случае (98%), дистальный анастомоз был выполнен в 21 случае (50%) в большеберцовые артерии, в тибioперинеальный ствол в 9 случаях (22%) и в дистальную подколенную артерию в 12 случаях (28%). В послеоперационном периоде было 15 осложнений у 12 пациентов (пять окклюзий, один стеноз, четыре кровотечения и пять расхождений краев послеоперационной раны), требующие 13 повторных вмешательств. Также была выполнена одна ампутация по поводу окклюзии шунта. Оценки

спасения конечностей через один, два и пять лет были 89%, 89% и 82% соответственно. По данным мета-анализа Albers M. et al, получено представление о долгосрочной проходимости трансплантата после шунтирования синтетическим протезами из ПТФЭ на инфрапопliteальном сегменте. Пятилетняя первичная проходимость составила 39,7%, вторичная проходимость составила 55,7%, что является не вполне приемлемо для реальной практики. Информации в мировой и отечественной медицинской литературе в области применения аллографтов не мало, но нет чётких ответов на множество вопросов – каков оптимальный срок трансплантации сосудов, как влияет вариант консервации на «жизнеспособность» графта, не уточнены показания и противопоказания применения, будет ли аневризматическая дегенерация и кальцинация. Эти вопросы, несомненно, требуют дальнейшего изучения.

Выводы. Использование свежезаготовленных аллографтов от посмертного донора может быть эффективным методом дистальной реконструкции у пациентов с критической ишемией при отсутствии подходящей аутовены.

ВОЗМОЖНОСТИ ЦЕРЕБРАЛЬНОЙ ОКСИМЕТРИИ В ВЫБОРЕ ЛЕЧЕНИЯ МНОЖЕСТВЕННЫХ ПОРАЖЕНИЙ СОННЫХ АРТЕРИЙ

*Каримов Ш.И., Юлбарисов А.А., Алиджанов Х.К., Ахматов А.М.,
Джалилов А.А., Джуманиязова Д.А., Абдурахмонов С.Ш.*

*Республиканский специализированный центр хирургической ангионеврологии, Ташкент,
Узбекистан*

Цель исследования. Изучение роли и места церебральной оксиметрии в выборе лечения у больных с множественным атеросклеротическим поражением сонных артерий.

Материалы и методы. В основу работы положены результаты обследования и хирургического лечения 144 больных с множественным атеросклеротическим поражением БЦА, находившихся на стационарном лечении в Республиканском специализированном центре хирургической ангионеврологии в период с февраля по октябрь 2021 года. Данное исследование является проспективным. Причиной заболевания во всех случаях был атеросклероз. Критерием отбора больных было наличие множественного атеросклеротического поражения сонных артерий (СА).

Из 144 больных, включенных в наше исследование 91 (63,2%) были мужского пола, 53 (36,8%) – женского пола. Их возраст колебался от 42 до 80 лет, в среднем $65,1 \pm 7,3$ лет.

Диагностический алгоритм обследования включал в себя общепринятые лабораторные исследования; клиническое обследование больных с определением неврологического статуса; дуплексное сканирование (ДС) БЦА с определением степени стеноза и скорости

кровотока, характера и эмбологенности атеросклеротических бляшек (АСБ); транскраниальное дуплексное сканирование (ТКДС) с определением состояния коллатерального кровотока ГМ и величины церебрального перфузионного резерва (ЦПР); церебральная оксиметрия (ЦО) с определением толерантности ГМ к ишемии; эхокардиоскопию; компьютерную томографию ГМ; мультиспиральную компьютерно-томографическую ангиографию (МСКТА).

ЦО осуществлялось аппаратом MNIR-P100 фирмы Chongqing Mingxi Medical Equipment Co. Ltd. (Китай). Исследования проводили в 2 основных этапа: дооперационном периоде (в день поступления больного) с оценкой насыщения ГМ кислородом (rSO_2) и системы коллатеральной компенсации, а также в послеоперационном периоде (на 1, 3 и 7- п/о сутки).

Результаты. Результаты исследований показали, что билатеральные поражения СА были выявлены в 54 (37,5%) случаях, одновременное поражение СА и позвоночных артерий (ПА) – у 36 (25,0%) больных. При инструментальных исследований также в 30 (20,8%) случаях было диагностировано сочетанные поражения БЦА с другими артериальными бассейнами. В 29 (20,1%) случаях атеросклероз ВСА стала причиной её окклюзии, у 17 (11,8%) пациентов – атеросклероз СА сочетался с патологической деформацией ВСА.

Степень хронической сосудисто-мозговой недостаточности (ХСМН) у всех пациентов устанавливалась в соответствии с классификацией А.В.Покровского (1979): транзиторные ишемические атаки наблюдались у 13 (9%) больных; дисциркуляторная энцефалопатия – у 55 (38,2%); последствия перенесенного инсульта – у 76 (52,8%) пациентов. При этом, у 63 (82,9%) из 76 (100%) больных, перенесших ишемический инсульт (ИИ), острое нарушение мозгового кровообращения (ОНМК) отмечалось впервые, в 10 (13,2%) случаях наблюдалось повторно, а в 3 (3,9%) – трижды.

При этом, в 29 (20,1%) случаях выявлена окклюзия ипсилатеральной сонной артерии (ИСА), из них у 6 окклюзия ВСА носила сегментарный характер, а у 2 пациентов также имелась окклюзия контралатеральной сонной артерии (КСА). Средняя степень стенозирования ИСА составила $76,5 \pm 5,2\%$, а КСА – $69,7 \pm 3,9\%$. АСБ в 112 (77,8%) случаях были однородными эхопозитивными и представлены твердыми кальцинированными типами бляшек, всего лишь в 12 (8,3%) – поверхность бляшек была гладкой. Кроме того, у 4 (2,8%) пациентов выявлено гемодинамически значимое поражение устья подключичной артерии (ПКА), которые в 2 случаях сопровождались стилл-синдромом.

При проведении ТКДС с функциональными пробами и определении величины ЦПР ГМ, а также путей коллатеральной компенсации мозгового кровотока было установлено, что у 69 (47,9%) больных ведущим был передний тип компенсации мозгового кровотока, у 31 (21,5%) – задний, а у

44 (30,6%) – смешанный. У 54 (37,5%) больных определялся низкий ЦПР.

По данным ЦО все больные условно были разделены на 3 категории:

- 1-категория – это больные, у которых $rSO_2 > 65\%$ на ипси- и контралатеральной стороне, в покое и при КП. В данную категорию вошли 88 пациентов.
- 2-категория – это больные, у которых rSO_2 составило 60-65% на ипсилатеральной стороне при КП, а на контралатеральной стороне $rSO_2 > 65\%$. В данную категорию вошли 35 пациентов.
- 3-категория – это больные, у которых $rSO_2 < 60\%$ на ипси- и контралатеральной стороне, в покое и при КП. В данную категорию вошли 21 пациент. Им было проведена целенаправленная предоперационная подготовка. После полученной терапии в течении 5-7 дней больным повторно было произведено ЦО. При этом, у 6 из них удалось достичь нормализации показателей ЦО, которое подтверждалось во время выполнения КЭАЭ.

Характер выполненных операций: 1-этап: классическая каротидная эндартерэктомия – 84 (51,6%); эверсионная каротидная эндартерэктомия – 33 (20,2%); резекция и перевязка ВСА, эндартерэктомия из ОСА и НСА с наложением заплаты – 21 (12,9%); тромбэндартерэктомия из ВСА с наложением заплаты – 6 (2,7%). 2-этап: классическая каротидная эндартерэктомия – 16 (9,8%); эверсионная каротидная эндартерэктомия – 2 (1,2%); резекция и перевязка ВСА, эндартерэктомия из ОСА и НСА с наложением заплаты – 1 (0,6%).

В первые послеоперационные сутки не происходит изменений rSO_2 как в оперированной стороне, так и в интактной. Вместе с тем отмечается снижение на 46% величины межполушарной асимметрии по сравнению с до операционными значениями. К третьему послеоперационному дню отмечено повышение на 11,5% rSO_2 на стороне операции по сравнению с до операционными значениями ($p=0,03$), в то время как насыщение гемоглобина кислородом крови коры ГМ в интактной сторон остается неизменным.

При анализе результатов ближайшего послеоперационного периода у 138 (95,8%) больных отмечено гладкое послеоперационное течение. Осложненное течение послеоперационного периода наблюдалось у 6 пациентов (4,2%), летальных исходов не отмечалось. В ближайшем послеоперационном периоде у 4 (2,8%) больных развилось повторное ипсилатеральные ОНМК. В двух случаях причиной ОНМК был тромбоз ВСА. Произведена повторная операция, с дальнейшим регрессом неврологической симптоматики. Ещё у двух больных произошла эмболия атероматозными массами, наступившая в момент введения внутреннего шунта, вследствие чего развилось интраоперационное ОНМК. Кроме того, в раннем послеоперационном периоде у 2 больных отмечено кровотечение и развитие гематомы послеоперационной раны, потребовавшее повторного

вмешательства.

Клиническое выздоровление и улучшение после хирургического лечения отмечено у 78,9% больных, у 18,3% больных состояние оставалось без изменений. В этот период ухудшение отмечено у 4 больных. Следовательно, общие неврологические осложнения наблюдались в 2,8% (4 больных).

Выводы. 1. Метод церебральной оксиметрии в сочетании с нагрузочными пробами позволяет оценить толерантность головного мозга к ишемии и прогнозировать величину снижения регионарной оксигенации крови кортикальных отделов головного мозга во время КЭАЭ у больных с окклюзирующими поражениями БЦА.

2. Больные, у которых $rSO_2 < 60\%$ на ипси- и контралатеральной стороне, в покое и при компрессионной пробе (которым прогнозируется низкая толерантность головного мозга к ишемии) нуждаются в проведении целенаправленной предоперационной подготовки, которое в 32,9% случаях может привести к нормализации показателей церебральной оксиметрии.

**ВОПРОСЫ КОНСЕРВАТИВНОГО И ХИРУРГИЧЕСКОГО
ЛЕЧЕНИЯ БОЛЬНЫХ С МНОЖЕСТВЕННЫМИ
АТЕРОСКЛЕРОТИЧЕСКИМИ ПОРАЖЕНИЯМИ,
ПЕРЕНЕСШИХ ОСТРЫЙ ИШЕМИЧЕСКИЙ ИНСУЛЬТ**
*Каримов Ш.И.¹, Ирназаров А.А.², Юлбарисов А.А.¹, Алиджанов Х.К.¹,
Ахматов О.М.¹, Муминов Р.Т.¹, Джалилов А.А.¹*

*1 - Республиканский специализированный центр хирургической ангионеврологии,
Ташкент, Узбекистан*

*2 - Кафедра факультетской и госпитальной хирургии №1, Ташкентская
Медицинская Академия, Ташкент, Узбекистан*

Цель исследования. Провести ретроспективный анализ результатов консервативного и хирургического лечения больных с множественными атеросклеротическими поражениями, перенесших ишемический инсульт.

Материалы и методы. В Республиканском специализированном центре хирургической ангионеврологии в 2021 году пролечены 911 больных с хронической сосудисто-мозговой недостаточностью (ХСМН). В соответствии с классификацией А.В. Покровского (1979) ХСМН I степени был выявлен у 29 (3,2%) больных, II степень – 154 (16,9%), III степень – 311 (34,1%), IV степень – 417 (45,8%) пациентов.

В данном сообщении нами проанализированы результаты обследования и лечения 417 больных, ранее перенесших ишемический инсульт. Из них 325 (77,9%) пациентов были мужского пола. Возраст больных колебался от 43 до 74 лет, средний возраст составил $53,6 \pm 5,9$ лет.

Кроме общеклинических исследований диагностический алгоритм обследования включал дуплексное сканирование экстра- и интракраниальных сосудов, мультиспиральную компьютерно-

томографическую ангиографию (МСКТА), магнитно-резонансную ангиографию (МРА) и рентгенконтрастную ангиографию (РКА).

Для оценки неврологических симптомов мы учитывали показатели нарушения координации, чувствительности, а также нарушение зрения, шум в ушах и в голове, утомляемость, снижение работоспособности и памяти. Для определения объема неврологического дефицита применяли шкалу Бартела. Так же для оценки объема и темпа движений, и мышечной силы применяли адаптированную шкалу MRC. Для оценки когнитивных расстройств у симптомных больных мы использовали минитест оценки психического состояния – шкалу MMSE. Также была использована нейрореабилитационная шкала Баролина, включающая в себя оценку парциальной дисфункции движений в конечностях, речь, прием пищи, интеллект, настроение, а также общую двигательную активность и независимость от посторонней помощи.

Все больные получали стандартную медикаментозную терапию, которая включала препараты, улучшающие мозговое кровоснабжение, антигипертензивные препараты, антиагреганты, антикоагулянты, антиоксиданты, а также препараты, улучшающие реологию крови. Больные также получали необходимые методы нейрореабилитации (физиолечение, массаж, ЛФК).

Показаниями к выполнению каротидной эндартерэктомии (КЭАЭ) при атеросклерозе для симптомных поражений (после ОНМК) явились – все типы бляшек, суживающие просвет сосуда на 60% и более, изъязвленные бляшки со стенозом 50% и более.

Результаты. Причиной ХСМН в 253 (60,7%) случаях было атеросклеротическое поражение СА. Частота ПД СА наблюдалась в 59 (14,1%) случаях. У 105 (25,2%) больных – атеросклероз сочетался с ПД СА.

Проведенное обследование из 417 больных выявило изолированное поражение одной СА у 17,9% пациентов, двухстороннее – у 36,1%, а множественные поражение сонных и позвоночных артерий – у 46,0%.

Все 417 больных по характеру выполненного им лечения условно были разделены на 2 группы: 1-группу составили 234 больных, которым выполнены каротидные реконструктивные вмешательства; 2-группу составили 183 больных, которым проведена комплексная медикаментозная терапия с методами нейрореабилитации.

При двухсторонних критических стенозах, контралатеральной окклюзии ВСА, в случаях низкой толерантности головного мозга к ишемии в 11,2% применялся временный шунт. Среднее время ишемии с использованием временного шунта было $5 \pm 2,2$ минуты.

В 1-группе больных выполнены следующие виды оперативных вмешательств: классическая КЭАЭ в 112 (47,8%) случаев, эверсионная КЭАЭ – 56 (23,9%), резекция ВСА с редрессацией и реимплантацией в

старое устье – 33 (14,1%), резекция ВСА с анастомозом по типу «конец в конец» – 3 (1,3%), резекция и перевязка ВСА + эндартерэктомия из общей и наружной сонных артерий с наложением расширяющей заплаты – 22 (9,4%), протезирование ВСА – 2 (0,9%), резекция общей сонной артерии (ОСА) с редрессацией ОСА и ВСА – 6 (2,6%) случаев.

В 220 (94,0%) случаях послеоперационный период протекал гладко. Осложненное течение раннего послеоперационного периода отмечено у 14 (6,0%) больных. Неврологические осложнения – ишемический инсульт наблюдались у 4 (1,7%) больных. Из них у 2 (0,8%) больных ОНМК явился причиной летального исхода. У 4 (1,7%) больных отмечалось кровотечение из послеоперационной раны. Все они успешно повторно оперированы. У 4 (1,7%) больных выявлены последствия повреждения черепно-мозговых нервов. Острый инфаркт миокарда развился у 2 (0,8%) больных и явился причиной смерти у 1 (0,4%). Таким образом, на 234 операций на СА частота периоперационных ОНМК составила 1,7%, а летальность после них – 0,8%. Общая послеоперационная летальность составила 1,2%.

При исследовании развития рестенозов в зоне каротидной реконструкции, мы выявили что, оно не превышает в среднем 8,2% от выполненных каротидных реконструкций и существенно не влияет на гемодинамику оперированного каротидного бассейна. В общей структуре рестенозов наибольшее количество приходится на рестенозы со стенозированием зоны реконструкции на 30-40% по диаметру. Рестенозы со стенозированием артерии более чем на 50% по диаметру выявлены в 3 случаях, а окклюзии ВСА после каротидной реконструкции зарегистрированы в 2 случаях в структуре рестенозов.

При детальном анализе динамики балльных характеристик степени выраженности когнитивных нарушений в 1-группе после операции у 63,2% пациентов отмечено улучшение показателей по шкале MMSE в виде регресса когнитивных нарушений; случаев ухудшения показателей когнитивного статуса не отмечено. Во 2-группе после лечения улучшение показателей когнитивного статуса в виде когнитивного снижения отмечено у 40% пациентов. При сравнении показателей когнитивного статуса у пациентов в выборках до операции и непосредственно после нее по величине набранных баллов по шкале MMSE имело место достоверно значимое улучшение по Sign Test ($p=0,001$), по Wilcoxon Matched Pairs Test ($p=0,0004$). При этом, при сравнении пациентов с исходно нормальными показателями по шкале MMSE в предоперационном и в раннем послеоперационном периодах полученные данные статически не достоверны по Sign Test ($p=0,33$), по Wilcoxon Matched Pairs Test ($p=0,17$). В предоперационном и в раннем послеоперационным периодах у пациентов с исходно сниженными показателями по шкале MMSE выявлено достоверное улучшение когнитивных функций (Sign составил $p=0,0008$, Wilcoxon Matched Pairs Test $p=0,004$).

Выводы. 1. При ишемическом инсульте, развившемся вследствие гемодинамически значимого стеноза СА, необходимо рассматривать вопрос о восстановлении диаметра просвета артерии. Несмотря на существование моделей консервативных методов профилактики ишемического инсульта, хирургическое лечение стеноокклюдизирующих поражений СА зарекомендовало себя как высокоэффективный способ профилактики ишемии головного мозга.

2. Наш опыт, также, как и результаты многоцентровых исследований показывают, что каротидная эндартерэктомия до настоящего времени остается золотым стандартом лечения как симптомных, так и асимптомных больных с гемодинамическими значимыми поражениями СА для предупреждения развития ишемических поражений головного мозга и связанных с ними летальностью.

3. У больных, перенесших ишемический инсульт, операцию по реконструкции сосудов необходимо выполнять в сроках от 1 до 3 месяцев с момента острого эпизода нарушения мозгового кровообращения. Наиболее быстрый регресс неврологического дефицита происходит у больных, которым оперативная коррекция по улучшению кровообращения головного мозга производится в ранние сроки.

РАНДОМИЗИРОВАННОЕ КОНТРОЛИРУЕМОЕ ИССЛЕДОВАНИЕ СВОЙСТВ СТЕНТА ПЕРВОГО ПОКОЛЕНИЯ ПО СРАВНЕНИЮ СО СТЕНТОМ, ПОКРЫТЫМ ДОПОЛНИТЕЛЬНЫМ СЛОЕМ ИЗ MICRONET: 12-МЕСЯЧНЫЕ РЕЗУЛЬТАТЫ (СИБИРЬ -12 МЕСЯЦЕВ)

Карпенко А., Бугуров С., Игнатенко П., Стародубцев В.

ФГБУ «НМИЦ им. ак. Е. Н. Мешалкина» Минздрава России, Новосибирск, Россия

Введение. Текущий анализ оценивает основные неблагоприятные кардиальные и неврологические заболевания (смерть, инсульт, инфаркт миокарда (МАСНЕ) и частоту рестеноза в 2 исследуемых группах в течение 12 месяцев наблюдения.

Материалы и методы. 100 пациентам была выполнена реваскуляризация сонных артерий с использованием дистального типа анти-эмболического устройства (EmboshieldNAV filer) с использованием стентов Acculink или CGuard (рандомизация 1 к 1). В соответствии с протоколом исследования дуплексное ультразвуковое исследование и клиническая оценка были выполнены через 6 и 12 месяцев после процедуры.

Результаты. Ультразвуковое исследование через 6 месяцев выявило 1 (2%) окклюзию стента и 3 (6%) рестенозов в группе стента Acculink, и не были выявлены случаи рестеноза/окклюзии в группе стента с MicroNet. Через 12 месяцев наблюдения в группе со стентом первого поколения (Acculink) произошло 2 (4%) летальных исхода, 2 (4%) инсульта и 1 (2%)

инфаркт миокарда. В группе CGuard отмечена одна смерть (2%) при отсутствии рестеноза или окклюзии стента.

Обсуждение. Комбинированная конечная точка MACNE и/или частота рестеноза/окклюзии стента была значительно выше в группе стента первого поколения ($p=0,015$).

Выводы. 12-месячные результаты продемонстрировали значительно более высокую частоту наступления комбинированной конечной точки MACNE и/или частоту рестеноза/окклюзии стента в группе стента первого поколения.

РИСКИ И ПРЕДИКТОРЫ РАСШИРЕНИЯ ОПЕРАТИВНОГО ВМЕШАТЕЛЬСТВА ПРИ БИФУРКАЦИОННЫХ ПОРАЖЕНИЯХ КОРОНАРНЫХ АРТЕРИЙ У ПАЦИЕНТОВ С ОСТРЫМ КОРОНАРНЫМ СИНДРОМОМ

Карнов А.В.

ГБУЗ КБ №6 имени Г.А. Захарьина, Пенза, Россия

Введение. Подсчет риска возникновения необходимости выполнения kissing-дилатации при применении методики Provisional-стентирования и риска перехода к двухстентовой технике, а также выявление предикторов интраоперационного расширения объема оперативного вмешательства у пациентов с острым коронарным синдромом.

Материалы и методы. В исследование были включены 34 пациента с острым коронарным синдромом, поступившие в ГБУЗ КБ №6 имени Г.А. Захарьина города Пензы. У данных пациентов на коронароангиографии были выявлены нестволовые бифуркационные поражения коронарных артерий. Тактика коррекции бифуркационных стенозов коронарных артерий заключалась в следующем: пациенту выполнялось Provisional-стентирование без финальной kissing-дилатации, при его неудовлетворительном результате выполнялось Provisional-стентирование с финальной kissing-дилатацией, если и результат данной техники был неоптимальным, то производился переход к двухстентовой технике.

Результаты. У 30 пациентов был выявлен Y-тип бифуркации, T-тип – у 4 пациентов. Боковая ветвь была поражена в 14 случаях. Тромботические массы в области бифуркации визуализировались у 6 пациентов. Всем пациентам первоначально планировалось проведение Provisional-стентирования без финальной kissing-дилатации, но в результате ее неудовлетворительного результата у 18 пациентов объем оперативного вмешательства был расширен интраоперационно до выполнения Provisional-стентирования с финальной kissing-дилатацией. Однако, у 9 пациентов из группы Provisional-стентирования с финальной kissing-дилатацией была выполнена двухстентовая техника бифуркационного стентирования (TAP-методика – 7 пациентов, Culotte-стентирование – 2 пациента) в результате компротации боковой ветви

после kissing-дилатации или ее неэффективности.

Обсуждение. 34 пациента были прооперированы следующими методиками: 16 пациентов – Provisional-стентирование без финальной kissing-дилатации, 9 пациентов – Provisional-стентирование с финальной kissing-дилатацией, 7 пациентов – TAP-стентирование, 2 пациента – Culotte-стентирование. Необходимость в kissing-дилатации возникла в 53% случаев. Однако, в 50% группы Provisional-стентирования с финальной kissing-дилатацией возникла необходимость в переходе к двухстентовой методике (26% от всех наблюдений). При Y-типе бифуркации kissing-дилатация требовалась в 53% наблюдений, и в дальнейшем 56% пациентов потребовалась стентирование боковой ветви. При T-типе бифуркации kissing-дилатация выполнялась в 50% случаев, расширения вмешательства до двухстентовой методики не потребовалось ни у одного пациента T-типом отхождения боковой ветви. Однако, на этот результат может повлиять малое количество пациентов с T-типом бифуркации в исследовании (4 пациента). Вовлечение в атеросклеротический процесс устья боковой ветви в 93% наблюдений приводит к выполнению баллонной ангиопластики по методике «целующихся» баллонов; и в 54% случаев требуется переход к двухстентовой методике уже после выполнения Provisional-стентирования с финальной kissing-дилатацией (50% от всех пациентов с поражением боковой ветви). При интактной боковой ветви переход к Provisional-стентированию с финальной kissing-дилатацией требовался в 21% случаев, в дальнейшем у 50% пациентов из этой группы возникала необходимость в выполнении двухстентовой методики (11% от всех пациентов с изначально непораженной боковой ветвью). При выявлении тромба в области бифуркации в 83% наблюдений требовалось расширение объема оперативного вмешательства до выполнения kissing-дилатации, переход к двухстентовой методике не потребовался ни у одного пациента из данной группы. Причинами расширения объема оперативного вмешательства до применения двухстентовых техник явились: диссекция интимы класса B и выше (по классификации NHLBI) – 56% наблюдений, клинические проявления и изменения на ЭКГ – у 33% пациентов, кровотоков по боковой ветви TIMI II и ниже – 11% случаев.

Выводы. 1. Выполнение Provisional-стентирования без финальной kissing-дилатации возможно в 47% случаев эндоваскулярной коррекции бифуркационных поражений коронарных артерий, в 53% случаев требуется интраоперационное расширение объема оперативного вмешательства: а) При изначальном поражении боковой ветви kissing-дилатация требуется в 93% случаев, переход к двухстентовой методике – в 50% случаев. б) В 79% случаев достаточно Provisional-стентирования без финальной kissing-дилатации, если боковая ветвь первоначально не поражена. в) Наличие тромба в области бифуркации в 83% случаев требует выполнения Provisional-стентирования с финальной kissing-дилатацией. 2. Тип

бифуркации по углу ангуляции практически не влияет на компретацию боковой ветви.

**МЕДИЦИНСКАЯ РЕАБИЛИТАЦИЯ И НЕКОТОРЫЕ ПУТИ
УЛУЧШЕНИЯ РЕЗУЛЬТАТОВ ЛЕЧЕНИЯ БОЛЬНЫХ,
ПЕРЕНЕСШИХ ЭМБОЛОГЕННУЮ АРТЕРИАЛЬНУЮ
НЕПРОХОДИМОСТЬ И ИНФАРКТ МИОКАРДА**

***Кисиль Ю.В., Мельников М.В., Глушков Н.И., Панфилов П.В.,
Милькова А.В.***

*Северо-Западный государственный медицинский университет имени И.И. Мечникова,
Санкт-Петербург, Россия*

Введение. Разработать программу реабилитации больных, перенесших эмбологенную артериальную непроходимость (ЭАН) на фоне острого инфаркта миокарда (ОИМ) или постинфарктного кардиосклероза (ПИКС).

Материалы и методы. В основу настоящего исследования положен анализ клинических данных и результатов лечения больных с эмболиями аорты и артерий конечностей в отделении сердечно-сосудистой хирургии №1 клиник СЗГМУ им. Мечникова И.И. за 30 лет – с 1991 по 2020 год. За указанный срок в отделение было госпитализировано в экстренном порядке 1816 больной с острой ишемией конечностей (ОИК) вследствие ЭАН. В 105 (5,8%) – эмболии артерий конечностей осложняли течение ОИМ, а в 260 (14,3%) – проявлялись у лиц, в анамнезе которых имел место перенесённый ОИМ и как следствие - ПИКС. Отдаленные результаты лечения в сроки от 1 до 5 лет прослежены у 202 больных. Больные, включенные в исследование, поступали в отделение сердечно-сосудистой хирургии №1 клиник СЗГМУ им. И.И. Мечникова в экстренном порядке, и на начальном этапе были подвергнуты детальному клиническому обследованию, в объеме необходимом для принятия тактики лечения ОИК. В раннем послеоперационном и отдаленном периодах проводилось комплексное обследование с обязательным изучением морфофункциональных особенностей сердечно-сосудистой системы и показателей гемостаза. Статистическую обработку материала проводили при помощи пакета компьютерных программ «SPSS 17.0» (SPSS, Inc., Chicago, IL, USA).

Результаты. Все больные исследуемой группы были госпитализированы в экстренном порядке, основным проявлением ЭАН было развитие ОИК. Пожилой и старческий возраст большинства больных, длительное течение ряда хронических заболеваний обусловило, что у почти 90% пациентов отмечены клинические признаки сердечной недостаточности, причем у каждого третьего – высокого, III-го функционального класса. Гипертонической болезнью II–III ст. страдали

84% пациентов, у каждого пятого пациента был выявлен сахарный диабет 2-го типа. При анализе уровня тромбоэмболических окклюзий (локализации фрагментированного тромба) выявлено, что у больных изучаемой группы достаточно часто встречались эмболии в проксимально расположенные сосуды, то есть крупные по диаметру артерии. Так, например, эмболии бифуркации аорты встретились у 7,8% больных; а эмболии подвздошных артерий – 19,9%. У больных с ОИМ и ПИКС относительно часто встречались декомпенсированная и необратимая ОИК. Все это свидетельствовало о крайне неблагоприятном коморбидном фоне и тяжести общего состояния большинства пациентов. Крайне тяжёлое (терминальное) состояние, требующее реанимационного пособия, было отмечено у 31 больного, эти пациенты погибли в ближайшие часы, несмотря на проведение интенсивной терапии. Терминальное состояние у них было обусловлено целым рядом обстоятельств, прежде всего тяжестью ОИМ и выраженностью ХСН, однако у большинства этих больных имелись и другие отягчающие состояния, в том числе и острая ишемия конечности с явлениями выраженной эндогенной интоксикации. Всего оперировано 314 (86%) больных: в 295 наблюдениях выполнялась эмболэктомия из артерий, а у 19 пациентов – первичная ампутация конечности. В раннем послеоперационном периоде из 105 больных, у которых развитие ЭАН связано с ОИМ, умерло 54, в том числе после операции – 33. Общая летальность составила 51,4%, послеоперационная – 39,3%. Из 260 больных с ЭАН, развившейся на фоне ИБС, постинфарктного кардиосклероза умерло 44: общая летальность составила 16,9%, а послеоперационная – 13,9%. При изучении отдаленных результатов установлено, что через 1 год наблюдения кумулятивная выживаемость больных, перенесших ЭАН на фоне ОИМ или ПИКС, составила 70,6% 7,3; через 2 года – 48% 8,1; через 3 – 33,3% 7,8; а через 5 – всего лишь 20,2% 6,9, а средняя продолжительность жизни в отдаленном периоде – всего лишь 40,9 мес. 3,3.

Обсуждение. Сохраняющаяся высокая госпитальная летальность и низкие показатели выживаемости в отдаленном периоде больных, оперированных по поводу ЭАН на фоне ОИМ и ПИКС, не смотря на достижения современной медицины, требуют поиска путей улучшения результатов лечения. В связи с чем, на этапе изучения отдаленных результатов лечения была сформирована когорта больных, которые проходили в сроки от 1 до 5 лет обследование и динамическое в условиях поликлинического и терапевтического отделения городской больницы Святителя Луки. По результатам первичного осмотра и обследования была разработана программа медицинской реабилитации больных, перенесших ЭАН на фоне ПИКС. С учетом причин смерти в отдаленном периоде, среди которых ведущая роль принадлежала прогрессирующей сердечной недостаточности, повторному инфаркту миокарда и тромбоэмболическим

осложнениям, была составлена индивидуальная программа реабилитации. Важным разделом которой, было лечение основного заболевания с учетом динамики процесса, для чего был привлечен опытный кардиолог. Не вдаваясь в подробности консервативного лечения столь сложной категории больных, оценка течения основного заболевания и своевременная коррекция возникающих нарушений играет значимую роль в исходах. В профилактике повторного ОИМ, кроме полноценной консервативной терапии, ведущую роль играет реваскуляризация миокарда, после проведенной коронарографии. В общей сложности троим больным стентирование коронарных сосудов было проведено непосредственно после эмболэктомии, шестерым – на этапе реабилитации, а еще двое – были оперированы открытым способом. Еще одним крайне важным аспектом является профилактика повторных тромбоэмболических осложнений, с учетом наличия фибрилляции предсердий у большей половины больных показана антикоагулянтная терапия. Контроль за назначениями и убеждение больных позволили добиться определенных успехов и в этом вопросе. Проведенная медицинская реабилитация и последующая диспансеризация больных, перенесших ЭАН на фоне ОИМ и его последствий, является по своей сути тем важным и необходимым этапом лечения, который должны проходить все больные, обсуждаемой категории. С учетом распространенности подобной категории больных организация их лечения должна быть реализована на уровне районных поликлиник с вовлечением в процесс кардиолога и ангиолога. Вероятно, не надо разрабатывать ни каких новых программных документов, просто необходимо правильно интерпретировать и реализовывать на практике уже имеющиеся рекомендации по ведению больных с ОИМ, фибрилляцией предсердий и заболеваниями периферических артерий.

Выводы. Развитие ЭАН всегда свидетельствует о развитии тяжелых нарушений гомеостаза организма человека, и прежде всего, его сердечно-сосудистой системы. Эмболэктомия из артерии в этом случае – только малый фрагмент должного лечения, позволяющий лишь спасти ишемизированную конечность. Полноценное лечение ИБС, ОИМ и его осложнений (последствий), в том числе и отдаленном периоде, является основным путем улучшения результатов лечения этой сложной категории больных и увеличения продолжительности их жизни.

ОПУХОЛЕВЫЙ ТРОМБОЗ ПРИ САРКОМАХ МЯГКИХ ТКАНЕЙ НИЖНИХ КОНЕЧНОСТЕЙ

*Кит О.И., Непомнящая Е.М., Кательницкая О.В., Аушева Т.В.,
Барашев А.А., Ващенко Л.Н.*

НМИЦ онкологии, Ростов-на-Дону, Россия

Цель. Проанализировать частоту опухолевого тромбоза при

злокачественных опухолях костей и мягких тканей, оценить результаты хирургического лечения.

Материалы и методы. В период с января 2020 по декабрь 2021г. в НИМЦ онкологии госпитализировано 115 больных со злокачественными опухолями костей и мягких тканей на хирургический этап лечения.

Результаты. Наиболее распространенными гистологическими подтипами были синовиальная саркома (25,3%), плеоморфная саркома (18,2%) и липосаркома (15,6%). На этапе предоперационной подготовки у 17 пациентов (14,8%) диагностирован венозный тромбоз вен нижних конечностей, наиболее часто поражен был бедренные сегмент (70,6%). Средний возраст больных составил 46 лет. Всем пациентам назначена антикоагулянтная терапия. Интраоперационно у 7 больных подтвержден опухолевый генез тромба. Таким образом частота опухолевого тромбоза при злокачественных опухолях костей и мягких тканей составила 6%. Во всех случаях выполнено удаление опухоли, тромбэктомия, венозная резекция бедренного или подвздошного сегмента. В послеоперационном периоде наблюдались следующие осложнения: серома – 5 случаев, лимфоррея - 12, отек нижней конечности - 12 случаев.

Обсуждение. Злокачественные опухоли костей и мягких тканей нередко достигают больших размеров, сдавливают и прорастают в магистральные сосуды, приводят к развитию венозного тромбоза. В предоперационном периоде сложно отличить венозные тромбоз от опухолевого. Однако тактика ведения больных различна. Оба состояния требуют антикоагулянтной терапии, но при опухолевом тромбозе требуется расширение объема вмешательства за счет удаления тромба и резекции магистральной вены. Вовлечении магистральных сосудов увеличивает сложность оперативного вмешательства, гораздо труднее добиться отрицательного края резекции, повышается риск повреждения магистральных сосудов при мобилизации опухоли и как следствие возрастает риск геморрагических осложнений. В данной клинической ситуации междисциплинарный подход снижает риск хирургических осложнений и помогает добиться радикального удаления опухоли.

Выводы. Опухолевый тромбоз при злокачественных опухолях костей и мягких тканей нижних конечностей не является редким осложнением, требует своевременной диагностики и требует расширения объема вмешательства с резекцией вены, что обеспечивает радикальный объем вмешательства с достижением отрицательных краев резекции и снижение угрозы эмболии.

ОНКО-АССОЦИИРОВАННЫЕ ВЕНОЗНЫЕ ТРОМБОЭМБОЛИЧЕСКИЕ ОСЛОЖНЕНИЙ

Кит О.И., Кательницкая О.В.

НМИЦ онкологии, Ростов-на-Дону, Россия

Цель. Оценить результаты лечения онкологических больных с венозными тромбоэмболическими осложнениями (ВТЭО).

Методы и материалы: Ретроспективно проанализированы истории болезни 157 онкологических больных с ВТЭО, пролеченных на базе НМИЦ онкологии с января 2020г. по декабрь 2020г. Более часто венозный тромбоз диагностировали у женщин – 58%, реже у мужчин – 42%. Средний возраст пациентов на момент установки диагноза венозного тромбоза варьировал от 27 до 88 лет (медиана 63 года).

Результаты. Флеботромбоз нижних конечностей диагностирован у 50,9% онкологических больных, флеботромбоз с ТЭЛА – 13,4 %, варикотромбофлебит – 13,4%, только ТЭЛА без установленного источника - 3,2%, катетер-ассоциированный флеботромбоз - 19,1%. Хирургическая профилактика ТЭЛА выполнена у 24 пациентов (15,3%). Большинство больных имели местно-распространенный процесс или отдаленные метастазы (70,7%). Чаще всего ВТЭО развивались у онкологических больных в послеоперационном периоде – 49,7%. На этапе лекарственной противоопухолевой терапии частота ВТЭО составила 40,1%. Препаратами первой линии в острую фазу у онкологических больных являются парентеральные антикоагулянты. При низком риске геморрагических осложнений и при отсутствии лекарственных взаимодействий с противоопухолевыми препаратами возможен перевод на пероральные антикоагулянты.

За период наблюдения частота рецидивов тромбоза была 6,7%, геморрагических осложнений – 5,3%. Летальность от ВТЭО у онкологических больных составила 5,1%.

Обсуждение. ВТЭО в онкологии считаются второй причиной летальности больных. В связи с увеличением продолжительности жизни онкологических больных, расширением объема оперативных вмешательств, разработкой новых схем химиолучевого лечения, частота ВТЭО только увеличивается. С внедрением новых стратегий лечения онкологического заболевания (иммунотерапия, таргетная терапия, новые химиопрепараты) меняется структура тромбогенности опухолей в зависимости от локализации первичной опухоли. Общепризнанная шкала оценки риска Khorana и ее модификации в большинстве случаев не прогнозирует развитие ВТЭО, что требует постоянного анализа ВТЭО в онкологии. Трудности в лечении онко-ассоциированных тромбозов обусловлены высокой частотой рецидивов и кровотечений на фоне антикоагулянтной терапии.

Выводы. Наибольшая частота ВТЭО диагностирована в послеоперационном периоде. Согласно нашим данным наиболее тромбогенными ЗНО являются опухоли ЦНС, урологической и гинекологической локализации, ЖКТ. Выявлена высокая частота венозного тромбоза у больных со злокачественными опухолями головы и шеи в период лекарственной противоопухолевой терапии и в послеоперационном периоде.

Высокий риск рецидива тромбоза и кровотечения у онкологических больных требует регулярной оценки рисков в зависимости от этапов лечения. При такой стратегии ведения данной категории больных отмечается приемлемая частота рецидивов тромбозов, геморрагических осложнений, летальности.

ВЛИЯНИЕ ТИПА ФОРМИРОВАНИЯ ПРОКСИМАЛЬНОГО АНАСТОМОЗА НА ОТДАЛЕННЫЕ РЕЗУЛЬТАТЫ ПРОХОДИМОСТИ ШУНТИРУЮЩИХ ОПЕРАЦИЙ НА АРТЕРИЯХ БЕДРЕННО-ПОДКОЛЕННОГО СЕГМЕНТА ПАЦИЕНТОВ С ЗАБОЛЕВАНИЕМ ПЕРИФЕРИЧЕСКИХ АРТЕРИЙ

Климентова Э.А.

РязГМУ, Рязань, Россия

Введение. Изучить изменения устья глубокой артерии бедра (ГБА), маркеров пролиферации и апоптоза у пациентов после открытых вмешательств, а также их влияние на результаты оперативного лечения через 2 года.

Материалы и методы. В исследование включено 50 пациентов с заболеванием периферических артерий (ЗПА) со IIБ-III стадией по классификации А.В. Покровского-Фонтейна. У всех пациентов было выявлено поражение бедренно-подколенного сегмента артерий нижних конечностей. Средний возраст пациентов составил $69 \pm 4,6$ лет. Пациентам было выполнено открытое вмешательство с использованием синтетического протеза РТФЕ с разделением на три группы: в группу А вошли 20 пациентов, которым было проведено бедренно – подколенное протезирование выше щели коленного сустава с использованием синтетического протеза РТФЕ 8мм, в группу В - 20 пациентов с бедренно – подколенным шунтированием выше щели коленного сустава с использованием синтетического протеза РТФЕ 8мм, в группу С - 10 пациентов с бедренно-подколенное шунтированием с использованием большой подкожной веной по методике «in situ». Группа сравнения была представлена 30 здоровыми добровольцами. Определение тромбоцитарного фактора роста ВВ (PDGF ВВ) и растворимой формы Fas (sFas) в сыворотке крови производилось исходно, на 1, 7 и 30 сутки после операции только у пациентов групп А и В. Дуплексное сканирование (ДС) выполнялось на 7 сутки, 1, 12, 24 месяца после операции.

Результаты. При ДС у здоровых добровольцев угол отхождения ГАБ относительно общей бедренной артерии во всех случаях не превышал 30°. Индекс сопротивления (RI) составил $1,0 \pm 0,2$. У пациентов группы С диаметр общей бедренной артерии (ОБА) в области проксимального анастомоза составил - $10,8 \pm 1,2$ мм. Угол отхождения глубокой артерии бедра (ГАБ) варьировал от 35° до 45°. Проподимость шунтов составила - 93,3%. Зон гиперплазии неоинтимы в области анастомозов выявлено не было через 2 года. У пациентов группы В диаметр ОБА составил $15,1 \pm 1,3$ мм, угол отхождения ГАБ равнялся 40-60°, RI - $0,84 \pm 0,18$ на 7 сутки, RI - $1,04 \pm 0,11$ к концу первого месяца. Проподимость синтетических шунтов в послеоперационном периоде один год составила - 73,3%, с максимальной скоростью кровотока - $113,9 \pm 8,9$ см/с через 2 года. У пациентов группы А угол отхождения ГАБ составил от 70° до 80°, диаметр ОБА $9,8 \pm 1,6$ мм. RI - $1,02 \pm 0,2$ на 7 сутки, значения RI достигли $1,24 \pm 0,1$ к концу первого месяца и были выше, чем у пациентов группы В ($p < 0,01$). Проподимость шунтов в срок наблюдения один год составила - 66,7%, максимальная скорость кровотока по ним - $111,8 \pm 8,8$ см/с. На 1 сутки у пациентов группы А произошло снижение sFas до 0,41 нг/мл ($p=0,01$) в сравнении с его значением 0,78 нг/мл у пациентов группы В. На 7 сутки количество sFas у пациентов группы А - $0,57 \pm 0,41$ нг/мл и было ниже по сравнению с его количеством у пациентов группы В - $1,1 \pm 0,74$ нг/мл ($p < 0,01$). Значения PDGF BB были повышены у пациентов группы А - $35,2 \pm 5,1$ нг/мл по сравнению с пациентами группы В - $23,2 \pm 5,8$ нг/мл ($p < 0,01$) в указанный промежуток времени. Через 1 месяц уровень PDGF BB у пациентов группы А 22,8 нг/мл сохранился повышенным в сравнении с значениями у пациентов группы В - 14,4 ($p < 0,01$). У пациентов группы А через 2 года по данным ДС, был выявлен стеноз в устье ГАБ от 50 до 70%, который расценивался как прогрессирование атеросклероза. Также у них была выявлена гиперплазия интимы в протезе, которая составила $2,3 \pm 0,51$ мм в указанный период времени. У пациентов группы В через 2 года стеноз в устье ГАБ не превышал 30-40%, толщина неоинтимы составила - $0,97 \pm 0,3$ мм и была меньше на 46,7%, чем у пациентов группы А ($p < 0,01$).

Обсуждение. В нашем исследовании впервые удалось показать, что тип формирования проксимального анастомоза влияет на изменение геометрии угла отхождения ГАБ и, соответственно, на увеличение сопротивления кровотока. Так, угол отхождения ГАБ от ОБА у всех здоровых добровольцев не превышал 30°. У пациентов после бедренно-подколенного шунтирования аутовеной угол отхождения ГАБ находился в пределах 35-45°. У пациентов с бедренно-подколенным шунтированием синтетическим протезом угол отхождения ГАБ увеличивался до 40-60°, а при протезировании изменения угла отхождения ГАБ оказались наиболее серьезными от 70 до 80°. Мы предполагаем, что это обусловлено натяжением протеза при формировании дистального анастомоза, при

котором происходит механическое смещение устья ГАБ. Наши результаты подтверждают гипотезу ученых о том, что передача сигналов посредством внешнего пути апоптоза играет важную роль в регуляции жизнедеятельности клеток сосудистой стенки. Оперативное вмешательство приводит к активации маркеров апоптоза (sFas) в первые сутки после вмешательства. Это может быть обусловлено как самой травмой артериальной стенки, так и развитием окислительного стресса на реперфузию, который является одним из основных индукторов апоптоза клеток. Изменение угла отхождения ГАБ после операции приводит к появлению турбулентности кровотока и повышению индекса периферического сопротивления, которые более выражены у пациентов группы А. Мы предполагаем, что это в свою очередь ведет к более сильной активации системы апоптоза после операции. Увеличенное количество PDGF BB на 7 сутки после операции может быть обусловлено следующим: во-первых, ответным пролиферативным ответом клеток на усиленный апоптоз в 1 сутки для преодоления клеточного дефицита, что подтверждено данными корреляционного анализа. Во-вторых, отсутствием ингибирующего эффекта ламинарного кровотока на пролиферацию и миграцию ГМК из меди в интиму сосудистой стенки. Когда ответная пролиферация становится усиленной и неконтролируемое распространение клеток может привести к сужению диаметра сосуда и росту гиперплазии неоинтимы, что было выявлено у пациентов группы А. Все это привело к сохранению повышенных значений PDGF BB к концу 1 месяца и выразилось в увеличении процента стенозирования атеросклеротической бляшкой устья ГАБ до 50-70% и увеличения толщины неоинтимы в протезе. У пациентов группы В хотя и произошла активация системы апоптоза в ответ на операционную травму, но она была скомпенсирована ответной пролиферативной реакцией и привела к восстановлению погибших клеток. Менее выраженные изменения угла отхождения ГАБ и турбулентности кровотока в области проксимального анастомоза позволили к концу первого месяца показателям апоптоза и пролиферации клеток вернуться к исходным значениям.

Выводы. Бедренно-подколенное протезирование приводит к изменению угла отхождения глубокой бедренной артерии до 70-80% и изменению динамики маркеров апоптоза и пролиферации клеток в послеоперационном периоде, что выражается в росте гиперплазии неоинтимы и прогрессировании атеросклероза. Выполнение реконструктивной операции на артериях бедренно-подколенного сегмента по методике шунтирования ведет к сохранению более физиологического угла отхождения глубокой артерии бедра и снижению риска гиперплазии интимы в зоне анастомоза. При этом выполнение шунтирующих операций на артериях бедренно-подколенного сегмента с использованием аутовены позволяет добиться лучшей отдаленной проходимости выполненных

вмешательств при сохранение физиологического угла отхождения глубокой бедренной артерии.

МНОЖЕСТВЕННЫЕ ОДНОМОМЕНТНЫЕ ЭМБОЛИИ АРТЕРИЙ БОЛЬШОГО КРУГА КРОВООБРАЩЕНИЯ

*Кожевников Д.С., Мельников М.В., Глушков Н.И., Сусла П.А.,
Пышный М.В., Фадеева Э.А.*

*ФГБОУ ВО «Северо-Западный государственный университет имени И.И. Мечникова»
Минздрава России, Санкт-Петербург, Россия*

Введение. Выявить и проанализировать особенности возникновения, клиники и тактики лечения множественных одномоментных эмболий артерий большого круга кровообращения с точки зрения сосудистого хирурга.

Материалы и методы. Для исследования был обобщен опыт работы отделения ангиохирургии СЗГМУ им. И.И Мечникова в период с 1991 по 2020 год. С острой ишемией конечности (ОИК) вследствие эмболий аорты и магистральных артерий в экстренном порядке был доставлен 1821 пациент. Одновременные множественные эмболии артерий левой половины большого круга кровообращения выявлены у 98 (5,4%) больных, из числа поступивших в клинику с ОИК вследствие эмбологенной артериальной непроходимости (ЭАН). У 49 из них отмечены одномоментные эмболии артерий двух или трех конечностей (мультифокальные эмболии); у 19 - эмболиями одномоментно была поражена одна магистральная артерия конечности, но на разных уровнях (этажные эмболии); множественные одновременные эмболии в артерии различных бассейнов (церебрального, висцерального и периферического) выявлены у 28 пациентов (сочетанные эмболии). В 2-х случаях наблюдалось одновременное сочетание эмболий церебральных, висцеральных сосудов и артерий нескольких конечностей (сочетанная и мультифокальная эмболия). Все пациенты вошедшие в исследование, были госпитализированы в экстренном порядке, и были подвергнуты клиническому обследованию, в объеме необходимом для принятия тактики лечения ОИК. Статистическая обработка проводилась с помощью пакета статистических программ STATISTICA for Windows (версия 10 Лиц. ВХХR310F964808FA-V)

Результаты. Наиболее часто в экстренном порядке поступали больные с ОИК, в том числе и вызванной множественными одновременными эмболиями. Среди них чаще других наблюдались мультифокальные эмболии. Они выявлены у 49 пациентов, из них - у 46 была отмечена одновременно возникшая острая ишемия двух конечностей, у троих – трех. Наиболее часто (у 30 больных) эмболиями поражалось артериальное русло обеих нижних конечностей в различном сочетании. В 10 наблюдениях отмечена одновременно возникшая острая ишемия

верхней и нижней конечности. Артериальное русло обеих верхних конечностей было поражено эмболиями в 6 случаях. Одновременная эмболия трех артерий конечностей встретилась всего лишь в трех наблюдениях: в двух - из них поражалось артериальное русло обеих верхних и одной нижней конечности, а в одном – наоборот, двух нижних и одной верхней конечности. Одновременные этажные эмболии выявлены в ходе оперативного вмешательства у 19 больных, что составило 1,1% от общего числа больных с ЭАН. Рутинное предоперационное обследование, включающее как ультразвуковое исследование сосудов, так и рентгенконтрастное, не всегда позволяет выявить второй блок артериального русла из-за трудности дифференцировки с продолженным тромбозом, хронической обструкцией артерии и ранее перенесенными эмболиями. В основном этажные эмболии выявлялись интраоперационно, когда в ходе эмболэктомии удаляется два фрагмента свободно лежащего старого тромба на различных уровнях, соединенных или нет между собой продолженным тромбом. Множественные сочетанные эмболии отмечены в 28 наблюдениях. У большинства больных (24 наблюдения) выявлялось одномоментное поражение церебральных и периферических артерий, то есть у них одновременно развилась клиника ишемического инсульта и ОИК. Тяжесть ишемического повреждения головного мозга была различной, в 4-х наблюдениях больные поступили практически в терминальном состоянии, проявляющейся мозговой комой. У 18 пациентов из 24, было отмечено сочетание ишемического инсульта с эмболиями артерий верхних конечностей. Вероятно, это было связано с особенностями траектории движения и фрагментации эмбола в дуге аорты и дальнейшей его миграцией в брахиоцефальные артерии. Тяжелая ишемия мозга и общее состояние пациентов затруднили своевременное выявление острой ишемии конечности и в 4 случаях, при осмотре, ангиохирургом была констатирована необратимая ишемия конечности. Не менее тяжелая клиническая картина наблюдалась при сочетанных эмболиях в висцеральные и периферические артерии: в 2 наблюдениях эмболия бифуркации аорты сочеталась с острым нарушением мезентериального кровообращения в бассейне верхней брыжеечной артерии. Еще в 2-х случаях ОИК сочеталась с инфарктом почки или селезенки. Крайне редко, всего в 2-х наблюдениях, отмечалось поражение эмболами одновременно нескольких артериальных бассейнов и нескольких магистральных артерий в этих бассейнах.

Обсуждение. В наступлении одномоментных множественных эмболий важную роль играет основное (эмбологенное) заболевание. Данные литературы и наш опыт говорят о том, что в настоящее время доминирующей причиной развития артериальных эмболий (60-80%), является фибрилляцией предсердий неклапанной этиологии, в ассоциации с ИБС и гипертонической болезнью. В этих случаях источником эмболий

является левое предсердие, а фрагментированные тромбы оказываются небольших размеров и способны обтурировать небольшие по диаметру артерии, что чаще наблюдается в настоящее время. Для развития множественных одномоментных эмболий необходимо формирование в полости сердца или сосуда достаточно крупного тромба, способного, фрагментируясь, вызвать одномоментную обтурацию нескольких артерий. Такая ситуация складывается при выраженной дилатации левых отделов сердца или магистральных сосудов, обширных зонах акинезии миокарда, тяжелой сердечной недостаточности. Не случайно у больных с одномоментными множественными эмболиями основным заболеванием чаще встречаются ревматические пороки сердца, постинфарктные аневризмы сердца, хроническая сердечнососудистая недостаточность III ст. и т.п. Одномоментные множественные эмболии создают массу сложностей в вопросах диагностики и тактики лечения больных, и кроме того - ухудшают прогноз. Например, при мультифокальных эмболиях значительно возрастает объем ишемизированных тканей, а при этажных – выраженность ОИК. Все это способствует увеличению ишемической интоксикации и сказывается на результатах лечения. Послеоперационная летальность при мультифокальных и этажных эмболиях превышает 30%, что в 4 раза выше, чем у группы больных с ОИК в целом. Эмболии церебральных и висцеральных артерий, приводящие к ишемическому инсульту, ишемии и гангрене кишечника сами по себе могут быть причиной трагических исходов. Ситуация резко ухудшается, когда вышеуказанные состояния сочетаются с развитием ОИК, которая в свою очередь требует экстренного оперативного вмешательства. Высокая летальность у этих больных связана, прежде всего, с тяжестью ишемического поражения головного мозга, внутренних органов и т.п., а ОИК является дополнительным отягощающим фактором.

Выводы. Проблема одновременных множественных эмболий существует и является актуальной в настоящее время. Это связано с распространенностью основных эмбологенных заболеваний в популяции, особенностью течения с эффектом взаимного отягощения и довольно частыми трагическими исходами даже в результате своевременного и корректного лечения. Все это требует от сосудистого хирурга работы в кооперации с врачами различных специальностей.

РЕИМПЛАНТАЦИЯ ВЕТВЕЙ ДУГИ АОРТЫ В ХОДЕ ОПЕРАЦИИ «ЗАМОРОЖЕННЫЙ ХОБОТ СЛОНА»

Козлов Б.Н., Панфилов Д.С., Пряхин А.С.

Научно-исследовательский институт кардиологии Федерального государственного бюджетного научного учреждения «Томский национальный исследовательский медицинский центр Российской академии наук», Томск, Россия

Введение. Провести анализ влияния техники реимплантации супрааортальных ветвей на ранние исходы в ходе протезирования дуги аорты при операции «замороженный хобот слона».

Материалы и методы. В исследование включено 92 пациента, которым была выполнена процедура «замороженный хобот слона» с использованием гибридного стент-графта. Больные были разделены на 3 сопоставимые по основным клиническим параметрам группы в зависимости от типа реимплантации супрааортальных сосудов: «островковая» техника (I группа), частичный дебраншинг (II группа) и полный дебраншинг (III группа).

Результаты. Длительность искусственного кровообращения ($p=0,315$), кардиального ареста ($p=0,586$) не имели статистически значимых межгрупповых различий. Частота развития инсульта, делирия и паралича в раннем послеоперационном периоде была сопоставима во всех анализируемых группах. В III группе была отмечена статистически значимая тенденция к увеличению дыхательной недостаточности по сравнению с I и II группами ($p=0,065$). Общая 30-дневная летальность составила 7,2%.

Обсуждение. В литературе активно обсуждается мнение о том, что дополнительные манипуляции с супрааортальными сосудами ассоциированы с более высокой частотой неврологического дефицита в послеоперационном периоде. Так, по данным ARCH-регистра отдельная реимплантация сосудов дуги аорты была признана значимым предиктором неврологического дефицита. Напротив, в целом ряде публикаций не было отмечено увеличения летальности и послеоперационных осложнений, в том числе неврологических, при отдельном протезировании супрааортальных сосудов относительно «островковой» техники. В проведенном нами исследовании частота инсультов не увеличивалась при выполнении полного дебраншинга брахиоцефальных артерий.

Выводы. Более сложная техника реконструкции супрааортальных ветвей в ходе гибридного вмешательства на дуге аорты не сопровождается увеличением послеоперационных осложнений в раннем послеоперационном периоде.

ТРОМБОЗ ЛОЖНОГО КАНАЛА ПРИ ОСТРОМ И ХРОНИЧЕСКОМ РАССЛОЕНИИ ПОСЛЕ ПРОЦЕДУРЫ «ЗАМОРОЖЕННЫЙ ХОБОТ СЛОНА»

Козлов Б.Н., Панфилов Д.С.

Научно-исследовательский институт кардиологии Федерального государственного бюджетного научного учреждения «Томский национальный исследовательский медицинский центр Российской академии наук», Томск, Россия

Введение. Проанализировать частоту тотального тромбоза ложного канала торакоабдоминальной аорты у пациентов с острым и хроническим расслоением после процедуры «замороженный хобот слона».

Материалы и методы. В ретроспективное исследование было включено 57 пациентов с острым (n=18) и хроническим (n=39) расслоением аорты типов А и В по классификации Stanford. Оценку тромбоза ложного канала проводили с учетом данных мультиспиральной компьютерной томографии в ранние и отдаленные сроки наблюдения.

Результаты. В анализируемых группах частота тотального тромбоза ложного канала торакоабдоминальной аорты, а также размеры истинного и общего просветов не имели статистически значимых различий. Свобода от негативного ремоделирования составила $62,2\% \pm 26\%$ в группе острого расслоения и $76,2\% \pm 11\%$ в группе хронического расслоения. Дистальные реинтервенции потребовались в одном (5,6%) и 4 (10,3%) случаях острого и хронического расслоения соответственно.

Обсуждение. Несмотря на относительно низкую частоту раннего полного тромбоза ложного канала у пациентов с хронической диссекцией, в отсроченном послеоперационном периоде его частота увеличивается. По нашим данным, частота поздних тромбозов ложного канала в сегменте А составила 100%, в сегменте В – 75%, а в сегменте С – до 33%. Следует отметить, что эти показатели существенно не отличались по сравнению с пациентами с острой диссекцией. Таким образом, острота расслоения аорты не влияла на частоту тромбоза ложного канала. Вероятно, высокая частота полного тромбоза ложного канала у оперированных пациентов связана с относительно низкой зоной дистальной посадки стент-графта.

Выводы. Частота тотального тромбоза ложного канала торакоабдоминальной аорты после процедуры «замороженный хобот слона» не имеет статистически значимых различий у пациентов с острым и хроническим расслоением аорты.

**ПРИМЕНЕНИЕ БЕСПЛАЗМЕННОГО ЛИЗАТА
АУТОТРОМБОЦИТОВ В ЛЕЧЕНИИ БОЛЬНЫХ
С ХРОНИЧЕСКОЙ ИШЕМИЕЙ НИЖНИХ КОНЕЧНОСТЕЙ**
*Козловский Б.В., Пономарев И.Н., Михайлов И.П., Боровкова Н.В.,
Кудряшова Н.Е., Лещинская О.В.*

ГБУЗ г. Москвы НИИ СП им. Н.В.Склифосовского, Москва, Россия

Введение. Оценить эффективность бесплазменного лизата тромбоцитов у пациентов с хронической ишемией нижних конечностей с поражением дистального артериального русла.

Материалы и методы. Проанализированы результаты лечения 63 пациентов с хронической ишемией нижних конечностей. Критерии включения: хроническая ишемия нижней конечности (III–IV ст. по Покровскому), поражение дистального артериального русла, невозможность выполнить реваскуляризацию. Всем больным проведена комплексная консервативная терапия. Средний возраст больных составил 68 [63;75] лет. Мужчин – 47, женщин – 16. Пациенты разделены на 2 группы: группа I (n=10) – пациенты, которым комплексная консервативная терапия дополнена введением аутологичных гемопоэтических стволовых клеток и группа II (n=53) – пациенты, которым комплексная консервативная терапия дополнена введением бесплазменного лизата аутотромбоцитов. Срок наблюдения составил 6 месяцев. Оценивали изменения в клиническом статусе и динамику трёхфазной сцинтиграфии с остеотропным радиофармпрепаратом. Неблагоприятные исходы – ампутации и летальные исходы. Статистический анализ данных выполняли в программе STATISTICA, версия 10.0. Использовали непараметрические методы: критерий χ^2 , точный критерий Фишера, критерий Манна-Уитни. Статистически значимыми считали различия при $p < 0,05$.

Результаты. Группы статистически не различались по таким показателям, как возраст, сопутствующие заболевания и факторы риска, пол ($p > 0,05$). В группе I улучшения в ранние и отдалённые сроки удалось добиться у 7 (70,0%) пациентов. Отсутствие динамики у 2 (20%) пациентов, ухудшение в локальном статусе – у 1 (10%) пациента. В группе II улучшения в ранние сроки удалось добиться у 32 (60,4%) пациентов, отсутствие динамики у 21 (39,6%) пациента ($p = 0,826$). В отдалённые сроки у пациентов группы II удалось добиться в 36 (67,9%) наблюдений, отсутствие динамики у 9 (17,0%), ухудшение у 5 (9,4%), ампутации – 3 (5,7%) пациентов ($p = 0,798$). Летальных исходов не было. При выполнении трёхфазной сцинтиграфии оценивались визуальные признаки: характер распределения радиофармпрепарата и зоны обеднения микроциркуляции. Для очагов гиперфиксации радиофармпрепарата рассчитывался коэффициент относительного накопления и его прирост в костную фазу относительно тканевой. Во всех случаях улучшения в локальном статусе в

отдалённые сроки отмечалось более равномерное распределение радиофармпрепарата. Ухудшение кровообращения в нижних конечностях подтверждалось ростом зон обеднения микроциркуляции по данным сцинтиграфии и приростом коэффициента относительного накопления в костную фазу.

Обсуждение. Применение аутотромбоцитарных ростовых факторов – перспективное направление терапевтического ангиогенеза. Мы провели сравнение двух методов лечения: аутологичные гемопоэтические стволовые клетки и бесплазменный лизат аутотромбоцитов. Первый метод неоваскулогенеза является широко распространённым и нашёл отражение в международных рекомендациях, тогда как способ лечения хронической ишемии нижних конечностей с применением бесплазменного лизата тромбоцитов является инновационным (патент RU 2759478 C1 от 15.11.2021 г). Аналогичные результаты при большей экономической выгоде позволяют рассматривать последний метод как более перспективный в лечении хронической ишемии нижних конечностей.

Выводы. Применение бесплазменного лизата аутотромбоцитов по собственной инновационной методике – перспективный и эффективный метод, дополняющий комплексную консервативную терапию у пациентов с поражением дистального артериального русла при невозможности выполнить хирургическую реваскуляризацию нижней конечности.

ВОЗМОЖНОСТИ ИСКУССТВЕННОГО ИНТЕЛЛЕКТА В ОПРЕДЕЛЕНИИ КЛИНИЧЕСКОГО КЛАССА СЕАР У ПАЦИЕНТОВ С ХРОНИЧЕСКИМИ ЗАБОЛЕВАНИЯМИ ВЕН

Кондратюк Н.Ю., Денисов В.Е., Чистогов М.Д., Денисов А.В.

Медицинский центр «Флеболог», Пермь, Россия

Введение. Оценка возможностей искусственного интеллекта (ИИ) в первичной диагностике ХЗВ – установлении клинического класса по СЕАР.

Материалы и методы. В ретроспективное исследование последовательно включались данные 5000 пациентов, обратившихся в клинику с 2015 по 2021 год. Использовали полученные в ходе визита фотографии, сделанные четырьмя врачами. Разрешение изображений было стандартизировано до 1000 пикселей по длине. Случаи частичной фотодокументации конечности в виде определенного сегмента также подвергались анализу. Фотографии, представляющие трудности визуальной оценки, были исключены. Главной задачей для создания алгоритма распознавания признаков ХЗВ являлось обучение нейронной сети. Такая нейросеть имеет в себе множество блоков, назначениями которых является обнаружение на фотографии участков с патологией и отнесение их к определенному клиническому классу по СЕАР, так как класс С данной классификации построен на визуальной оценке проявлений

ХЗВ. Программа «принимает» на вход изображение конечности, а на выходе «отдает» описание характеристик заболевания и вероятность погрешности. Для улучшения результатов диагностики обучению подвергнуто две обнаруживающие нейронные сети, а также две дополнительные нейросети для повторной проверки диагноза. Подобный каскад позволяет исправлять ошибки и улучшать качество аналитики.

Результаты. С помощью матрицы неточностей в разные сроки оценены чувствительность и специфичность метода с положительной динамикой обеих от 75 к 85% по мере обучения программы. Данный результат является промежуточным ввиду продолжения загрузки новых фотографий в нейросеть, что должно послужить улучшению качества первичной диагностики ХЗВ с применением ИИ.

Выводы. Современные технические возможности ИИ, в частности работа с нейронными сетями, позволяют добиваться установки клинического класса ХЗВ по фотографии конечности с чувствительностью и специфичностью метода до 85% и перспективой улучшения данных показателей по мере обучения программы.

**РЕАБИЛИТАЦИЯ ПАЦИЕНТОВ
С ПОСТТРОМБОФЛЕБИТИЧЕСКИМ СИНДРОМОМ
ПОСЛЕ СТЕНИРОВАНИЯ ПОДВЗДОШНЫХ ВЕН**
*Кончугова Т.В.¹, Сапелкин С.В.², Анханова Т.В.¹, Кульчицкая Д.Б.¹,
Астахова К.А.¹, Гильмутдинова И.Р.¹, Капериз К.А.³*

1 - ФГБУ «Национальный медицинский исследовательский центр реабилитации и курортологии» Минздрава России, Москва, Россия

2 - ФГБУ «Национальный медицинский исследовательский центр хирургии им. А.В. Вишневского» Минздрава России, Москва, Россия

3 - ФГБУ «Национальный медицинский исследовательский центр терапии и профилактической медицины» Минздрава России, Москва, Россия

Эндоваскулярные вмешательства (баллонная дилатация и стентирование) при посттромботической обструкции вен подвздошно-бедренного сегмента, благодаря их высокой эффективности и хорошим отдаленным результатам рассматриваются как метод выбора в лечении пациентов с обструкциями данного сегмента глубоких вен. Изучение эффективности применения методов медицинской реабилитации у пациентов с посттромбофлебитическим синдромом (ПТФС) после стентирования подвздошных вен ранее не проводилось.

Цель исследования. Изучение клинической эффективности комплексной реабилитации с применением внутривенного лазерного облучения крови, низкочастотной магнитотерапии, сухо-воздушных углекислых ванн и структурированной лечебной гимнастики в зале у пациентов с ПТФС нижних конечностей после проведения эндоваскулярного вмешательства.

Материалы и методы. 30 включенных в исследование пациентов были рандомизированы на две группы. 1-я группа (основная, n=20) - получала комплекс, включающий внутривенное лазерное облучение крови (ВЛОК) низкоинтенсивным лазерным излучением (НИЛИ) с длиной волны 635 нм, в непрерывном режим, с выходной мощностью 2 мВт, экспозицией 10 минут через введенный в кубитальную вену одноразовый стерильный световод; импульсную магнитотерапию с индукцией 10 мТл на область нижних конечностей с использованием индукторов-соленоидов; сухо-воздушные углекислые ванны, а также структурированную лечебную гимнастику в зале под контролем инструктора ЛФК. 2-я группа (контрольная, n=10) - получала стандартную эластическую компрессию (2-3 класс компрессии) на фоне приема лимфотоников (комбинация диосмина и гесперидина) и лечебную гимнастику в зале. Длительность лечения составила 2 недели (на курс по 10 ежедневных последовательных процедур). Для контроля за редукцией отеков до и после лечения применялись измерения маллеолярного объема. Для исследования микроциркуляторных изменений применялась лазерная доплеровская флоуметрия (ЛДФ). Проводился контроль маркеров перивазального воспаления по динамике провоспалительных цитокинов (ИЛ-1, ИЛ-6, ФНО- α) до и после лечения.

Результаты. После проведенного курса лечения у пациентов основной группы маллеолярный объем уменьшился с $26,34 \pm 0,78$ см до $24,26 \pm 0,44$ см ($p < 0,05$). Была установлена положительная динамика микроциркуляторных показателей по данным лазерной доплеровской флоуметрии на аппарате «ЛААК-02» (Россия). После лечения у пациентов 1-й группы наблюдалось снижение изначально увеличенного миогенного и нейрогенного тонуса артериол, отмечено уменьшение застойных явления в веноулярном звене микроциркуляторного русла. У пациентов 1-й группы отмечена положительная динамика экспрессии ФНО- α с $10,07 \pm 0,71$ пг/мл до $8,43 \pm 0,34$ пг/мл ($p < 0,05$). Достоверных изменений клинических, лабораторных и инструментальных показателей у пациентов контрольной группы за период наблюдения не отмечено.

Заключение. Предложенный немедикаментозный комплекс реабилитации пациентов с ПТФС, включающий ВЛОК, импульсную магнитотерапию и сухо-воздушные углекислые ванны, оказывает мультифокусное воздействие на различные звенья патогенеза ПТФС: снижение венозной гипертензии, стимуляцию лимфотонического оттока, восстановление микроциркуляции, коррекцию дисфункции МВП, трофических нарушений, снижение экспрессии провоспалительных цитокинов и тканевых факторов перивазального воспаления (ангиопротективное действие).

МОЛЕКУЛЯРНОЕ ИССЛЕДОВАНИЕ OFF-TARGET ЭФФЕКТОВ ЦИЛОСТАЗОЛА НА СЕМЕЙСТВО ФОСФОДИЭСТЕРАЗ У БОЛЬНЫХ С СИНДРОМОМ ДИАБЕТИЧЕСКОЙ СТОПЫ

Корейба К.А., Сюзёв К.Н., Серебрякова О.А.

ФГБОУ ВО "Казанский ГМУ" МЗ РФ, кафедра хирургических болезней, Казань, Россия

Введение. Молекулярное исследование методами компьютерного моделирования и описание новых фармакологических свойств цилостазола и их патогенетическое влияние на ингибирование активности фосфодиэстераз 3 и 5, участвующих в формировании порочного круга у пациентов с синдромом диабетической стопы.

Материалы и методы. Компьютерное моделирование взаимодействия цилостазола с фосфодиэстеразами 3 и 5 проводилось путем молекулярного докинга. Для докинга использовали AutoDock Vina. Структура каталитического центра фосфодиэстераз была взята из PDB (Protein Data Bank) № 5SYF. Удаление молекул воды и лигандов было выполнено в AutoDockTools V4.2. Структура лигандов была переведена в 2D формат—smiles с помощью инструментов ChemDraw. Визуализация результатов была выполнена в PyMOL V2.6.1.

Результаты. 1. Цилостазол обладает большей аффинностью к изоформе ФДЭ3А ($K_i=54$ нМ) по сравнению с ФДЭ3В ($K_i = 1,13$ мМ) на основе данных проведенного молекулярного докинга. 2. Цилостазол способен ингибировать ФДЭ5 в лечебных дозах ($K_i = 10$ мМ).

Обсуждение. Цилостазол является более селективным ингибитором изоформы А фосфодиэстеразы 3 (PDE3A), ответственной за активацию/агрегацию тромбоцитов, базальную сократимость миокарда, пролиферацию, ремоделирование гладких мышц сосудов. Ингибирование преимущественно PDE3A минимизирует побочные эффекты, связанные с ингибированием PDE3B – повышение инсулинорезистентности за счет усиления секреции инсулина бета-клетками поджелудочной железы, повышением содержания триглицеридов в плазме крови и др. Цилостазол ингибирует фосфодиэстеразу типа 5 (PDE5), что обуславливает его вазодилатирующий эффект. Помимо этого, в исследованиях других авторов сообщается, что ингибиторы PDE5 способствуют восстановлению периферической нейропатии из-за улучшения кровоснабжения vasa nervorum. Следовательно, способность цилостазола к ингибированию ФДЭ 5 окажет дополнительный терапевтический эффект при лечении перемежающей хромоты, сахарного диабета и его осложнений.

Выводы. Данные полученные *in silico* говорят об одновременном влиянии цилостазола сразу на несколько звеньев патогенеза синдрома диабетической стопы, что может быть подтверждено клинически включением цилостазола в комбинированную схему терапии синдрома диабетической стопы.

ПОСТОПЕРАЦИОННЫЕ ИСХОДЫ ПРИ АРТЕРИАЛЬНЫХ РЕКОНСТРУКЦИЯХ НИЖНИХ КОНЕЧНОСТЕЙ У ПАЦИЕНТОВ С СИНДРОМОМ ДИАБЕТИЧЕСКОЙ СТОПЫ

Корейба К.А., Минабутдинов А.Р., Макаримов Э.Ш.

Кафедра хирургических болезней ФГБОУ ВО «Казанского государственного медицинского университета» Минздрава России, центр «Диабетической стопы» ГАУЗ «Клиника медицинского университета», ГАУЗ «ГКБ №7», Казань, Россия

Введение. Оценить уровень органоуносящих оперативных вмешательств у больных с синдромом диабетической стопы после реконструкции артериального русла нижних конечностей.

Материалы и методы. В центре «Диабетическая стопа» пациенту проводится, согласно национальным клиническим рекомендациям, следующая диагностическая программа: 1. Определение степени тяжести диабетической полинейропатии в соответствии со шкалой нейропатического дисфункционального счета (НДС), 2. Пальпаторное определение пульсации магистральных артерий нижних конечностей. 3. Транскутанное определение насыщения кислородом тканей – SpO₂. 4. Транскутанная оксиметрия с оценкой тканевой перфузии в коже на уровне тыла стопы – парциальное напряжение кислорода в тканях (TspO₂) 5. Цветовое дуплексное сканирование (ЦДС) артерий нижних конечностей. 6. Электронеуромиография нижних конечностей. 7. Рентгенография стоп. На основании данных амбулаторного комплексного обследования больные распределялись на две когорты: 1) пациенты с нейроишемической формой СДС с уровнем хронической артериальной недостаточности (ХАН) III-IV ст. и требующие незамедлительной артериальной реконструкции; 2) пациенты с нейроишемической формой СДС с уровнем ХАН II ст., с трофическими поражениями мягких тканей, без показаний к реваскуляризации. Вид оперативной сосудистой реконструкции определялся индивидуально, опираясь на данные цветового дуплексного сканирования артерий и результаты ангиографического исследования в дооперационном периоде. При выборе методики восстановления артериального кровотока ориентировались на классификацию TASC II (2007). За 2021 год в центре «Диабетическая стопа» стационарно пролечено 254 пациента, из них 55,1% (n=140) потребовалась реваскуляризация артерий нижних конечностей. Структура реконструктивных операций на артериях нижних конечностях: БПШ – 10, эндоваскулярные – 130.

Результаты. Структура оперативных вмешательств после артериальной реконструкции: некрэктомия (n = 94), вскрытие флегмоны (n = 4 /2,8%), остеонекрэктомия (n = 26 /18,5%), резекция пальцев (n = 10 /7,1%), ампутация пальца (n = 30 /21,4 %), метатарзальная ампутация стопы (n = 18 /12,8%), ампутация нижней конечности на уровне голени (n = 4 /2,8%), ампутация нижней конечности на уровне бедра (n = 0). Летальный

исход ($n = 4 / 2,8\%$).

Обсуждение. В определенных количествах случаев ($n = 8, 40\%$ - при шунтирующих операциях/БПШ и $3,8\%$ - при рентгенэндоваскулярных) оргауноносящие операции на уровне стопы выполнены в силу развившего реперфузионного синдрома и регрессом состояние больного. В $17,1\%$ случаев выбрана консервативная тактика ведения больного. Ампутации на уровне голени были связаны с технической невозможностью восстановления дистального отдела артериального кровотока. Метатарзальные ампутации в $55,6\%$ случаев ($n = 10$) были выполнены в силу недостаточности адекватного восстановления кровотока стопы (невозможность «открытия» артериальной дуги стопы, частное восстановление кровотока только по одной /ЗББА или ПББА/ из трех артерий голени) Летальный исход в 2 случаях обусловлен развившийся острой почечной недостаточностью, в 2 случаях – ТЭЛА в совокупности с полиорганной недостаточностью.

Выводы. 1. В подавляющем числе случаев ($55,1\%$) пациентам с синдромом диабетической стопы необходима реконструктивная операция на артериях нижних конечностей. 2. $94,2\%$ пациентам удалось сохранить опорную функцию нижней конечности после ряда оперативных вмешательств на артериях и тканях нижних конечностях. 3. В $5,8\%$ случаев артериальная реконструкция не гарантирует благоприятный исход, приводя к инвалидизации пациента или к летальному исходу. 4. В $17,1\%$ случаях после проведения артериальной реконструкции пациентам не требуются дополнительные хирургические вмешательства.

ВОЗМОЖНОСТИ И КЛИНИЧЕСКАЯ ЭФФЕКТИВНОСТЬ РУТИННОЙ ЧРЕСКОЖНОЙ КОРРЕКЦИИ ДИСФУНКЦИИ АРТЕРИОВЕНОЗНОГО ДОСТУПА ДЛЯ ГЕМОДИАЛИЗА ПОД УЛЬТРАЗВУКОВЫМ КОНТРОЛЕМ

Корнилов Д.Ю., Сатинов А.В., Абдужалил Г., Вторушин А.Н.

*БУ ХМАО-Югры «Нижневартовская окружная клиническая больница»,
Нижневартовск, Россия*

Введение. Оценить эффективность и безопасность чрескожной транслюминальной ангиопластики, тромболитика под ультразвуковым контролем в коррекции ранней и поздней дисфункции ПСД.

Материалы и методы. Проведён ретроспективный анализ группы из 16 пациентов, находящихся на заместительной почечной терапии (ЗПТ), госпитализированных в БУ «Нижневартовскую окружную клиническую больницу» с дисфункцией ПСД и прооперированных эндоваскулярным методом с УЗИ навигацией с октября 2021 года по февраль 2022 года. Структура изучаемой группы по полу: мужчины составляли 6 ($37,5\%$), женщины 10 ($62,5\%$), по возрасту средний возраст ($57,38$ лет). В исследуемой группе по срочности оперативные вмешательства были

срочные в 100% случаев. В структуре дисфункции ПСД: поздняя несостоятельность АВФ составляла 11 (68,75%), ранняя несостоятельность АВФ 3 (18,75%), несостоятельность артериовенозного протеза (АВП) 2 (12,5%), тромбоз АВФ в 5 случаях (31,25%). Ангиопластику выполняли при наличии структурного поражения АВФ, приводящего к окклюзии либо уменьшению диаметра вены не менее чем на 50% при кровотоке <250 мл/мин или пиковой систолической скорости >300 см/с. Были изучены клинический и анатомический успех.

Результаты. Выполнено: 4 процедуры катетерного тромболитика АВФ, из них 3 успешных процедуры (непосредственный технический успех составил 75%). 13 процедур транслюминальной баллонной ангиопластики (ТБА) стенозов дистальной АВФ Cimino-Brescia на предплечье, в том числе 3 после успешно проведенного тромболитика. 1 процедура ТБА проксимальной брахиоцефальной АВФ в связи с поздней несостоятельностью. 2 процедуры ТБА дистального анастомоза АВП по причине поздней несостоятельности. 3 процедуры в сочетании ТБА стеноза ствола фистульной вены и питающей плечевой и лучевой артерий. Интраоперационно была подтверждена эффективность процедуры, с определением объемной скорости кровотока и измерением диаметров фистульной вены. Средний койко-день составил 4 к/д. Летальность в исследуемой группе составила 0%, осложнений 0%. В одном случае после неэффективного тромболитика потребовалась открытая реконструкция (тромбэктомия с проксимализацией АВФ), связанная с технической погрешностью, фрагментацией проводника и оставлением его в катетере, в связи с чем тромболитик не попадал в просвет фистульной вены. В подавляющей большинстве случаев 14 (87,5%), интродьюсер устанавливался через проксимальную часть АВФ, в 1 случае (6,25%) трансрадиально, в 1 случае (6,25%) трансбрахиально.

Обсуждение. Основной причиной госпитализации пациентов, находящихся на программном гемодиализе, являются осложнения сосудистого доступа. В Соединенных Штатах, затраты на лечение дисфункции сосудистого доступа составляют примерно 2,9 млрд долларов, что составляет 15% от общей суммы затрат, выделенной для пациентов, находящихся на программном гемодиализе. Помимо экономической проблемы, связанной с осложнениями сосудистого доступа, более значимой становится проблема сокращения продолжительности жизни, связанной с потерей постоянного сосудистого доступа (ПСД). Важным фактом является ресурс сосудов у пациентов, поэтому следует стремиться к максимальной продолжительности функционирования уже сформированной артериовенозной фистулы (АВФ) и минимизировать те осложнения, которые неизбежно возникают. Средняя продолжительность функционирования постоянного сосудистого доступа сегодня составляет от 2,5 до 3 лет, максимальная продолжительность его функционирования

редко превышает 48 месяцев. Учитывая сроки пребывания пациентов на лечении гемодиализом (которые в настоящее время могут достигать 20 лет и более), вопрос о хирургической коррекции осложненных артериовенозных фистул, с одной стороны, для обеспечения адекватности процедуры гемодиализа, а с другой – для сохранения качества жизни пациентов остается актуальным. В связи с этим потеря доступа представляет собой значительную проблему в лечении больных. Ультразвуковые методы имеют большое значение как для разработки плана лечения, оценки созревания артериовенозных фистул (АВФ), а также диагностики ранней и поздней несостоятельности артериовенозного доступа. Широкое внедрение в практику сосудистого хирурга методов ультразвуковой диагностики, позволило специалистам с успехом применять навыки эндовенозных вмешательств в других областях сосудистой хирургии, в том числе и в коррекции патологии постоянного сосудистого доступа (ПСД). Традиционные хирургические операции в сосудистой хирургии активно замещаются эндоваскулярными вмешательствами, число операций формирования и реконструкций артериовенозного доступа продолжает расти, однако доля эндоваскулярных процедур коррекции ПСД ничтожно мало. Большинство операций по коррекции АД производятся под рентгенконтролем, с использованием контрастного вещества. Поверхностное расположение анатомических структур на верхних конечностях делают ультразвуковое триплексное ангиосканирование (УЗТАС) идеальным средством для интраоперационной визуализации. После коррекции артериовенозного доступа, ультразвуковое сканирование позволяет провести трехмерный анализ АД (в отличие от двухмерной ангиографии), интраоперационно провести оценку таких параметров, как диаметр артерий и вен, провести оценку гемодинамических характеристик: линейную скорость кровотока, расчет объема кровотока, резистивный индекс.

Выводы. 1. Эндоваскулярные процедуры под УЗ-контролем по коррекции ранней и поздней несостоятельности ПСД показывают высокую непосредственную эффективность и безопасность 2. Метод может успешно применяться для всех поражений, за исключением поражения путей оттока не доступных ультразвуковой визуализации (подключичной, плечеголовной и ВПВ). 3. Преимуществами метода можно считать: - помимо общих преимуществ эндоваскулярных методов (минимизацию случаев катетеризации центральных вен, снижение сроков госпитализации) -отсутствие необходимости проведения процедур в операционной РХМДиЛ и привлечения рентгенхирургов, снижение лучевой нагрузки на персонал и пациента, отказ от применения контрастных веществ и отсутствие негативного влияния на остаточную функцию почек, возможную коррекцию осложнений при их возникновении одним специалистом (конверсия метода). 4. Необходимо активное внедрение

методики эндоваскулярной коррекции АВД под УЗ-контролем в арсенал сосудистого хирурга.

СРАВНЕНИЕ КЛИНИЧЕСКОЙ ЭФФЕКТИВНОСТИ И БЕЗОПАСНОСТИ ГИБРИДНОЙ РЕВАСКУЛЯРИЗАЦИИ И ТРОМБОЛИЗИСА В ЛЕЧЕНИИ ПАЦИЕНТОВ С ОСТРОЙ ИШЕМИЕЙ НИЖНИХ КОНЕЧНОСТЕЙ

*Корнилов Д.Ю., Сатинов А.В., Вторушин А.Н., Абдужалил Г.
БУ ХМАО-Югры «Нижневартовская окружная клиническая больница»,
Нижневартовск, Россия*

Введение. Провести сравнительный анализ клинической эффективности и безопасности гибридной стратегии реваскуляризации и тромболизиса при острой ишемии (ОИ) нижних конечностей с острой окклюзией инфраингвинального сегмента.

Материалы и методы. Проведён ретроспективный анализ двух групп пациентов, поступивших в общехирургическое отделение БУ ХМАО Югры «НОКБ» в период с 2019 по 2022 гг. первая группа (гибридного лечения) 15 пациентов, вторая группа (тромболизиса и эндоваскулярного лечения) 18 пациентов. I группа (гибридной реваскуляризации): всего 15 пациентов, мужчины составляли 6 (40%), женщины 9 (60%). Возрастная группа от 52 до 87 лет, средний возраст 71,19 лет. Распределение по степени ишемии до операции: ОИ 1 ст – 11 (73,3%), ОИ 2А ст – 4 (26,67%) по Затевахину И.И. 3 пациентов из представленной группы были с тромбозами шунтов (20%), 2 пациентов с тромбозом аневризмы подколенной артерии (13,3%). Сахарным диабетом 2 типа страдало 29,2% пациентов. Средний койко-день составил 4. II группа (тромболизиса и эндоваскулярного лечения): всего 18 пациентов, мужчины составляли 11 (61,11%), женщины 7 (38,89%). Возрастная группа от 38 до 74 лет, средний возраст 63,11 лет. Распределение по степени ишемии до операции: ОИ 1 ст – 15 (83,3%), ОИ 2А ст 3 – (16,67%) по Затевахину И.И. пациентов из представленной группы были с тромбозами шунтов 1 (5,56%). Сахарным диабетом 2 типа страдало 33,3% пациентов. Средний койко-день составил 9.

Результаты. Проведен сравнительный анализ непосредственных результатов, осложнений и летальности в обеих группах. Анализ группы гибридной реваскуляризации: непосредственный технический успех в 100% случаев. Интраоперационных осложнений не было. Пятерым пациентам возрастной группы старше 80 лет, гибридные процедуры были проведены под местной анестезией (в том числе и при ревизии подколенной артерии тиббиомедиальным доступом), что позволило избежать послеоперационных кардиальных осложнений. 2 пациента с тромбозами синтетических шунтов, тромбэктомией и коррекцией путей оттока (11,1%), 3 пациента с аневризмой подколенной артерии,

осложненной тромбозом, которым выполнено протезирование подколенной артерии с ТБА артерий голени (16,67%), тромбэктомия из бедренно-подколенного сегмента с коррекцией путей оттока 10 случаев (66,67%), которая только в одном случае (6,67%) потребовала стентирования артерии голени. Анализ группы тромболизиса и эндоваскулярного лечения: непосредственный технический успех 14 пациентов (77,78%). Процедуры тромболизиса проводились в течение 24-48 часов, в использовании тканевого активатора плазминогена. Доступ антеградный либо контрлатеральный (при окклюзии ПБА от устья), в одном случае тромболизис ПБА проводился через дистальный доступ. Процедуры тромболитической терапии (ТЛТ) дополнялись в 9 случаях (50%) эндоваскулярной тромбэкстракцией, в 3 случаях (16,67%) ангиопластикой и стентированием бедренно-подколенного сегмента, в 12 случаях (66,67%) дополнялись ТБА артерий голени, в 3 случаях произведена конверсия метода, выполнение гибридной реваскуляризации (тромбэктомии с ангиографией и ангиопластикой артерий голени), через сутки после неэффективного тромболизиса, в 5 случаях отмечены гематомы мест доступа, 3 не потребовавшие дренирования (27,78%), в 4 случаях макрогематурия (22,22%). 30 дневная летальность 5,56%, умер 1 пациент с ФВ 25%, у которого тромболизис осложнился гематомой паховой области (выполнена пункция ПБА, процедура проводилась без ЭХО-контроля), потребовала открытого дренирования. Все остальные процедуры установки катетера для тромболизиса проводились под УЗ-навигацией. Одному пациенту выполнена ампутация на уровне в/3 голени в связи с ретромбозом на 7 сутки после успешного тромболизиса.

Обсуждение. Лечение пациентов с ОИ конечностей до настоящего времени остается весьма сложной проблемой. Уровень летальности при ОИ колеблется от 15 до 20%. Осложнения включают: 10—15% кровотечений, требующих переливания крови и/или оперативного вмешательства, до 25% высоких ампутаций, 5—25% фасциотомий и до 20% случаев почечной недостаточности. Основная проблема лечения ОИ – дефицит времени на принятие решения. Выбор стратегии реваскуляризации остается трудной задачей. Последние годы на смену изолированным открытым вмешательствам приходят менее инвазивные и менее травматичные гибридные методы реваскуляризации, а также методы внутриартериального селективного катетерного тромболизиса, дополненные тромбэкстракцией и другими эндоваскулярными методами. Согласно клиническим рекомендациям по лечению острой ишемии нижних конечностей Европейского общества сосудистых хирургов (ESVS) 2020 года, при нетяжелой степени ишемии 2А по Рутерфорду для лечения пациентов с ОИНК и жизнеспособной конечностью (I, A; здесь и далее - класс, уровень доказательности) рекомендован селективный катетерный тромболизис, при этом методы эндоваскулярной тромбаспирации могут

быть использованы в дополнение к нему (IIa, B). В то время как хирургическая тромбоэмболэктомия может быть более эффективна у пациентов с эмболией и жизнеспособной конечностью (IIa, C-LD). После открытой реваскуляризации должна быть рассмотрена эндоваскулярная коррекция путей притоки и оттока (IIa, C). Как в европейских так и в российских рекомендациях акцент делается на том, что выбор метода реваскуляризации должен зависеть от возможностей медицинского учреждения и опыта лечения таких пациентов. Причем, российские КР устанавливают достаточно четкие временные рамки выполнения реваскуляризации в зависимости от степени ишемии: при I степени острой ишемии по Затевахину – в течение 24 часов, при 2a в срочном порядке после дообследования, при 2Б и выше – экстренно в интраоперационной диагностикой. В тоже время Европейские рекомендации не дают четкого указания на использование того или иного метода реваскуляризации, лишь уточняя, что при наличии неврологического дефицита рекомендуется использовать методы, приводящие к быстрому восстановлению кровотока в нижней конечности, что может быть достигнуто как эндоваскулярно (техники тромболитика и эндоваскулярной тромбэктомии), так и хирургически (тромбэктомия, шунтирование), а при отсутствии неврологического дефицита или при наличии у пациента тяжелой сопутствующей патологии наиболее оправданным методом лечения является регионарный катетерный тромболитик.

Выводы. 1. Применение гибридной реваскуляризации при острой окклюзии инфраингвинального сегмента показывает хорошую клиническую эффективность и имеет высокий профиль безопасности. 2. Катетерный тромболитик сопряжен с более высокой частотой геморрагических осложнений, летальностью. 3. С целью минимизации геморрагических осложнений, процедуры селективного внутриартериального катетерного тромболитика, должны проводиться опытными интервенционистами, установка катетера должна выполняться под контролем УЗИ (что требует навыков владения УЗ). 4. Процедура тромболитика с высокой частотой дополняется эндоваскулярной коррекцией кровотока: процедурами тромбэкстракции, ангиопластики артерий голени. Эффективность процедуры ниже в сравнении с гибридными технологиями. 5. Пациенты с катетерным внутриартериальным тромболитиком требуют более длительного нахождения в условиях ОРИТ, но имеют меньший койко-день.

КОГДА ПРИ ПАТОЛОГИИ ВНУТРЕННЕЙ СОННОЙ АРТЕРИИ ПРИОРИТЕТ У СОСУДИСТОГО ХИРУРГА

Коротких А.В.¹, Казанцев А.Н.²

*1 - Клиника кардиохирургии ФГБОУ ВО Амурская ГМА Минздрава России,
Благовещенск, Россия*

2 - ГБУЗ «Городская Александровская больница», Санкт-Петербург, Россия

Введение. Провести ретроспективное одноцентровое исследование группы пациентов с сочетанным поражением ВСА (стеноз и извитость), которым была выполнена одномоментно КЭАЭ с резекцией ВСА.

Материалы и методы. В настоящее исследование всего вошло 1763 КЭАЭ. 2 группы контроля: классическая КЭАЭ – 1018, эверсионная КЭАЭ – 464. Средний возраст: группа наблюдения – 64,5 лет; классическая КЭАЭ – 65,1; эверсионная КЭАЭ – 67,1. Точки сравнения: Характеристика групп; Операционные критерии; Осложнения и летальность. Получены статистически значимые различия группы наблюдения с обеими группами контроля по следующим критериям: пол, атеросклероз артерий н/к, ожирение, ХОБЛ, артериальная гипертония, сахарный диабет, количество симптомных пациентов, количество операций в острый период ОНМК.

Результаты. По операционным критериям значимо быстрее выполняется эверсионная КЭАЭ ($39,2 \pm 14,4$ мин.), наиболее медленно классическая КЭАЭ ($47,8 \pm 15,0$ мин.), в группе наблюдения - $44,3 \pm 15,9$ мин. В группе наблюдения значимо длиннее этап пережатия ВСА ($15,9 \pm 7,4$ против $13,7 \pm 6,5$ и $13,7 \pm 6,5$ мин.). В группе контроля значимо больше выявлено интраоперационно неосложненных АСБ (36,3%), в группах контроля достоверно больше АСБ осложнённых кальцинозом, тромбозом, атероматозом, кровоизлиянием в строму. По всем осложнениям выявлена статистически значимая разница между группой контроля 11 (3,9%) и группой эверсионной КЭАЭ 3 (0,6%). По летальности достоверных различий нет. Кроме того, статистически чаще в группе контроля в сравнении с эверсионной КЭАЭ отмечены повреждения XII пары ЧМН, инсилатеральный инсульт, п/о ревизия гематомы, с группой классической КЭАЭ протезирование ВСА.

Обсуждение. В настоящее время в Российских и международных рекомендациях существуют четкие операционные критерии для выполнения операций при стенозах и извитостях ВСА, но нет рекомендаций, если есть одновременно стеноз и извитость. Для этих случаев нет рандомизированных исследований или мета-анализов. Есть лишь группы наблюдения и клинические случаи. Стентирование зоны извитость сопряжено с высоким риском перелома, деформации стента, может создать сложности при заведении эндоваскулярных инструментов. Поэтому стентирование такой группы пациентов оправдано лишь в случаях невозможности выполнения КЭАЭ.

Выводы. Пациенты, с сочетанием стеноза и патологической

извитости ВСА, составляют особую группу пациентов, требующих индивидуального подхода на всех периоперационных этапах.

РЕЗУЛЬТАТЫ СРАВНИТЕЛЬНОГО МНОГОЦЕНТРОВОГО РАНДОМИЗИРОВАННОГО ИССЛЕДОВАНИЯ TENDERA ПО ИЗУЧЕНИЮ ДИСТАЛЬНОГО ЛУЧЕВОГО ДОСТУПА

Коротких А.В.

*Клиника кардиохирургии ФГБОУ ВО Амурская ГМА Минздрава России,
Благовещенск, Россия*

Введение. Доказать безопасность и эффективность дистальной пункции (доступа) лучевой артерии (ДЛА) при эндоваскулярных вмешательствах в сравнении с традиционным местом пункции лучевой артерии (ЛА) на предплечье путем сравнения непосредственных и отдаленных результатов.

Материалы и методы. В 2017 г. организовано многоцентровое открытое рандомизированное (1:1) исследование TENDERA (Comparison between Traditional ENtry point and Distal puncturE of RAdial Artery). С декабря 2017 г. по октябрь 2021 г. в исследование вошли 850 пациентов, средний возраст $63,2 \pm 10,1$ год. В группу наблюдения (пункция ДЛА) вошли 425 пациент, в группу сравнения (пункция ЛА) – 425 пациентов. В исследование вошли, как стабильные больные, так и с острым коронарным синдромом без подъема сегмента ST (NSTEMI): группа наблюдения – 14,4%, группа контроля – 13,7%, $p=0,809$. Первичная конечная точка – непосредственный (госпитальный) или поздний тромбоз лучевой артерии. Вторичные конечные точки: 1 – композитная точка, осложнения со стороны артерии-доступа, включающее гематому (больше 5 см), кровотечение, образование артериовенозных фистул, ложных аневризм, инфекцию места доступа; 2 – параметры пункции: необходимое время, доза радиации, общее время процедуры, наличие/отсутствие спазма и другие.

Результаты. Средняя разница в диаметре ЛА и ДЛА составила 0,3 мм и 0,4 мм, у некоторых пациентов диаметр ДЛА соответствовал ЛА или даже превышал его. Статистически значимо отличается диаметр ЛА и ДЛА у мужчин и женщин, $2,66 \pm 0,45$ мм и $2,34 \pm 0,35$ мм ($p=0,001$), $2,33 \pm 0,039$ мм и $2,14 \pm 0,37$ мм ($p=0,001$). Для удачной пункции ДЛА необходимо достоверно больше попыток $1,9 \pm 1,7$, чем для ЛА – $1,4 \pm 1,0$ ($p < 0,05$). 94,1% – процент успеха катетеризации через ДЛА, что значимо меньше, чем через ЛА – 100% ($p < 0,001$).

Обсуждение. В группе наблюдения получено статистически значимо меньше повторных кровотечений, повторных гемостазов и длительность самого гемостаза. Все кровотечения отнесены к типу 1 по шкале BARC. В отдаленном периоде в группе сравнения статистически больше гематом на сроках при выписке и через 1 неделю. В группе наблюдения в семи случаях выявлены окклюзия ДЛА с проходимой ЛА, в одном случае – окклюзия ЛА

с проходимой ДЛА. Всеми хирургами отмечено удобство работы оперирующего хирурга при использовании как правой, так и левой руки, а также комфорт для самого пациента в периоперационном периоде. В рамках проведенного исследования созданная база данных была запатентована. Кроме того, были вывлены критерии, которые влияют на окклюзию или проходимость ЛА: дни после процедуры, диаметр лучевой артерии и продолжительность процедуры. На основе этих критериев была разработана программа по прогнозированию окклюзии ЛА.

Выводы. Анализ результатов исследования TENDERA показывает, что нет достоверной разницы в первичной конечной точке. Однако, отмечается статистически значимое уменьшение количества местных осложнений, а также наличие пациентов с сохраненной ЛА, при окклюзированной ДЛА.

ВЫПОЛНЕНИЕ КАРОТИДНОЙ ЭНДАРТЕРЭКТОМИИ В ОСТРОМ ПЕРИОДЕ ИШЕМИЧЕСКОГО ИНСУЛЬТА: РЕЗУЛЬТАТЫ ОДНОЦЕНТРОВОГО РЕГИСТРА

Коротких А.В.¹, Казанцев А.Н.²

*1 - Клиника кардиохирургии ФГБОУ ВО Амурская ГМА Минздрава России,
Благовещенск, Россия*

2 - ГБУЗ «Городская Александровская больница», Санкт-Петербург, Россия

Введение. Опираясь на данные регистров Швеции, Германии, Великобритании, посвященных проблеме выполнения КЭАЭ в острый период ОНМК, в европейских сосудистых рекомендациях от 2017 выполнение реваскуляризации у симптомных пациентов в первые 14 дней имеет уровень доказательности IA. Данные некоторых последующих регистров показывают, что подход должен индивидуальный к каждому конкретному пациенту. При этом наиболее часто повторное ОНМК развивается в первые 30 суток после события. *Цель.* представить 4-х летние данные одноцентрового регистра по лечению пациентов в остром периоде ОНМК.

Материалы и методы. В исследование всего вошло 1019 КЭАЭ у симптомных пациентов. Группа наблюдения составила 454 пациента, которым операция выполнена с 3 по 14 дней после перенесенного ОНМК, группа сравнения – 565 пациентов, оперированных с 15 по 180 день соответственно. Средний возраст в группе наблюдения составил $66,3 \pm 9,0$ лет, что достоверно отличается от группы наблюдения $64,9 \pm 9,1$ лет. В исследовании выбрана комбинированная конечная точка (MACE SAK): смерть и ipsilateralное ОНМК OIM SAK. В качестве вторичных конечных точек выбраны операционные критерии, осложнения, интраоперационная характеристика атеросклеротической бляшки, неврологические шкалы (NIHSS, mRS, Ривермид). Также отслежены отдаленные результаты в сроки от 1 до 3 лет.

Результаты. Группы статически значимо различались по кардиальной патологии, группа контроля тяжелее по ФК стенокардии напряжения. В группе контроля статически значимо больше пациентов с ТИА. По остальным сопутствующим патологиям и состоянию контрлатеральной ВСА различий получено не было.

Обсуждение. По соотношению эверсионных/классических ЭАЭ, использованию ВВШ, продолжительности операции и окклюзии, длительности госпитализации, среднему проценту стеноза значимых различий не получено. В группе контроля статически чаще интраоперационно выявлялись атеросклеротические бляшки с тромбозом. По анатомическим вариантам поражения церебральных артерий в группе наблюдения статически реже ОНМК был в правой ЗМА. При поступлении в неврологическое отделение по всем трем шкалам пациенты группы контроля оказались гораздо тяжелее. При переводе в отделение сосудистой хирургии, неврологически группы практически выровнялись, кроме показателя mRS: $1,3 \pm 0,5$ и $1,6 \pm 0,5$, p-value 0,001. По операционным осложнениям: протезирование ВСА, ревизия после операционной гематомы, повреждение XII пары ЧМН значимых различий нет. В комбинированной конечной точке статически значимых различий не получено: 15 (3,3%) и 11 (1,9%), p-value 0,172. При субанализе выявлены значимые различия – малое ОНМК: 4 (0,9%), 0 (0%), p-value 0,025. Отдаленные результаты отслежены в группе контроля у 359 пациентов, в группе наблюдения – у 470. В группе контроля летальность составила 4 случая, повторное ипсилатеральное ОНМК 1 случай, в группе контроля 8 и 3, статически значимых различий не получено.

Выводы. В исследовании не получено статически значимых различий по первичной конечной точке, поэтому КЭАЭ в сроки с 3 по 14 день у неврологически и соматически стабильных пациентов оправдана. В группе наблюдения значимо больше малых ОНМК. КЭАЭ в ранние сроки – важный компонент реабилитационной программы пациентов. Имеется положительная тенденция в отдаленном периоде, но требуется более длительное наблюдение и подробный анализ.

НЕПОСРЕДСТВЕННЫЕ РЕЗУЛЬТАТЫ ЛЕЧЕНИЯ ТРОМБОЗА И ЭМБОЛИИ МАГИСТРАЛЬНЫХ АРТЕРИЙ НИЖНЕЙ И ВЕРХНЕЙ КОНЕЧНОСТЕЙ

Косаев Дж.В., Абушов Н.С., Намазов И.Л., Гулиев Р.А., Зейналова Г.М.

Научный Центр Хирургии им.акад.М.А. Топчубашева, Баку, Азербайджан

Цель. Изучить непосредственные результаты лечения тромбоза и эмболии магистральных артерий нижней и верхней конечностей.

Материалы и методы. Проанализировались результаты хирургического и консервативного лечения у 96 больных в возрасте от 38 до 86 лет с тромбозом и эмболией магистральных артерий. 19 больных в

возрасте до 50 лет, 77 больных в возрасте свыше 51 года. Мужчин - 62, женщин- 34. У 17 больных диагностированы тромбозы и эмболии магистральных артерий верхних конечностей, у 79 больных – тромбозы и эмболии аорто-подвздошно-бедренно- подколленно- берцевого сегмента. Причиной острой ишемии у 42 больных были тромботические окклюзии, у 54 больных –эмбологенная закупорка артерий. Для установления диагноза и оценки результатов хирургического и консервативного лечения собирали подробный анамнез, проводили клинический осмотр, дуплексное ангиосканирование доплерографией, мультиспиральная компьютерно-томографическая ангиография. Больные также проходили ЭКГ и ЭхоКГ исследования, проводилась консультация эндокринолога,нефролога и кардиолога. Из сопутствующих заболеваний выявлены сахарный диабет, почечная недостаточность, артериальная гипертония, постинфарктный кардиосклероз, различные варианты нарушения ритма сердца (экстрасистолия, мерцательная аритмия). Допплерографически, КТ-ангиографией и интраоперационной ревизией в артериях нижних конечностей были выявлены атеростенотические изменения различной степени. Изучали параметры гемостаза и геморелогии.

Результаты. На основе клинического осмотра, ультразвуковой доплерографии и КТ- ангиографии диагностирована острая окклюзия аорто-подвздошного сегмента у 4 больных, подвздошного сегмента у 6 больных, подвздошно-бедренного сегмента у 21 больного, бедренно-подколленного сегмента у 34 больных, подколленно-берцевого сегмента у 14 больных, подключично-подмышечного сегмента у 11 больных, подмышечно-плечевого сегмента у 6 больных. У 52 больных диагностирована острая ишемия конечности II А-В степени, у 34 больных - III А-В степени, у 10 больных - I V степени.

После кратковременной подготовки с осмотром анестезиолога, эндокринолога, нефролога и кардиолога были выполнены следующие операции: тромбэктомия или эмболэктомия у 45 больных, тромбэктомия или эмболэктомия с фасциотомией у 10 больных, тромбэктомия с ампутацией конечности у 3 больных, тромбэктомия+ аутовенозное шунтирование у 2 больных. Из-за необратимого изменения мягких тканей у 12 больных была выполнена ампутация конечности на уровне средней трети бедра, у 4 больных- на уровне верхней трети голени. У 1 больного выполнена ангиопластика. Тромбоэмболэктомия и тромбоэмболэктомия с фасциотомией выполнены под местной анестезией, ампутация конечностей, аутовенозное шунтирование – под спинальной или эпидуральной анестезией. 4 больных отказались от предложенной операции ампутации конечности и консервативного лечения. 1 больной в возрасте 78 лет скончался сразу после приема в клинику в палате интенсивной терапии от острой коронарной недостаточности. После

операции (тромбэктомия, ампутация) 4 больных и на фоне консервативного лечения 1 больной скончались. Причиной смерти- острая коронарная недостаточность. У 15 больных проведено консервативное лечение (антикоагулянты, антиагреганты, коррекция метаболизма в ишемизированной конечности, эпидуральная блокада, озонотерапия, вазопростан и др). У этих больных причиной острой ишемии были тромбозы подколенно-берцевого сегмента на фоне хронической ишемии конечностей

Обсуждение. В периоперационном периоде и при консервативном лечении особое внимание уделяли коррекции сахара в крови, показателей гемостаза и гемореологии, нарушений ритма сердца. Адекватное нивелирование этих параметров способствовали гладкому течению постоперационного периода –не наблюдали ретромбоз или повторная тромбоэмболия. Нами особое внимание уделялось профилактике и лечению реперфузионного синдрома (медикаментозная терапия, экстракорпоральная детоксикация, лазеротерапия, озонотерапия). Интраоперационная оценка антеградного и ретроградного кровотока имеет важную роль в профилактике реокклюзий артерий. Точное определение степени ишемии конечности позволяет выбрать адекватный вид операции - васкуляризация или первичная ампутация конечности или же консервативное лечение. Недооценка указанных факторов приводит к реокклюзии в раннем или отдаленном периодах и рецидиву острой ишемии конечности.

Выводы. Восстановление кровотока в ишемизированной конечности при тромбозах и эмболиях артерий является оптимальным методом сохранения конечности и продолжения активного образа жизни пациентов. Своевременное обращение пациентов в специализированную клинику, адекватная коррекция параметров гомеостаза и функций других органов в периоперационном периоде, адекватная оценка антеградного и ретроградного кровотока являются гарантиями оптимальных результатов.

**ОТКРЫТЫЕ РЕКОНСТРУКТИВНЫЕ ОПЕРАЦИИ
ПРИ ПОРАЖЕНИИ АОРТО-ПОДВЗДОШНО-БЕДРЕННО-
ПОДКОЛЕННОГО СЕГМЕНТА У БОЛЬНЫХ
С КРИТИЧЕСКОЙ ИШЕМИЕЙ НИЖНИХ КОНЕЧНОСТЕЙ**
*Косаев Дж.В., Абушов Н.С., Намазов И.Л., Гулиев Р.А., Хасаева Н.Р.,
Ибрагимова Г.Р.*

Научный Центр Хирургии им.акад.М.А. Топчубашева, Баку, Азербайджан

Цель. Проанализировать результаты открытых реконструктивно-восстановительных операций на аорто-подвздошно-бедренно-подколенном сегменте у больных с критической ишемией нижних конечностей (КИНК).

Материалы и методы. Исследование проводилось у 262 больных в возрасте от 38 до 83 лет с КИНК. Мужчин – 196, женщин – 66.

Этиологические факторы КИНК: у 247 больных – облитерирующий атеросклероз, у 15 больных – облитерирующий тромбангиит. Для установления диагноза и оценки результатов реконструктивных операций проводили клинический осмотр, дуплексное ангиосканирование доплерографией, мультиспиральная компьютерно-томографическая ангиография. Больные также проходили ЭКГ и ЭхоКГ исследования, обследовали желудочно-кишечный тракт, проводилась консультация эндокринолога и кардиолога. Реконструктивные операции были выполнены под эндотрахеальным наркозом(74), под эпидуральной (66) и спинальной (122) анестезией.

Результаты. Были выполнены следующие открытые реконструктивные операции: аорто-бифemorальное шунтирование – 17, одностороннее аорто-фemorальное шунтирование-14, подвздошно-бедренное шунтирование - 13, общебедренно-подколенное шунтирование - 121, общебедренно-поверхностнобедренное шунтирование – 11, поверхностнобедренно-подколенное шунтирование – 22, общебедренно-берцовое шунтирование – 9, поверхностнобедренно-берцовое шунтирование – 8. У 16 больных была произведена профундопластика, у 5 – пластика начального отдела поверхностной бедренной артерии. При многоэтажном поражении у 13 пациентов с критической ишемией была произведена одномоментная реваскуляризация – аорто-фemorальное шунтирование синтетическим протезом + бедренно-подколенное шунтирование с аутовеной. У 27 больных реконструктивная операция была выполнена после неудачной попытки стентирования и баллонной дилатации в подвздошной и поверхностной бедренной артериях. При поражении аорто-подвздошного сегмента использовали синтетические протезы. Бедренно-подколенное и бедренно-берцовое шунтирование у 151 больных проводилось с реверсированной аутовеной, из-за неадекватности диаметра и варикозного расширения аутовены у 22 больных бедренно-подколенное шунтирование проводилось с использованием синтетического протеза. Дистальный анастомоз при бедренно-подколенном шунтировании у 129 больных наложен выше щели коленного сустава, у 27 больных – ниже щели коленного сустава.

Обсуждение. При одномоментной реваскуляризации у больных с КИНК с многоуровневой стено-окклюзией артерий клинически и ангиографически получены наилучшие результаты. Наблюдения показали, что результаты реконструктивных операций зависят от характера и выраженности стено-окклюзивного процесса, технического выполнения операции, диаметра и протяженности протеза и аутовены для шунтирования, степени ишемии конечности, тяжести сопутствующих заболеваний и их адекватной коррекции, проведения адекватной коррекции гемостаза и гемореологии в периоперационном периоде и в отдаленные сроки, профилактики прогрессирования атеросклероза. Недооценка

указанных факторов приводит к тромботической окклюзии реконструированного сегмента в раннем или отдаленном периодах и рецидиву критической ишемии конечности.

Выводы. Открытые реконструктивно-восстановительные операции у больных поражением аорто-подвздошно-бедренно-подколенного сегмента с КИНК являются высокоэффективным методом. Успех операций обеспечивается адекватной оценкой притока и оттока в артериях, адекватным выбором материала для шунтирования, профилактикой ранней и отдаленной реокклюзии, коррекцией сопутствующих патологий.

ХИРУРГИЧЕСКАЯ ТАКТИКА У БОЛЬНЫХ С ДИАБЕТИЧЕСКИМ ПОРАЖЕНИЕМ СОСУДИСТОГО РУСЛА

Костямин Ю.Д., Кучеров С.А., Макиенко Е.Г.

*Государственная образовательная организация высшего
профессионального образования «Донецкий национальный медицинский
университет имени М.Горького», Донецк, ДНР*

Введение. Разработать хирургическую тактику у больных с диабетическим поражением сосудистого русла

Материалы и методы. За период с 2012г. по 2018 г. в клинике прошли лечение 2386 пациентов с облитерирующими заболеваниями, из них СД 288 человек (12%), средний возраст (56 ± 7 лет). Оперировано 205 пациентов с хронической критической ишемией нижних конечностей (ХАН III, IV ст) (72%) СД II типа 256 пациентов (89%) 216 (75%) госпитализированы с осложнениями СД, представленными СДССД тяжелой степени 168 (58,3%), средней тяжести 110 (38,2%), легкой 10 (3,5%) СД декомпенсированный 137 (47,6%), компенсированный 151 (52,4%). Распределение больных по виду лечения. Оперировано 71%, консервативно 29%. Критерии выбора хирургической тактики: распространенность некрозов на нижней конечности и возможность сохранения оорной функции, наличие адекватных путей оттока периферического русла, вид, характер и уровень поражения сосудистого русла (стенозы, окклюзии; сегментарные, диффузные, дистальные; проксимальный, средний, дистальный отделы), наличие тяжелой сопутствующей патологии и оценка общесоматического состояния. Выбор хирургической тактики при поражении нескольких анатомических сегментов артерий н/к всегда дилемма между желанием максимально восстановить кровоток в пораженной конечности расширением объема операции и уменьшением травматичности. Адекватность выбора метода лечения и решение вопросов хирургической тактики при диабетической ангиопатии зависит от состояния периферического кровотока и местных проявлений ишемии (наличие и распространенность некрозов). Распределение операций по методу 144 (70,2%) эндоваскулярных и (29,8%) 61 открыто. Стентирование выполнено у 20 пациентов

Результаты. Результаты эндоваскулярного лечения. У 129 пациентов (89,5%) наступил полный регресс ишемии клинически, восстановлена пульсация на артериях стопы. У 14 пациентов (9,7%) отмечено значительное улучшение, регресс ишемии до уровня ХАН II А. В 32 (22,2%) случаях выполнены отложенные малые резекции стопы и 1 ампутация (0,7%), в следствие ретромбоза берцовых артерий. Наибольшая частота рестенозов приходится на первые 6 месяцев и составила 30%. Виды открытых операций: Бифуркационное аорто-бедренное шунтирование 4(7,1%) Подвздошно-глубокобедренное шунтирование 7(12,5%) Бедренно-подколенное проксимальное шунтирование 17(30,3%) Бедренно-подколенное дистальное, берцовое шунтирование 23(41,1%) Результаты открытого хирургического лечения: У 34 пациентов (60,7%) наступил полный регресс ишемии клинически, восстановлена пульсация на артериях стопы. У 19 пациентов (33,9%) отмечено значительное улучшение, регресс ишемии до уровня ХАН II АВ 12(22,4%) случаях выполнены одномоментные и 8 отсроченные (14,2%) малые резекции стопы и 2(3,5%) ампутации Летальность составила 1(1,2%), причиной смерти послужил ОКС

Обсуждение. Критерии выбора хирургической тактики: 1. распространенность некрозов на нижней конечности и возможность сохранения опорной функции; 2. наличие адекватных путей оттока периферического русла; 3. вид, характер и уровень поражения сосудистого русла (стенозы, окклюзии; сегментарные, диффузные, дистальные; проксимальный, средний, дистальный отделы); 4. наличие тяжелой сопутствующей патологии и оценка общесоматического состояния.

Выводы. При СД в сочетании с атеросклерозом магистральных артерий аорто-подвздошного сегмента – тактика такая же, как у пациентов с облитерирующими заболеваниями. При поражении бедренно-подколенного сегмента и проходимости периферического русла выполняются первичные реконструктивные операции. При диффузном поражении бедренно-подколенного-берцового сегмента показано эндоваскулярное вмешательство с дистальной катетеризацией берцовых артерий.

РЕЗУЛЬТАТЫ ХИРУРГИЧЕСКОГО ЛЕЧЕНИЯ РЕЦИДИВА ХРОНИЧЕСКОЙ ИШЕМИИ, УГРОЖАЮЩЕЙ ПОТЕРЕЙ КОНЕЧНОСТИ ПОСЛЕ ПЕРЕНЕСЕННЫХ РАНЕЕ ЭНДОВАСКУЛЯРНЫХ ВМЕШАТЕЛЬСТВ У ПАЦИЕНТОВ С САХАРНЫМ ДИАБЕТОМ

Крепкогорский Н.В., Бредихин Р.А., Хайруллин Р.Н.

ГАОУЗ Клинико-диагностический медицинский центр ГОУ ВО «Казанский государственный медицинский университет» МЗ РФ, Казань, Россия

Цель. Оценить возможности открытых оперативных вмешательств на артериях нижних конечностей при рецидиве хронической ишемии, угрожающей потерей конечности (ХИУПК) у пациентов, ранее перенесших различные эндоваскулярные вмешательства по поводу ХИУПК у пациентов с сахарным диабетом.

Материалы и методы. Проведено ретроспективное когортное исследование 2-х групп пациентов с рецидивом ХИУПК на фоне сахарного диабета, перенесших ранее эндоваскулярные оперативные вмешательства за 2019-2021 г. Группы были сопоставимы по полу, возрасту и наличию сопутствующей патологии.

Первую (основную) группу составили 21 пациент, которым были выполнены шунтирующие операции на артериях нижних конечностей в авторских модификациях: бедренно-подколенного шунтирование с реконструкцией тибіоперонеального ствола (№RU2013148343A, RU2620002C2), бедренно-берцового шунтирования с разгрузочной артерио-венозной фистулой и ангиопластикой, артериализацией венозного кровотока стопы (№RU2632537C2). Основная суть модификаций в снижении периферического сосудистого сопротивления.

Вторая группа (группа сравнения) состояла из 28 пациентов, которым выполнялись аналогичные шунтирующие дистальные реконструкции в классическом исполнении: бедренно-подколенное шунтирование, изолированное бедренно-берцовое шунтирование.

Конечными точками, подлежащими оценке, являлись отсутствие ишемии угрожающей потерей конечности, проходимость шунта, ампутации на бедре и голени, смертность от всех причин. Они оценивались непосредственно при выписке и через один год.

Результаты. Общий технический успех составил 86% в основной группе и 64% группе контроля $P > 0,05$ непосредственно, в виде купирования явлений ишемии, заживлению трофических язв и ран после ампутации пальцев на стопе.

Через год первичная проходимость шунта составила 72% в основной группе, 38% в группе сравнения $P < 0,05$, в тоже время с учетом вторичной проходимости составила 79% и 43% соответственно $P > 0,05$. Ампутации в течении года выполнены у 7% в основной группе и 21%

контрольной $P < 0,05$. В течении года умерло 2 пациента в группе контроля, по причинам не связанным с операциями на нижних конечностях.

Обсуждение. Снижение периферического сопротивления у пациентов с протяженным поражением дистального русла и наличием оперативных вмешательств в анамнезе достигается за счет гибридных артериальных реконструкций с последующей баллонной пластикой, артериализации венозного кровотока стопы и наложения дистальной артериовенозной фистулы при шунтировании. Применение модификации тibiоперонеального ствола позволяет контролировать устья дистальных ветвей подколенной артерий, что делает возможным изолированные неоднократные баллонные ангиопластики берцовых артерий при гибридных операциях, применение изолированной артериализации венозного кровотока стопы не обладает длительной проходимостью, тогда как использование артериализации и включения в кровоток дистальных проходимых ветвей подколенной артерии, позволяет увеличить проходимость шунта. Применение дистальной артериовенозной фистулы при бедренно-берцовом шунтировании является хорошим способом сохранения потенции аутоинозного шунта даже при полной окклюзии берцовой артерии с целью повторных баллонных ангиопластик.

Выводы. Модификация открытых шунтирующих вмешательств, направленных на снижение периферического сосудистого сопротивления (реконструкция тibiоперонеального ствола, наложение разгрузочных артериовенозных фистул,) улучшает результаты лечения пациентов с ХИПУК на фоне сахарного диабета непосредственно и в течении одного года.

ПРИМЕНЕНИЕ ВРЕМЕННОГО ШУНТИРОВАНИЯ НАРУЖНОЙ СОННОЙ АРТЕРИИ С ИНТРАОПЕРАЦИОННОЙ МЕДИКАМЕТОЗНОЙ ПОДДЕРЖКОЙ ПРИ ОПЕРАЦИЯХ НА СОННЫХ АРТЕРИЯХ

Кривошеков Е.П., Кудухов А.В., Чекашов А.П.

Самарский Государственный Медицинский Университет, Самара, Россия

Введение. Обосновать использование временного шунтирования наружной сонной артерии (НСА) с интраоперационным введением антиоксидантных и ноотропных препаратов для защиты головного мозга от гипоксии при выполнении оперативных вмешательствах на брахиоцефальных сосудах.

Материалы и методы. С 2018 г. по настоящее время выполнено 1219 каротидных эндартерэктомий. Возраст пациентов составил от 42 до 76 лет (в среднем 56,5 года), оперировано 1048 (86%) мужчин, и 171 (14%) женщин. Интраоперационно: при стойком снижении толерантности к гипоксии по результатам оксиметрии, больным устанавливали временный шунт во внутреннюю сонную артерию. Если сохранялась гипоксия

головного мозга, временный шунт переустанавливали в наружную сонную артерию и вновь проводили церебральную оксиметрию, при достаточной толерантности головного мозга к гипоксии выполняли каротидную эндартерэктомию. В группе пациентов, с применением временного шунтирования через НСА, при снижении оксигенации головного мозга более 10%, через шунт в НСА интраоперационно вводили антиоксидантный препарат, капельно через дозатор, затем ноотропный препарат медленно струйно и для снятия спазма сосудов вводили спазмолитическое средство, медленно струйно.

Результаты. У 39 (3,2%) больных компенсацию мозгового кровотока проводили через НСА. У 27 (2,2%) пациентов со снижением оксигенации более 10%, через артериальный катетер, введенный в дистальную (незатронутую атеросклеротическим процессом) часть наружной сонной артерии, интраоперационно вводился антиоксидантный, ноотропный и спазмолитические препараты. В послеоперационном периоде в группе, которым выполнялось временное шунтирование через ВСА инсульт развился у 8 (0,66%) пациентов. В группе с временным внутрипросветным шунтированием через НСА у 2 (0,16%) человек. У пациентов, которым интраоперационно вводился дополнительно медикаментозные препараты через НСА, неврологической симптоматики не наблюдалось. У группы больных с применением временного шунтирования через НСА, частота послеоперационных осложнений (летальность инсульт) зарегистрирована у 2 (4,2%) пациентов. В группе с применением временного внутрипросветного шунтирования через НСА с интраоперационным введением препаратов, частота послеоперационных осложнений (летальность инсульт) не зарегистрирована, что подтверждает целесообразность использования данного метода.

Обсуждение. Методы временного шунтирования внутренней сонной артерии и наружной сонной артерии применялись и были описаны, опубликованы в научных изданиях и литературе ранее, но тем не менее, оставался риск возникновения ишемического инсульта в интраоперационном и послеоперационном периоде после проведения каротидной эндартерэктомии. Метод временного шунтирования наружной сонной артерии с интраоперационной медикаментозной поддержкой при операциях на сонных артериях дает нам возможность снизить объем гипоксии головного мозга, и снизить возникновение ишемического инсульта в интраоперационном и послеоперационном периоде.

Выводы. У пациентов с отсутствием толерантности головного мозга к гипоксии возможно выполнение временного шунтирования через НСА с интраоперационным введением антиоксидантных, ноотропных препаратов и спазмолитических средств во время проведения реконструктивных операций на сонных артериях, как альтернатива временного шунтирования через ВСА.

АНАТОМИЧЕСКИЕ ОСОБЕННОСТИ ГЛУБОКОЙ АРТЕРИИ БЕДРА КАК ФАКТОР СТЕПЕНИ ИШЕМИИ НИЖНИХ КОНЕЧНОСТЕЙ

*Куважукова А.Ф., Вахитов К.М., Пишуква Л.А., Владимиров П.А.,
Черняков И.С., Субаев Ф.Ф.*

Ленинградская областная клиническая больница, Санкт-Петербург, Россия

Цель исследования. Провести анализ взаимосвязи анатомического строения глубокой бедренной артерии и степени ишемии нижних конечностей.

Материалы и методы. Проведен анализ 60 ангиографий у пациентов с хронической артериальной недостаточностью (ХАН Пб-IV ст.). В исследование включены 20 женщин и 40 мужчин, в возрасте от 53 до 84 лет (средний возраст $66,7 \pm 7,4$). Критерием включения было наличие проходимого аорто-подвздошного сегмента, проходимой глубокой артерии бедра и окклюзии бедренно-подколенного сегмента. В качестве анализа производилась оценка анатомического строения глубокой артерии бедра (магистральный или рассыпной тип: наличие и выраженность её ветвей, протяженность основного ствола ГБА), а также уровня окклюзии поверхностной бедренной артерии (ПБА) и выраженность артериального русла голени. С целью объективизации степени ишемии и поражения артериального русла ряду пациентов измерялся лодыжечно-плечевой индекс. Помимо анатомических характеристик рассматривалась сопутствующая патология, которая косвенным или прямым образом могла повлиять на степень ишемических изменений конечностей.

Результаты. Согласно проанализированным данным, в большинстве случаев у пациентов имелась Пб степень хронической артериальной недостаточности (46,7%), критическая ишемия (ХАН 4) встретилась у 38,3 % больных.

При оценке анатомического строения ГБА магистральный тип был выявлен в подавляющем числе случаев – 49 (81,6%). Однако статистический анализ соотношения степени ишемии и типа строения изучаемого сосуда не продемонстрировал существенных различий $p = 0,096$. Дальнейшее исследование взаимосвязи ХАН и количества ветвей ГБА дало следующие *Результаты*. ветви 2 порядка встретились у 28 (57,1%) больных, ветви 2+ порядка – у 16 (32,6%). Как показало наше исследование, в большинстве случаев вне зависимости от выраженности ишемических изменений конечности, ГБА имела 2 и более ветвей. При этом достоверных различий в количестве ветвей и степени артериальной недостаточности нижних конечностей также выявлено не было – $p = 0,278$.

Третьим фактором исследования являлась протяженность глубокой артерии бедра и её взаимосвязь со степенью ишемии. Статистический анализ продемонстрировал существенную зависимость этих показателей.

При протяженности ГБА до уровня средней-нижней трети бедра, в большинстве случаев встречалась ишемия Пб степени – 20 (71,4%), в то время как среди больных других групп ишемии, данный показатель не превышал 4 пациентов (ХАН III ст. – 4 (44,4%); ХАН IV ст. – 4 (17,4%)), в тоже время среди больных с критической ишемией у подавляющего большинства протяженность ГБА была значимо выше уровня средней-нижней трети бедра – 19 (82,6%). Критерий статистической достоверности по данной теории $p=0.001$.

Другим фактором во влиянии на степень ишемических изменений при окклюзии бедренно-подколенного сегмента и проходимой ГБА, является сохранность артерий голени. Как показало наше исследование, в большинстве случаев (89,3%) с ХАН Пб ст., имелись 2-3 магистральные артерии голени, в то время как в группе с критической ишемией данный показатель составил лишь 47,8% ($p=0.002$).

Выводы.

1. Не существует достоверных различий в степени ишемии и типе строения глубокой артерии бедра.
2. Отсутствует прямая взаимосвязь хронической артериальной недостаточности и количестве ветвей ГБА.
3. Значимым фактором потенциального сохранения степени ишемии на уровне Пб ст., является протяженность ГБА и сохранность артерий голени.

ВОЛЮМЕТРИЧЕСКАЯ ОЦЕНКА АНЕВРИЗМАТИЧЕСКОГО МЕШКА У ПАЦИЕНТОВ ПОСЛЕ ЭНДОПРОТЕЗИРОВАНИЯ

Кузьмин Н.В., Тепляков Д.В.

СПб ГБУЗ «Городская Покровская больница», Санкт-Петербург, Россия

Цель. Продемонстрировать диагностическую ценность волюметрического анализа аневризматического мешка по данным МСКТ-АГ.

Материалы и методы. Произведена оценка данных контрольных МСКТ-АГ у больных после эндопротезирования. Сравнение в серии (количество больных = 40) данных максимального диаметра аневризмы и её объёма после (период наблюдения 12 - 53 месяцев) выполненного эндоваскулярного вмешательства у больных с аневризмами аорты.

Результаты. Показано превосходство волюметрического анализа перед традиционной оценкой максимального диаметра аневризмы в выявлении роста аневризмы в послеоперационном периоде. Выявлен феномен увеличения аневризматического мешка в раннем послеоперационном периоде. Отражена воспроизводимость метода на примере двух вариантов программного обеспечения.

Заключение. Волюметрический анализ может использоваться как предпочтительный метод оценки послеоперационных результатов у

больных без уменьшения максимального диаметра аневризмы после эндопротезирования, что позволяет выявить больных с риском повторного вмешательства вследствие персистирующего эндодлика II типа. Волюметрический анализ аневризмы аорты - количественный метод с хорошей воспроизводимостью.

КАРОТИДНАЯ ЭНДАРТЕРЭКТОМИЯ В ОСТРЕЙШИЙ ПЕРИОД ИШЕМИЧЕСКОГО ИНСУЛЬТА

Куценко А.В., Виноградов Р.А., Тимченко Л.В., Зяблова Е.И.

*ГБУЗ «Научно-исследовательский институт – Краевая клиническая больница №1
им. проф. С. В. Очаповского», Краснодар, Россия*

Введение. Оценка эффективности каротидной эндартерэктомии (КЭЭ) в первые часы от развития острого нарушения мозгового кровообращения (ОНМК) по ишемическому типу

Материалы и методы. За 2021-2022 годы в условиях клиники было выполнена КЭЭ в острейшем периоде ишемического инсульта 8 пациентам: 5 мужчин (62.5%), 3 женщины (37,5 %). Неврологическая симптоматика при поступлении и выписке оценивалась по шкале инсульта Национального института здоровья (NIHSS). Оценку неврологического дефицита регистрировали при поступлении пациента в стационар, через 24 часа после проведенной реконструктивной операции, а также при выписке из больницы. Пациентам проводилась КТ головного мозга с целью исключения очага ишемии или геморрагии, для оценки ранних КТ изменений использовалась шкала ASPECTS; КТ перфузия головного мозга выполнялась для демонстрации наличия гемодинамических нарушений перфузии ткани, подверженной риску ишемии (пенумбры) и КТ-ангиография брахиоцефальных артерий (КТ-АГ БЦА) проводилась с целью обнаружения субстрата ишемии.

Результаты. Средний балл по NIHSS у 8 пациентов, которым была выполнена экстренная КЭЭ составил 14 баллов. Среднее время от начала развития симптоматики ОНМК составило 5 часов. По результатам КТ головного мозга у 6 пациентов данных за наличие очагов ишемии и геморрагии выявлено не было- 75% (по шкале ASPECTS 10 баллов), у двух пациентов (25%) имелись признаки формирующегося очага ишемии -по шкале ASPECTS 7 баллов; Показатели КТ перфузии головного мозга (соотношение ядра к пенумбре) составили: у 5 пациентов 1:10; у 2-х пациентов 1:4, у одного пациента 1:3. По результатам КТ АГ БЦА у трех пациентов обнаружилась субокклюзия проксимального отдела правой внутренней сонной артерии, у 4 пациентов субокклюзия проксимального отдела левой внутренней сонной артерии, у одного пациента окклюзия левой внутренней сонной артерии от устья. Число пациентов после проведенной экстренной КЭЭ со значимым клиническим улучшением (по NIHSS 2-3 балла) - 6 человек (75%); без клинического эффекта (по NIHSS

12-13 баллов) 2 пациентов (25%); летальных исходов не было. На момент выписки у всех восьми пациентов, после реабилитационного лечения средний балл по NIHSS 2 балла.

Обсуждение. Выполнение каротидной эндартерэктомии в острейшем периоде ишемического инсульта приводит, в большинстве случаев, к значительному регрессу неврологической симптоматики, что снижает инвалидизацию пациентов и улучшает результаты их ранней реабилитации.

Выводы. Современные методы диагностики, такие как КТ перфузия головного мозга, КТ-ангиография брахиоцефальных артерий позволяют расширить время терапевтического окна, а так же более точно оценить риски развития геморрагических осложнений при экстренном лечении ОНМК. Активные методы реперфузионной терапии расширяют возможность оказания экстренной помощи пациентам в острейшем периоде инсульта, что позволяет снизить риск смерти, инвалидизации больных и улучшить результаты их ранней реабилитации. Необходим мультидисциплинарный подход к лечению ОНМК. Решение по тактике ведения пациентов в острейшем периоде инсульта должно приниматься совместно с неврологом, ангиохирургом, рентгенологом, рентгенэндоваскулярным хирургом и реаниматологом, это позволит снизить риски осложнений и выбрать более выгодную, для пациента, тактику лечения.

КОНЦЕПЦИЯ «ДИСТАЛЬНОГО ГИБРИДА» ПРИ ПРОТЯЖЕННЫХ ОККЛЮЗИЯХ ПОВЕРХНОСТНОЙ БЕДРЕННОЙ АРТЕРИИ С ТЯЖЕЛЫМ ПОРАЖЕНИЕМ ПУТЕЙ ОТТОКА ПРИ КРИТИЧЕСКОЙ ИШЕМИИ НИЖНЕЙ КОНЕЧНОСТИ

**Кучай А.А.^{1,2}, Липин А.Н.^{1,3}, Антропов А.В.¹, Курьянов П.С.⁴,
Атмадзас К.А.¹**

*1 - Центр спасения конечностей – СПб ГБУЗ «Городская больница №14»,
Санкт-Петербург, Россия*

*2 - Кафедра морфологии человека «СЗГМУ им.И.И.Мечникова»,
Санкт-Петербург, Россия*

3 - Военно – медицинская академия им.С.М.Кирова, Санкт-Петербург, Россия

*4 - Городской центр диабетической стопы и хирургической инфекции, СПбГБУЗ
Городская больница им. Св. Великомученика Георгия, Санкт-Петербург, Россия*

Введение. Традиционный подход к реваскуляризации нижней конечности при критической ишемии (КИНК), вызванной протяженной окклюзией поверхностной бедренной артерии (ПБА) при проходимой подколенной артерии (ПКА) и тяжелом поражении артерий голени предполагает выполнение бедренно-тибиального шунтирования (БТШ). В настоящей работе предложен гибридный подход к лечению подобных поражений, который заключается в выполнении бедренно-подколенного

шунтирования (БПШ) с последующей эндоваскулярной реконструкцией артерий ниже щели коленного сустава.

Материалы и методы. В исследование были включены пациенты, страдающие КИНК (ХАН 4 ст.), с протяженной (>20 см) окклюзией артерий бедренно-подколенного сегмента и тяжелым поражением путей оттока. Одной группе больных выполняли гибридные вмешательства (аутовенозное бедренно-подколенное шунтирование с эндоваскулярной коррекцией путей оттока – «дистальный гибрид»), другой группе – аутовенозное БТШ. В обеих группах оценивали клинические и демографические характеристики пациентов, технические особенности выполненных вмешательств, непосредственные (ангиографический успех, частота ангиосомной реваскуляризации стопы, периоперационные осложнения и послеоперационный койко-день) и отдаленные (общая выживаемость, сохранение конечности, первичная проходимость шунта, свобода от повторных реваскуляризаций и частота заживления трофического дефекта через 12 месяцев).

Результаты. Дистальные гибридные вмешательства («дистальный гибрид» - ДГ) выполнены 40 пациентам (средний возраст $68,9 \pm 7,9$ лет; 75,0% мужчин), БТШ – 35 пациентам (средний возраст $64,17 \pm 11,2$ лет; 80,0% мужчин). По данным предоперационной ангиографии, в группе ДГ у большинства пациентов имела место протяженная окклюзия ПБА в сочетании с шунтабельной ПКА и окклюзией 3 артерий голени (65,0%), у некоторых выявлена окклюзия 3 сегмента ПКА при проходимых 1,2 сегментах (22,5%), в небольшом числе наблюдений – проходимая ПКА и стенозированная малоберцовая артерия как единственный путь оттока (12,5%). В группе ДГ эндоваскулярная коррекция путей оттока после аутовенозного БПШ выполнялась либо в тот же день ($n=22$; 55%), либо спустя 2-10 дней после открытой реконструкции ($n=18$; 45%). У пациентов в группе БТШ чаще всего находили окклюзии ПБА и/или ПКА. Во время операции дистальный анастомоз всегда формировали с одной артерией голени. Частота ангиосомной реваскуляризации в группах ДГ и БТШ составила 90,0% и 69,2%, соответственно ($p=0,006$). Группы не различались по частоте периоперационных осложнений и послеоперационному койко-дню. Через 12 месяцев группы ДГ и БТШ не различались по показателям общей выживаемости (87,1% и 82,5%; $p=0,704$), сохранению конечности (73,7% и 74,9%; $p=0,755$), свободе от повторных реваскуляризаций (96,0% и 82,0%; $p=0,162$) и частоте заживления трофического дефекта (88,2% и 80,0%; $p=0,645$). Первичная проходимость шунта через 12 месяцев составила 80,8% в группе ДГ и 53,2% в группе БТШ ($p=0,041$).

Обсуждение. Окклюзирующие атеросклеротические изменения в артериях нижних конечностей у пациентов с КИНК в большинстве случаев имеют многоуровневый характер и, как правило, обнаруживаются в

бедренно-подколенном сегменте и в артериях голени. У больных с ишемическим некрозом тканей конечности протяженные окклюзии бедренно-подколенного сегмента часто сочетаются с тяжелым поражением путей оттока, при этом частота окклюзии всех трех артерий голени у таких пациентов достигает 40%. Предпочтительным методом реваскуляризации при протяженных окклюзиях ПБА у больных с КИНК остается аутовенозное шунтирование, поскольку длина поражения бедренно-подколенного сегмента, плохое состояние путей оттока и наличие критической ишемии достоверно ухудшают отдаленные результаты ангиопластики/стентирования данного артериального сегмента. Однако, распространенные изменения путей оттока негативно сказываются и на проходимости БПШ, кроме того, их наличие препятствует прямой реваскуляризации пораженных ангиосом в дистальных отделах конечности. В данной работе были исследованы результаты гибридных вмешательств, сочетающих в себе преимущества обоих (открытого и эндоваскулярного) подходов. Наиболее интересным и дискуссионным в этом отношении представляется отказ от традиционной в данной ситуации тактики хирургического лечения (бедренно-тибиальное или бедренно-стопное шунтирование) в пользу гибридной реваскуляризации. В самом деле, более распространенным подходом при таких многоуровневых поражениях является восстановление прямого притока артериальной крови в пораженный отдел стопы за счет увеличения длины кондуита и без какой-либо необходимости в эндоваскулярной коррекции путей оттока. Обратной стороной такой стратегии, однако, является больший процент ранних тромбозов шунта, достигающий, по некоторым данным, 19,4%, высоких ампутаций (4,7-8,3%), ревизий зоны реконструкции (13,3%) и, как следствие, летальности (4,6-6,8%) по сравнению с БПШ. Даже без баллонной ангиопластики путей оттока, аутовенозное шунтирование к т.н. «слепому» подколенному сегменту (т.е. к нестенотизированному участку ПКА при полной окклюзии дистального сегмента ПКА или всех трех артерий голени), по данным ряда исследований, обеспечивало достаточно высокие показатели отдаленной проходимости, не уступая по этому критерию бедренно-тибиальному шунтированию, не взирая на тяжелое поражение нижележащих артериальных сегментов. В международных рекомендациях по лечению ОАСНК шунтирование к «слепому» подколенному сегменту рекомендовано как метод выбора при ограниченной длине кондуита или при отсутствии на голени/столе адекватных реципиентных артерий. Концепция «дистального гибрида» при протяженных окклюзиях ПБА с распространенным поражением путей оттока заключается в обеспечении высокой (по сравнению с БТШ) проходимости в раннем и отдаленном периоде за счет использования более короткого кондуита и более крупной реципиентной артерии. При этом эндоваскулярная коррекция путей оттока обеспечивает высокую частоту

прямой ангиосомной реваскуляризации. Даже в случае реокклюзии артерий голени в отдаленной перспективе функционирующий шунт к «слепой» ПкА поддерживает артериальное кровообращение в дистальных отделах конечности на достаточном уровне, предотвращая рецидив КИНК. В литературе удастся найти лишь единичные описания подобного вида гибридных реконструкций при КИНК. Доступные исследования включают в себя весьма ограниченное число наблюдений при отсутствии какой-либо группы сравнения. В данной работе различия между ДГВ и БТШ по частоте ранних тромбозов шунта не достигли уровня статистической значимости. Процент прямой ангиосомной реваскуляризации был достоверно (и закономерно) выше в группе ДГВ, поскольку расположение дистального анастомоза на уровне ПкА позволяет хирургу выбрать для баллонной ангиопластики ту артерию голени, которая преимущественно кровоснабжает пораженную ангиосому стопы. Важной находкой представляется более высокая первичная проходимость шунта после ДГВ по сравнению с БТШ. Не вполне понятно, связано ли это с улучшением состояния периферического русла, поскольку проходимость артерий голени в отдаленном периоде не оценивали. Кроме того, эффективность прямой ангиосомной реваскуляризации по сравнению с непрямой ставится под сомнение некоторыми авторами. Однако, в подавляющем большинстве исследований ангиосомной концепции у пациентов функционировала по меньшей мере одна из трех магистральных артерий голени, в то время как в настоящей работе у большинства больных в группе ДГВ имела места окклюзия всех трех артерий голени или окклюзия дистальной части ПкА. Помимо сохранения конечности, возможным преимуществом ангиосомной реваскуляризации является увеличение скорости эпителизации трофического дефекта на стопе. В нашей работе скорость заживления оценивали как процент пациентов с зажившими трофическими изменениями через 12 месяцев. Исследованные группы достоверно не отличались по этому показателю. Стоит отметить, что более чувствительным методом для оценки скорости заживления является определение накопленной вероятности заживления по данным серийных осмотров больных. К сожалению, дизайн исследования не позволял использовать данный подход. Одним из возможных факторов, определяющих результат реваскуляризации при поражении артерий голени, является восстановление проходимости нескольких артерий голени (т.н. множественная реваскуляризация). По сравнению с ангиопластикой одной артерии голени, множественная реваскуляризация, по некоторым данным, улучшает отдаленный результат реконструктивного вмешательства. Формирование дистального анастомоза на уровне ПкА в группе ДГВ позволяет в дальнейшем выполнить множественную реваскуляризацию путей оттока, которая была успешно проведена значительной части больных в этой группе. Проведение двух вмешательств в группе ДГВ по

сравнению с одной операцией в группе БТШ не приводило к увеличению послеоперационного койко-дня. Вероятно это связано с тем, что основным лимитирующим фактором, который определял продолжительность госпитализации, была необходимость длительного ухода за раневым дефектом стопы с повторными перевязками и вторичной хирургической обработкой. Другим важным соображением, связанным с дистальными гибридными вмешательствами, является возможность выполнения ампутации голени (в ситуации, когда сохранить больному стопу не удастся) без перевязки шунта, который в данном случае целиком расположен выше уровня ампутации. У пациентов с ОАСНК характер кровообращения в культе голени влияет на риск возможной реампутации конечности на более проксимальном уровне. Таким образом, функционирующий БПШ, возможно, снижает риск такой реампутации в подобных случаях. В настоящем исследовании, однако, подтвердить этот тезис не удалось. Отказ от клопидогрела перед выполнением симультанных гибридных вмешательств не приводил к увеличению частоты раннего тромбоза шунта или артерий голени.

Выводы. По сравнению с бедренно-тибиальным шунтированием, «дистальный гибрид» обеспечивал более высокую первичную проходимость шунта. По непосредственным результатам вмешательства, продолжительности пребывания в стационаре, общей выживаемости, сохранении конечности, свободе от повторных реваскуляризации и частоте заживления трофических дефектов группы не различались.

ГИБРИДНЫЙ ПОДХОД К ПРОТЯЖЕННЫМ ОККЛЮЗИЯМ ПБА ПРИ КИНК

***Кучай А.А.^{1,2}, Липин А.Н.^{1,3}, Антропов А.В.¹, Курьянов П.С.⁴,
Атмадзас К.А.¹***

*1 - Центр спасения конечностей – СПб ГБУЗ «Городская больница №14»,
Санкт-Петербург, Россия*

*2 - Кафедра морфологии человека «СЗГМУ им.И.И.Мечникова»,
Санкт-Петербург, Россия*

3 - Военно – медицинская академия им.С.М.Кирова, Санкт-Петербург, Россия

*4 - Городской центр диабетической стопы и хирургической инфекции, СПбГБУЗ
Городская больница им. Св. Великомученика Георгия, Санкт-Петербург, Россия*

Введение. Гемодинамически значимые поражения поверхностной бедренной артерии (ПБА) регистрируются более чем у половины пациентов с критической ишемией нижних конечностей (КИНК). Эти поражения часто представлены протяженной окклюзией ПБА и у значительной доли больных сочетаются с тяжелыми стеноокклюзирующими изменениями артерий голени. Известно, что протяженная окклюзия ПБА в сочетании с распространенными изменениями путей оттока негативно сказывается на отдаленных

результатах эндоваскулярной коррекции этого артериального сегмента. В связи с этим предпочтительным способом реваскуляризации при «длинных» окклюзиях ПБА и многоуровневом поражении инфраингвинального сегмента остается аутовенозное шунтирование. В то же время, по данным крупных исследований, при шунтировании к тиббиальным артериям (по сравнению с бедренно-подколенным шунтированием) возрастает риск ранних осложнений, таких как тромбоз шунта и высокая ампутация конечности. На уровне тиббиального сегмента эндоваскулярная коррекция стеноокклюзирующих поражений обеспечивает высокий показатель сохранения конечности в отдаленном периоде, несмотря на то, что существенно уступает шунтированию по проходимости. Такое сочетание преимуществ и недостатков открытого и внутрисосудистого способов реконструкции при многоуровневом поражении инфраингвинального сегмента создает предпосылки для гибридной реваскуляризации конечности. В настоящей работе представлены результаты гибридных сосудистых вмешательств, выполненных пациентам с КИНК в Центре спасения конечностей на базе ГБУЗ «Городская больница №14».

Материалы и методы. Гибридные сосудистые операции выполнены 40 пациентам (женщин 10 [25%], мужчин 30 [75%]; возраст 45-88 лет, средний 69,5 лет). Все оперированы по поводу критической ишемии (стадия 4 по А.В. Покровскому) одной нижней конечности.

Результаты. Показатель 30-дневной летальности у оперированных больных составил 2,5% (1 смерть от ОИМ). У двух пациентов (5%) развился ранний тромбоз аутовенозного бедренно-подколенного шунта на 1-е сутки: в обоих наблюдениях гибридную операцию проводили одновременно (в первом случае предполагаемой причиной тромбоза стал стенозирующий дефект в зоне дистального анастомоза, во втором случае — тромбоз стента, который был имплантирован в единственную артерию оттока тотчас ниже дистального анастомоза). При двухэтапной реконструкции, несмотря на тяжелое поражение артерий голени у всех пациентов, не было зарегистрировано ни одного случая раннего тромбоза инфраингвинального шунта в интервале между открытым и эндовазальным этапами. У одного пациента (2,5%) отмечен тромбоз артерии голени после баллонной ангиопластики со стентированием. При этом шунт продолжал функционировать, явления критической ишемии купированы. В этой группе гибридных вмешательств выполнена всего одна (2,5%) ранняя высокая ампутация на уровне верхней трети бедра. Осложнения в зоне эндоваскулярного доступа были представлены тромбозом контратеральной ОБА (n=1; 2,5%), который не привел к развитию острой ишемии конечности (пациентка успешно оперирована спустя месяц после данного эпизода, выполнена эндартерэктомия из контрлатеральной ОБА).

Выводы. Гибридные вмешательства представляются нам

обоснованными у пациентов с протяженной (>20 см) окклюзией ПБА в сочетании со значимым поражением артерий голени. Никакое поражение артерий голени не приводило к раннему тромбозу аутовенозного БПШ при двухэтапных гибридных вмешательствах данного типа. Баллонная ангиопластика артерий голени после бедренно-подколенного шунтирования в подавляющем большинстве наблюдений (90%) обеспечила прямую ангиосомную реваскуляризацию стопы. Отказ от двойной антиагрегантной терапии при одномоментных гибридных вмешательствах не сопровождался сколь-нибудь заметным повышением частоты раннего тромбоза в зоне РТА/стентирования. Использование доступов через плечевую артерию и боковую ветвь аутовены является достаточно удобным и безопасным подходом. Для оценки эффективности гибридного подхода к реваскуляризации подобных инфраингвинальных поражений при КИНК необходимы крупные сравнительные исследования с длительными сроками послеоперационного наблюдения.

ОЦЕНКА РЕЗУЛЬТАТОВ ОТКРЫТОГО И ЭНДОВАСКУЛЯРНОГО МЕТОДОВ ХИРУРГИЧЕСКОГО ЛЕЧЕНИЯ ПАЦИЕНТОВ С АНЕВРИЗМАМИ БРЮШНОЙ АОРТЫ

*Ларьков Р.Н., Вишнякова М.В. (Мл.), Колесников Ю.Ю., Азаров А.В.,
Ковальчук И.А.*

ГБУЗ МО МОНИКИ им. М.Ф. Владимирского, Москва, Россия

Введение. Сравнить результаты открытого (1-я группа сравнения) и эндоваскулярного (2-я группа сравнения) методов хирургического лечения пациентов с аневризмами брюшной аорты (АБА).

Материалы и методы. В отделении хирургии сосудов и ИБС ГБУЗ МО МОНИКИ им. М.Ф. Владимирского в период с 2016 по 2020 г. выполнено 182 операции у пациентов с АБА. Резекция аневризмы брюшной аорты и/или подвздошных артерий с протезированием была выполнена у 80-ти, а эндопротезирование брюшной аорты при АБА у 102-х пациентов. Средний возраст пациентов составил $68,64 \pm 7,18$ лет (от 50 до 86 лет). При этом возрастные показатели пациентов сравниваемых групп значительно не отличались и соответствовали $67,98 \pm 6,64$ для 1-й группы и $69,17 \pm 7,57$ для 2-й. Количество мужчин 152 (83,52%) средний возраст которых составил $68,97 \pm 6,45$ лет (от 51 до 84 лет), в 1-ой группе 71 (88,75%) во 2-й 81 (79,41%) мужчин. Всего 30 женщин средний возраст которых был $72,03 \pm 9,53$ лет (от 50 до 86 лет), в 1-ой группе 9 (11,25%) во 2-й 21 (20,59%). У 46 (25,27%) пациентов были выявлены стенозы внутренних сонных артерий (ВСА), 17 (21,25%) у пациентов 1-й и 29 (28,43%) у 2-й групп. Всего 15 (8,24%) пациентов подверглись реконструкции сонных артерий. При этом 7 (8,75%) и 8 (7,84%) у пациентов 1-й и второй групп соответственно. У 121 (66,48%) пациентов были

диагностированы различные варианты ишемической болезни сердца (ИБС), 52 (65,00%) у пациентов 1-й и 69 (67,65%) у 2-й групп. Всего 54 (29,67%) пациентов подверглись операциям по реваскуляризации коронарных артерий. При этом 23 (28,75%) пациентов 1-й и 31 (30,39%) пациентов 2-й групп. У 23 (12,64%) пациентов были выявлены поражения подвздошно-бедренного артериального сегмента. 16 (20,00%) у пациентов 1-й и 7 (6,86%) 2-й групп.

Результаты. Средняя продолжительность операции составляла $3,54 \pm 1,22$ часа, при этом у пациентов 1-й группы $4,59 \pm 0,54$ часов, а у 2-й $3,04 \pm 1,03$ часа. Среднее время пребывания на ИВЛ составляло $0,53 \pm 0,16$ суток, у пациентов 1-й группы $0,59 \pm 0,20$ суток и $0,31 \pm 0,14$ суток у пациентов 2-й группы. Среднее продолжительность пребывания в стационаре после операции составил $6,56 \pm 5,07$ койко-день (к/д), при этом для пациентов 1-й группы $8,7 \pm 4,73$ к/д и $4,87 \pm 4,7$ к/д для 2-й. У 1 (0,98%) пациентки 2-й группы в послеоперационном периоде развилось острое нарушение мозгового кровообращения (ОНМК). Также у 2 (1,96%) пациентов 2-й группы послеоперационный период осложнился явлениями острого коронарного синдрома (ОКС). У пациентов 1-й группы подобных осложнений отмечено не было. Всего у 16 (8,79%) (6 (7,50%) у 1-й и 10 (9,80%) у 2-й групп) пациентов потребовались экстренные реконструкции артерий н/к. У 5 (2,75%) из этих пациентов 1-й группы послеоперационный период осложнился острой ишемией н/к, а у 1 (0,55%) пациента была выполнена ампутация н/к, дальнейший послеоперационный период осложнился острой почечной недостаточностью, потребовавшей сеансов гемодиализа, а также некрозом толстого кишечника. Ещё у 1 (0,55%) пациента развилась ТЭЛА с неблагоприятным исходом. У 1 (1,25%) пациента 1-й группы и у 1 (0,98%) 2-й группы в послеоперационном периоде развились явления трансмурального инфаркта толстой кишки, потребовавшими резекции поражённого сегмента толстой кишки с выводом колостомы. 1 (0,95%) пациент 2-й группы в последующем умер от нарастающих явлений полиорганной недостаточности. При попытке имплантации стент-графта 1 (0,98%) пациентке потребовалась конверсия в открытую операцию. После длительных (что, в значительной степени, определило течение послеоперационного периода) неудачных попыток имплантации ножек стент-графта, была выполнена резекция аневризмы брюшной аорты с эндопротезо-бифеморальным протезированием линейными протезами. Проксимальные анастомозы были сформированы с ножками «тела» стент-графта. Удаление тела стент-графта у этой пациентки оказалось невозможным. В отдалённом послеоперационном периоде от явлений полиорганной недостаточности пациентка умерла. Специфические для эндоваскулярного лечения пациентов с АБА осложнения отмечались у 14 (13,75%) пациентов 2-й группы. Эндолики IA типа выявлены были у 6 (5,88%) пациентов, а у 2 (1,98%) IB типа. И ещё у

6 (5,88%) пациентов были выявлены эндолики II типа.

Обсуждение. Проведённый анализ показал, что в сравниваемых группах значимого различия по возрасту, полу и сопутствующему коморбидному фону у пациентов не было. Однако, как длительность операции, продолжительность ИВЛ, так и время послеоперационной реабилитации в стационаре у пациентов 1-ой группы существенно превышало эти показатели, по сравнению с пациентами 2-ой группы. Что являлось следствием более щадящего вмешательства у этих пациентов. Более выраженное поражение артерий н/к у пациентов 1-ой группы привели к грозным осложнениям со стороны артериального кровоснабжения н/к. Осложнения во 2-ой группе в области церебрального и коронарного кровотоков наблюдались у пациентов со значительным коморбидным фоном, существенно ограничивающим возможность открытой хирургии, а также у пациентов с осложнённым послеоперационным периодом. Другие сравнимые осложнения у исследуемых групп практически не отличались.

Выводы. Как открытый, так и эндоваскулярный способы хирургического лечения, являются эффективными методами лечения пациентов с аневризмами брюшной аорты. Каждый из этих методов имеет свои преимущества и ограничения, а также уникальные осложнения. При этом необходимо учитывать, что при эндоваскулярном хирургическом лечении пациентов с АБА возможна экстренная конверсия в открытую операцию.

ЭТАПНОЕ ХИРУРГИЧЕСКОЕ ЛЕЧЕНИЕ ПАЦИЕНТОВ С ДВУСТОРОННИМ АТЕРОСКЛЕРОТИЧЕСКИМ ПОРАЖЕНИЕМ СОННЫХ АРТЕРИЙ

*Ларьков Р.Н., Корчагин А.В., Загаров С.С., Колесников Ю.Ю.,
Петраков К.В., Наумова И.Н., Никонов Р.Ю., Казанский М.Ю.*

*ГБУЗ МО Московский областной научно-исследовательский клинический институт
им. Ф.М. Владимирского, Москва, Россия*

Цель. Определить тактику хирургического лечения пациентов с двусторонним поражением сонных артерий.

Методы. С 2018 по 2020 г. в нашем отделении прооперировано с двусторонним поражением сонных артерий 42 пациента. Мужчин 36 (85.7%), женщин 6 (14.2%). Средний возраст составлял 65.4г (± 1.7). Всем пациентам перед операцией выполнялось УЗДС БЦА, ТКД, КТ-ангиография ГМ и БЦА, консультация невролога с целью оценки неврологического статуса, выявления последствий ишемических событий головного мозга. Непосредственно, перед вторым этапом оперативного лечения пациенты консультированы ЛОР-врачом, с целью исключения пареза голосовой связки со стороны перенесенной операции. При выборе

стороны для первого этапа операции принимались во внимание: неврологическая симптоматика, процент стеноза, гемодинамические показатели, характер и протяженность АСБ, замкнутость Виллизиевого круга, направление кровотока по передней соединительной артерии. 1 пациенту (2.3%) выполнено бикаротидное шунтирование в сочетании с АМКШ на работающем сердце. Ещё 7 пациентам (16.6%) выполнено одностороннее хирургическое лечение на сонных артериях в сочетании с реваскуляризацией миокарда. 1 (2.3%) из этих 7 пациентов (16,6%) выполнено обще-внутричерепное протезирование. 1 пациенту (2.3%) выполнена ЭКЭАЭ в сочетании с АББШ. Остальным 36 пациентам (85.7%) выполнялось поэтапное хирургическое лечение сонных артерий. 21 пациенту (50%) выполнена ЭКЭАЭ первым и вторым этапом. 3 пациентам (7.14%) первым этапом выполнялась ЭКЭАЭ, а вторым этапом классическая КЭАЭ. Протезирование ВСА выполнялось первым этапом в 6 случаях (14.2%), вторым этапом 4 случая (9.5%). 1 пациенту (2.3%) выполнено в оба этапа резекция патологической извитости ВСА. 1 пациенту (2.3%) выполнено первым этапом ЭКЭАЭ, а вторым этапом эндартерэктомия из ОСА и ВСА с транспозицией ОСА в ПКА.

Результаты. Частота основных событий (смерть от любой причины, большой инсульт в течение 30 дней, летальность от ОНМК) составила (7.14%). ОНМК на ипсилатеральной стороне развился у 2 пациентов (5.6%). В 1ом случае (2.3%) летальный исход наступил в результате разрыва аневризмы брюшного отдела аорты. Гиперперфузионный синдром развился в 3 случаях (8.9%), которые подтверждены данными КТ-ангиографии ГМ и БЦА с перфузией ГМ, МРТ ГМ. 4 случая (11.2%) тромбоза реконструированных артерий, в связи с чем выполнены тромбэктомии. ОНМК среди пациентов в период ожидания второго этапа хирургического лечения не выявлено.

Обсуждение. Учитывая мультифокальность атеросклероза, при выборе этапности хирургического лечения стоит оценивать все возможные бассейны артериального русла пораженные атеросклерозом, и принимать во внимание последующий объем оперативного вмешательства.

Выводы. Поэтапное хирургическое лечение сонных артерий - оптимальный вариант лечения пациентов с двусторонним поражением сонных артерий, снижающий риск гиперперфузионного синдрома, повреждения ЧМН, ишемических событий, связанных с эмболией в сосуды головного мозга и поочередным пережатием сонных артерий с обеих сторон, в тот же самый момент незначительно увеличивая риск ишемических событий головного мозга во время ожидания второго этапа лечения.

ХИРУРГИЧЕСКОЕ ЛЕЧЕНИЕ АНЕВРИЗМ СОННЫХ АРТЕРИЙ В ЭКСТРАКРАНИАЛЬНОМ ОТДЕЛЕ

***Ларьков Р.Н., Корчагин А.В., Загаров С.С., Колесников Ю.Ю.,
Казанский М.Ю., Никонов Р.Ю., Вишнякова М.В. (Мл.)
ГБУЗ МО МОНИКИ им. М.Ф.Владимирского, Москва, Россия***

Цель. Изучить результаты хирургического лечения при аневризмах сонных артерий в экстракраниальном отделе.

Материалы и методы. В нашем отделении находились на лечении по поводу аневризм экстракраниального отдела сонных артерий 19 пациентов с 2005 по 2021 года, которым проведено хирургическое лечение. Мужчин 11 (57,8%), женщин 8 (42,1%), средний возраст 63±11 лет.

Все пациенты прошли обследование в плановом порядке, в объеме ДС+ЦК БЦА, а так же МСКТ-ангиографию с 3D-моделированием прошли 12 пациентов, двум выполнена МРТ. На основании проведенных обследований удалось составить понимание об объеме планируемого хирургического лечения.

У 10 пациентов (52,6%) отмечали жалобы на пульсирующее образование шеи. В 6 случаях (31,5%) отмечены последствия перенесенного ОНМК со стороны аневризмы. В 3 случаях (15,7%) бессимптомное течение. В области внутренней сонной артерии выявлено 13 аневризм (68,4%) (из них 3 (15,7%) – ложные) и 6 (31,5%) - общей сонной артерии (из них 3 (15,7%) - ложные). У 4 пациентов (21%) патология возникла вследствие травмы, у 1 (5,2%) возникла после лучевой терапии, атеросклероз явился причиной заболевания для 14 пациентов (73,6%).

Резекция аневризмы с наложением анастомоза «конец-в-конец» – 7 случаев (36,8%), в 1ом (5,2%) резекция ложной аневризмы с ушиванием дефекта общей сонной артерии. 11 пациентам (57,8%) выполнена резекция аневризмы с протезированием (5-аутовенозное (26,3%) и 6 (31,5%) синтетическим протезом).

Результаты. В течение 1 года послеоперационного наблюдения летальных исходов, инсультов или рестенозов области реконструкции не отмечено. В некоторых случаях мы отмечали послеоперационные осложнения. В 6 (31,5%) случаях наблюдалось симптоматика повреждения ЧМН на ипсилатеральной стороне, которое проявилось нарушением акта глотания, осиплостью голоса, регрессировавшее в течение 12 месяцев. У 2х пациентов (10,5%) выявлена послеоперационная гематома, потребовавшая ревизии послеоперационной раны с удалением гематомы и остановкой кровотечения.

Обсуждение. Принимая во внимание, редкость данной патологии, обширную клиническую симптоматику, так же особенности этиологии заболевания, решение о наиболее оптимальной тактике хирургического

вмешательства должно быть принято индивидуально для каждого пациента.

Выводы. На основании наших результатов мы можем говорить о том, что открытое хирургическое лечение является наиболее эффективной тактикой лечения аневризмы сонных артерий в экстракраниальном отделе.

НАШ ОПЫТ ХИРУРГИЧЕСКОГО ЛЕЧЕНИЯ ПРИ ОДНОМОМЕНТНОМ ПОРАЖЕНИИ КОРОНАРНЫХ АРТЕРИЙ И ИНТРАТОРАКАЛЬНОМ ПОРАЖЕНИИ БРАХИОЦЕФАЛЬНЫХ АРТЕРИЙ

*Ларьков Р.Н., Сотников П.Г., Загаров С.С., Колесников Ю.Ю.,
Казанский М.Ю., Петраков К.В., Наумова И.Н., Вишнякова М.В. (Мл.)
ГБУЗ МО МОНИКИ им. М.Ф.Владимирского, Москва, Россия*

Цель. Оценить результаты обследования и хирургического лечения пациентов при одномоментном поражении интраторакального отдела БЦА и коронарных артерий.

Материалы и методы. С 2018 по 2022 год в отделении хирургии сосудов и ИБС ГБУЗ МО МОНИКИ им.М.Ф.Владимирского прооперированы 6 пациентов с одномоментным поражением коронарных артерий и интраторакальным поражением БЦА.

Результаты.

1 пациент: выполнена сочетанная операция: протезирование правой ОСА с эндартерэктомией из её бифуркации и маммаро-коронарное шунтирование ЛВГА ПМЖВ, аутовенозное аорто-коронарное шунтирование ПКА и интермедиальной артерии. Послеоперационный период протекал гладко, пациент выписан из стационара на 7 сутки.

2 пациент: выполнена сочетанная операция: протезирование бифуркационным протезом от восходящей аорты левой ОСА (в сочетании с эндартерэктомией из левых ОСА, ВСА, НСА) и БЦС и аутовенозное протезо-коронарное шунтирование ПКА. При контрольном УЗИ на первые сутки выявлена флотация интимы в левой ОСА, в экстренном порядке выполнена интимэктомия. Дальнейший послеоперационный период протекал гладко, пациент выписан из стационара на 8 сутки послеоперационного периода.

Пациент 3: выполнено асцендо-бикаротидное шунтирование ОСА по поводу стеноза БЦС и левой ОСА и аутовенозное аорто-коронарное шунтирование ПМЖВ, ВТК, ЗМЖВ ПКА. Послеоперационный период протекал без особенностей, пациентка выписана на 8 сутки после оперативного вмешательства.

Пациент 4: произведена резекция с протезированием левой ОСА по поводу ее окклюзии и аорто-маммаро-коронарное шунтирование ЛВГА-ПМЖВ, аутовеной ВТК. Ранний послеоперационный период осложнился клиникой дыхательной недостаточности, что потребовало перевода в

реанимационное отделение. Дыхательная недостаточность купирована на 11 сутки. На 13 сутки пациентка переведена в терапевтическое отделение по месту жительства.

Пациент 5: выполнена резекция с протезированием БЦС по поводу его окклюзии в сочетании с аорто-маммаро-коронарным шунтированием ЛВГА-ПМЖВ, аутовеной ДА. Послеоперационный период протекал без особенностей, выписана на 6 сутки.

Пациент 6: выполнена резекция с протезированием БЦС по поводу его окклюзии и аутовенозное аортокоронарное шунтирование ПМЖВ и ВТК. Послеоперационный период без особенностей, выписан на 7 сутки.

Выводы. Сочетание поражений коронарного и каротидного бассейнов частое явление в практике сердечно-сосудистых хирургов. Однако пациенты с поражением интрааортального сегмента БЦА при наличии ИБС представляют особую сложность в выборе тактики хирургического лечения. Выбор тактики хирургического лечения в таких случаях должен осуществляться индивидуально для каждого больного, с обязательным участием кардиохирургов и сосудистых хирургов.

**К ВОПРОСУ ЧАСТОТЫ АНЕВРИЗМАТИЧЕСКОЙ
ТРАНСФОРМАЦИИ БИОЛОГИЧЕСКИХ ПРОТЕЗОВ
ПРИ ИНФРАИНГВИНАЛЬНЫХ РЕКОНСТРУКЦИЯХ**
*Луценко В.А.^{1,2}, Султанов Р.В.¹, Алёхин А.С.¹, Садовский А.А.^{1,2},
Неверова Ю.Н.², Евтушенко А.В.², Барбараи Л.С.²*

*1 - ГАУЗ КО «Кузбасская областная клиническая больница им. С.В. Беляева»,
Кемерово, Россия*

*2 - ФГБНУ «Научно-исследовательский институт комплексных проблем
сердечно-сосудистых заболеваний», Кемерово, Россия*

Аневризматическая трансформация биологических протезов, это одно из проявлений структурной дегенерации ксеноматериала, находящегося в живом организме реципиента. Частота развития аневризм по данным разных авторов составляет от 2,9 до 17% при сроке наблюдения до 6 лет. Формирование аневризмы приводит к ряду потенциальных осложнений, включая повышенный риск тромбоза из-за турбулентного кровотока и возможности сосудистого разрыва из-за повышенного напряжения стенки в месте аневризмы. Это один из основных факторов, негативно влияющих на частоту их использования при инфраингвинальных реконструкциях.

Цель. оценить частоту аневризматической трансформации биологических протезов «Кемангиопротез» при инфраингвинальных реконструкциях

Материалы и методы. В период с 2010 по 2020 гг. в отделении сосудистой хирургии ГАУЗ КОКБ выполнено 306 первичных инфраингвинальных реваскуляризаций конечностей с использованием

сосудистых биопротезов «КемАнгиопротез» ЗАО»НеоКор». Средний возраст пациентов составил 63 года, основная часть 83% были мужчинами. Из них 176 (57,5%) пациентов с хронической ишемией угрожающей потерей конечности. В 162 (52,9%) случаях выполнено бедренно-проксимальноподколенное шунтирование, в остальных 144 (47,1%) – бедренно-дистальноподколенное шунтирование. Максимальный срок наблюдения составил 10 лет.

С целью выявления аневризматической трансформации биопротеза использовались визуализирующие исследования: ультразвуковое сканирование, МСКТ, МРТ и ангиография

Результаты. В отдаленном периоде в 12 случаях (3,9%), всех оперированных пациентов, отмечено развитие аневризматических расширений. При этом в 10 случаях это была реваскуляризация с дистальным анастомозом выше щели коленного сустава и лишь в двух случаях аневризматическое расширение развилось при локализации дистального анастомоза ниже щели коленного сустава. В 9 случаях состояние путей-оттока расценивалось как удовлетворительное (0-3 балла по адаптированной шкале Рутерфорда). Среднее время наблюдения до выявления аневризматического расширения составило 35,3 мес. В 4 случаях развилась аневризма проксимального анастомоза, в 7 – аневризма всего протеза и в 1 случае – аневризма дистального анастомоза. В 7 случаях аневризма выявлена в тромбированном ксенографте. Репротезирование e-ПТФЕ протезом выполнено 6 пациентам. Ампутация бедра выполнена 2 пациентам, через 34 месяца после первичного протезирования в первом случае, и через 82 месяца во втором. Летальных исходов не было.

Обсуждение. Учитывая отсутствие достоверной связи между состоянием путей оттока и развитием аневризматической трансформации, предположительно наибольшее значение в биодеградации протеза имеет иммуноопосредованная реакция организма на чужеродный материал.

Выводы. В условиях отсутствия пригодной аутовены у больных с окклюзионным поражением артерии нижних конечностей выполнение инфраингвинальных артерии с использованием сосудистых биопротезов надежно и безопасно. Необходимо дальнейшее изучение факторов влияющих на изменение прочностных характеристик биопротеза, проведение многоцентровых клинических исследований.

**БОЛЬШАЯ ПОДКОЖНАЯ ВЕНА, КАК АУТОГРАФТ
ДЛЯ ИНФРАИНГВИНАЛЬНОЙ РЕКОНСТРУКЦИИ
ПРИ ХРОНИЧЕСКОЙ ИШЕМИИ,
УГРОЖАЮЩЕЙ ПОТЕРЕЙ КОНЕЧНОСТИ**

**Луценко В.А.^{1,2}, Султанов Р.В.¹, Фаттахов Д.В.¹, Неверова Ю.Н.²,
Евтушенко А.В.², Барбараи Л.С.²**

*1 - ГАУЗ КО «Кузбасская областная клиническая больница им. С.В. Беляева»,
Кемерово, Россия*

*2 - ФГБНУ «Научно-исследовательский институт комплексных проблем
сердечно-сосудистых заболеваний», Кемерово, Россия*

Хроническая ишемия, угрожающая потерей конечности (ХИУПК) значительно снижает качество жизни, увеличивает риск ампутации и смертности, представляя собой финальную стадию заболеваний периферических артерий. Эффективная реваскуляризация – это основа для сохранения конечности при ХИУПК. Оптимальным материалом для шунтирования пораженного артериального сегмента является аутовенозный графт, в частности большая подкожная вена (БПВ).

Цель. Оценить возможность использования большой подкожной вены в качестве аутографта у пациентов с хронической ишемией угрожающей потерей конечности

Материалы и методы. В 2021 гг. в отделении сосудистой хирургии ГАУЗ КОКБ выполнено 171 инфраингвинальных реконструкций с использованием различных графтов: из них в 109 случаях (63,7%) была диагностирована ХИУПК. Из выполненных реваскуляризаций: в 71 случае - бедренно-проксимальноподколенное шунтирование, в 73 – бедренно-дистальноподколенное, а в 27 случаях – бедренно-берцовое.

Во всех случаях, на этапе дооперационного обследования выполнялось ультразвуковое картирование подкожных вен с целью определения возможности использования их в качестве протеза. Подкожная вена оценивалась у всех пациентов следующим образом: когда её диаметр в положении лежа на спине составлял 2,0 мм или более в любом тесте, и длина была достаточной для запланированного шунтирования, а также отсутствовало варикозное расширение вен, вена считалась пригодной для пластики (хороший или пригодный трансплантат), а вена, не соответствующая этим условиям, считалась непригодной для пластики (плохой или непригодный трансплантат).

Результаты. В 54 случаях (31,6%) размер подкожных вен и их длина были недостаточны и не позволяли использовать их в качестве протеза, в 24 случаях (14,0%) имелось выраженное варикозное расширение подкожных вен с несостоятельностью клапанов. В 23 случае (13,6%) выполнялось повторное реваскуляризирующее вмешательство и аутовена уже была использована ранее, в 19 случаях (11,1%) - БПВ была использована для шунтов при аортокоронарном шунтировании.

Подходящая аутовена для трансплантации была доступна только у 51 пациента (29,8%), но и из этой категории нами было исключено 25 человек (14,6%) в связи с тем, что из-за имеющегося поражения коронарных артерий, не исключалось выполнение вторым этапом аортокоронарного шунтирования.

Чаще всего невозможность использования аутовены, отмечалась при ХИУПК – в 98 случаях, что составило 92,4% всех пациентов с ХИУПК, при ишемии неугрожающей утратой конечности, количество таких пациентов составило 47 (75,8%)

Таким образом, всего было выполнено 26 (15,2%) аутовенозных протезирований инфраингвинальных артерий, в 18 – при БППШ, а 8 – при БДПШ. В остальных случаях при реваскуляризации использовались различные материалы: в 110 (64,3%) - биологический протез («Кемангиопротез», ЗАО «Неокор»), из них в 42 – при БППШ, в 68 – при БДПШ, в 35 (20,5%) – протез из экструдированного растягивающегося политетрафторэтилена (ePTFE); (Carboflo, DistaFlo®, BARD), в 11 – при БППШ, в 24 – при БДПШ.

Обсуждение. Несмотря на бесспорность мнения о том, что аутологичная большая подкожная вена является лучшим заменителем артерий среднего и малого диаметра, широкое использование в практике сосудистого хирурга, ограничено. Связано это и с клиническими особенностями и анатомическими вариантами в каждом конкретном случае, а также с ограниченными временным ресурсом на выполнение того или иного вмешательства, особенно при ХИУПК.

Выводы. В условиях отсутствия пригодной аутологичной БПВ, необходим поиск альтернативных материалов, обладающих схожими свойствами. В связи с этим, по прежнему актуальным остается использование уже зарегистрированных биологических и синтетических протезов, а также создание новых материалов с улучшенными свойствами, приближающимися к «идеальному» протезу.

ЭФФЕКТИВНОСТЬ ПРЕВЕНТИВНЫХ И ПОВТОРНЫХ ГИБРИДНЫХ И ЭНДОВАСКУЛЯРНЫХ ВМЕШАТЕЛЬСТВ ПОСЛЕ РЕКОНСТРУКТИВНЫХ ОПЕРАЦИЙ НА БЕДРЕННО-ТИБИАЛЬНОМ СЕГМЕНТЕ

***Лысенко Е.Р., Чигасов В.А., Грязнов О.Г., Артемьева К.А., Буров А.Ю.,
Абасов Р.Б.***

ФГБУ ФКЦ ВМТ ФМБА России, Химки, Россия

Цель. Оценка ближайших результатов повторных и превентивных гибридных и эндоваскулярных хирургических вмешательств у больных облитерирующим атеросклерозом артерий нижних конечностей, ранее перенесших шунтирующие операции на бедренно-тибиальном сегменте.

Материалы и методы. Изучены ближайшие результаты 40

повторных и превентивных гибридных и эндоваскулярных вмешательств, выполненных у 38 пациентов, ранее перенесших шунтирующие вмешательства на артериях бедренно-тибиального сегмента в отделении сосудистой хирургии ФГБУ ФКЦ ВМТ ФМБА России в период с 2010 по 2022 годы. Мужчин было 32 (84,2%), женщин – 6 (15,8%), возрастной диапазон – от 49 лет до 81 года (средний возраст 65,6 лет). В 32 (80%) случаях ишемия носила хронический характер (ХИНК), в 8 (20%) – острый (ОИНК). Ранее налаженные шунты были разделены по их расположению: 28 (70%) находились в бедренно-подколенной, 11 (27,5%) – в бедренно-тибиальной, 1 (2,5%) – в подвздошно-подколенной позициях. Также был оценен пластический материал, использованный ранее при шунтировании: в 30 (75%) случаев – аутовена, в 7 (17,5%) – ксеношунт, в 2 (5%) – аллопротез, в 1 (2,5%) – комбинированный. При аутовенозном шунтировании в половине случаев ($n = 15$; 50%) использовалась реверсированная БПВ, в 1 (3,3%) случае – неревверсированная. В 14 (46,7%) случаях шунтирование выполнялось по методике *in situ*. Все пациенты были разделены на две группы – превентивные ($n = 23$; 57,5%) и повторные ($n = 17$; 42,5%). Выполнялись как эндоваскулярные ($n = 19$; 47,5%), так и гибридные ($n = 21$; 52,5%) вмешательства. Средний срок от первичного шунтирования до настоящей операции составил 27 месяцев для превентивных и 16,2 месяцев для повторных вмешательств.

Результаты. Всего из 40 вмешательств непосредственный технический успех был достигнут в 36 (90%) случаях. В группе превентивных вмешательств процент успеха был выше (95,7% против 82,4% в группе повторных). Ранние осложнения в группе превентивных вмешательств наблюдались в 4 (17,4%) случаях, в основном, в виде пульсирующей гематомы. В случае повторных операций, процент осложнений был выше ($n = 5$; 29,4%) и, в основном, заключался в тромбозе зоны реконструкции. Превентивные вмешательства были преимущественно эндоваскулярными ($n = 17$; 73,9%) и позволяли при необходимости проводить одномоментную коррекцию не только проксимального анастомоза (ПА; $n = 1$; 5,9%), самого шунта ($n = 5$; 29,4%) и дистального анастомоза (ДА; $n = 6$; 35,3%), но также и артерий оттока ($n = 5$; 29,4%). Открытая реконструкция в сочетании с эндоваскулярной коррекцией выполнялась в 6 (26,1%) случаях. Повторные вмешательства же, напротив, преимущественно состояли из гибридных операций ($n = 13$, 76,5%), что обусловлено необходимостью в большинстве случаев выполнения тромбэктомии ($n = 10$; 76,9%) или рещунтирования ($n = 2$; 15,4%). Коррекция нативного русла в 4 случаях (23,5%) была эндоваскулярной, в 1 (5,9%) случае – гибридной. У пациентов с ОИНК в результате вмешательства отмечался полный регресс клиники ишемии с восстановлением кровотока по конечности. У пациентов с ХИНК отмечался прирост ЛПИ на 0,35 (среднее значение ЛПИ до операции –

0,52; после – 0,87). Среднее время операции в случае превентивных вмешательств составило $90,7 \pm 68$ мин, в случае повторных вмешательств – $186,2 \pm 79,6$ мин. Средний койко-день для группы превентивных интервенций составил $11,7 \pm 8,2$ дней, для повторных операций - $15,8 \pm 7,5$ дней. Летальных исходов в послеоперационном периоде не наблюдалось.

Обсуждение. Повторные и превентивные гибридные и эндоваскулярные вмешательства позволяют достичь хороших непосредственных результатов с низким процентом осложнений при лечении стено-окклюзионных поражений шунтов бедренно-тибиального сегмента, провести одномоментную многоэтажную коррекцию, а также сократить продолжительность вмешательства и послеоперационный койко-день.

Выводы. Гибридные и эндоваскулярные вмешательства являются достойной альтернативой открытым реконструкциям, что обусловлено их высокой эффективностью и безопасностью, и могут быть рекомендованы в качестве методик выбора для лечения стенозов и тромбозов шунтов бедренно-тибиального сегмента.

МУЛЬТИДИСЦИПЛИНАРНЫЙ ПОДХОД К ЛЕЧЕНИЮ ПАЦИЕНТА С ЮКСТАРЕНАЛЬНОЙ АНЕВРИЗМОЙ БРЮШНОЙ АОРТЫ И РАКОМ ПОЧКИ

Масалимов Н.Р.^{1,2}

1 - ФГБУ НМИЦ хирургии им. А.В. Вишневского, отделение сосудистой хирургии, Москва, Россия

2 - ФГБОУ ДПО РМАНПО, Москва, Россия

Пациент П., 74 года, поступил в ноябре 2021 г. в отделение сосудистой хирургии НМИЦ хирургии им.А.В.Вишневского с жалобами на эпизоды макрогематурии и наличие пульсирующего образование в мезогастрии.

Указанные симптомы появились в сентябре 2021 г. Был обследован по месту жительства, где при ультразвуковом исследовании органов брюшной полости выявлена аневризма брюшной аорты и новообразование левой почки, простая киста правой почки. В октябре 2021 г. отметил появление болевого синдрома в мезогастрии, после чего был экстренно госпитализирован в отделение сосудистой хирургии по месту жительства с подозрением на разрыв аневризмы брюшной аорты. Выполнена МСКТ ангиография, где выявлена веретенообразная аневризма аорты протяженностью 165 мм с максимальными размерами до 91 мм в диаметре. Аневризма брюшного отдела аорты переходит на левые общую подвздошную и внутреннюю подвздошную артерии с максимальными размерами до 39 мм. Левая почечная артерия отходит от аневризматического мешка, правая почечная артерия отходит от неизмененного участка брюшной аорты. Правая почечная артерия

проходима, сечением до 7 мм. Левая почечная артерия проходима, сечением до 8,5 мм.

Образование (с-г) левой почки размерами 38,2 x 38,5 мм. Кисты правой почки Bosniak 1 размерами 31,2 x 35,0 мм и 30,1 x 21,7 мм. Данных за разрыв нет. Направлен к сосудистому хирургу в НМИЦ хирургии им. А.В.Вишневого, рекомендована госпитализация для оперативного лечения.

В отделении выполнены дополнительные инструментальные методы обследования. По данным ЦДС БЦА и КАГ гемодинамически значимых стенозов нет. По данным лабораторных исследований: общий анализ крови – повышение СОЭ до 48 мм/ч, лейкоцитоз 10.9 на 10⁹, анемия легкой степени – гемоглобин 115 г/л. Биохимический анализ крови: повышение уровня азотистых оснований: креатинин 152 мкмоль /л, мочевины 9.49 ммоль/л. В общем анализе мочи: количество эритроцитов 20-32 в поле зрения. Пациент консультирован кардиологом, противопоказаний к операции нет.

Учитывая соматически неотягощенный статус пациента, наличие двух конкурирующих заболеваний принято решение о выполнении симультанной операции. Пациент перенес резекцию юкстаренальной аневризмы брюшной аорты с аортобифemorальным протезированием, экстракорпоральную резекцию левой почки в условиях фармако-холодовой ишемии с тромбэктомией из левой почечной вены, протезирование левой почечной артерии. Время пережатия аорты составило 46 минут, суммарная кровопотеря составила 4000 мл (использован аппарат возврата крови Cells Saver, аутогемотрансфузия составила 780 мл), время тепловой ишемии почки 15 минут, холодовой ишемии- 60 минут, время операции 585 минут.

Результат гистологического исследования удаленного препарата: светлоклеточный почечноклеточный рак левой почки, Grade 3, размерами 5.2x5.5x7.5см. pT3a cN0 cM0; M8310/3, Grade 3; Pn0, L0, V1, R0.

В раннем послеоперационном периоде отмечалась постгеморрагическая анемия средней степени тяжести, гипотония, повышение уровня креатинина до 170 мкмоль/л. Пациент находился в условиях ОРИТ в течение 7 суток с целью коррекции гемодинамических нарушений и анемии. Проводилась инфузионная, антибактериальная, антикоагулянтная, анальгетическая терапия. Потребовалось переливание компонентов крови, стимуляция кроветворения эритропоэтином, назначения кардиотонических препаратов.

Пациент выписан спустя 15 дней после оперативного лечения в удовлетворительном состоянии. На момент выписки креатинин 78.5 мкмоль/л, мочевины 3.40 ммоль/л, гемоглобин 100г/л. По данным УЗ исследования почек: левая почка визуализируется размерами 97,1 x 56,3 мм, с четкими, неровными в зоне резекции контурами, отчетливо прослеживается кортико-медуллярная дифференциация, паренхиматозный

слой достаточно выражен – 12,1 мм, пониженной эхогенности, ЧЛС не расширена, структуры уплотнены. Сосудистый рисунок почки выражен неравномерно, прослеживается до периферии, RI по сегментарным артериям в пределах нормальных значений.

Заключение. Выполнение одномоментных операций может быть альтернативой этапному лечению у соматически не отягощенных пациентов.

НОВОЕ В ПРОФИЛАКТИКЕ И ЛЕЧЕНИИ СИНДРОМА ИШЕМИИ-РЕПЕРФУЗИИ

*Матвеев Д.В.¹, Гаврилова С.А.², Кузнецов М.Р.³, Ахметшина М.Р.²,
Иванов Е.В.², Евтеев А.В.⁴*

1 - ФГБОУ ДПО РМАНПО Минздрава России, каф. Хирургии, Москва, Россия

*2 - Факультет фундаментальной медицины МГУ им. М.В. Ломоносова,
Москва, Россия*

*3 - Институт кластерной онкологии имени Л.Л.Левшина Сеченовского
Университета, Москва, Россия*

4 - Научная компания «Фламена», Реутов, Московская область, Россия

Цель. Определение эффективности применения липосомально-антиоксидантного комплекса «Фламена» в профилактике и лечении синдрома ишемии-реперфузии (ИР) при экспериментальном инфаркте миокарда у крыс.

Материалы и методы. Липосомально-антиоксидантный комплекс «Фламена», используемый в данном исследовании, представляет собой эмульсию в виде липосом из фосфолипидов животного происхождения с включением в них высокоэффективного антиоксиданта природного происхождения – дигидрокверцетина (0,4%). Уникальной особенностью липосом является возможность транспорта лекарственных средств непосредственно внутрь клеток, с которыми они взаимодействуют путем слияния или эндоцитоза.

Работа была проведена на 53 половозрелых самцах белых беспородных крыс средней массой 368 г. Рандомизация животных была произведена по массе.

Инфаркт миокарда моделировали обратимой 2,5-часовой перевязкой левой коронарной артерии (ЛКА) без вскрытия грудной клетки, на вывихнутом сердце, без использования аппарата искусственной вентиляции легких. Размер некроза оценивали через 72 часа после ИР планиметрически в срезах сердца толщиной 1,5 мм, окрашенных 1% раствором 2,3,5-трифенилтетразолия хлорида. В программе АУС рассчитывали процент площади пораженной ткани к общему размеру среза сердца.

В исследовании было сформировано четыре экспериментальные группы животных:

1. ИР с внутривенным введением комплекса “Фламена” в дозе 2,9 мл/кг (F-1, N=8);
2. ИР с внутривенным введением комплекса “Фламена” в дозе 1,45 мл/кг (F-2, N=5);
3. ИР с внутривенным введением физиологического раствора в дозе 2,9 мл/кг (С-1, N=21);
4. ИР с внутривенным введением физиологического раствора в дозе 1,45 мл/кг (С-2, N=19).

Исследуемое вещество, комплекс “Фламена”, вводили внутривенной инфузией в бедренную вену в дозах 2,9 мл/кг или 1,45 мл/кг в течение 10 минут, начиная за 5 минут до реперфузии. Физиологический раствор вводили эквивалентно.

Результаты. Через 72 часа после ИР размер поражения миокарда в группе с введением физиологического раствора С-0,5 составлял 17,0%; в группах с введением комплекса “Фламена”: F-0,1 – 13,2%, F-0,25 – 17,7%, F-0,5 – 9,2% и F-1 – 6,0%.

Комплекс “Фламена”, введенный в больших объемах - 1,45 мл/кг (F-0,5) и 2,9 мл/кг (F-1) в 1,9 и 2,8 раз, соответственно, снижал размер поражения миокарда по сравнению с контрольной группой С-0,5. Меньшие дозы исследуемого препарата не влияли на размер некроза.

При проведении частотного анализа случаев возникновения малого (<9% объема миокарда) и крупного (>9%) инфарктов было показано, что с увеличением объема вводимого комплекса “Фламена” возрастала и доля инфарктов малого размера в общем количестве инфарктов. Так было показано, что в группе F- 0,1 процент малых инфарктов составлял 17%, в группе F-0,25 – 14%, в группе F-0,5 – 50% и в группе F-1 – 58%.

Обсуждение. Установлено, что применение липосомально-антиоксидантного комплекса «Фламена» значительно (на 60%) уменьшает размеры некроза миокарда по сравнению с контрольной группой. Это самый высокий показатель среди опубликованных для различных способов лечения в доступной нам литературе. Введение комплекса достоверно снижает количество крупных инфарктов среди животных. Такой результат может быть обусловлен высокой эффективностью липосомального способа доставки антиоксидантного агента в клетку, обратимо поврежденную ишемией и, как следствие, адекватной защитой такой клетки от оксидативного стресса при реперфузии.

Применение липосомально-антиоксидантного комплекса патогенетически оправдано непосредственно до и сразу после реперфузии.

Установлено, что оптимальной дозировкой препарата у малых лабораторных животных является 2,9 мл/кг. Комплекс в такой дозе обеспечивает максимальный терапевтический эффект и при этом не влияет на общее состояние крыс, повышение же дозировки приводит к нивелированию терапевтического и проявлению токсического эффекта

препарата.

Выводы. Высокая эффективность липосомально-антиоксидантного комплекс «Фламена», особенно показанная на травматичной экспериментальной модели ишемии-реперфузии у малых лабораторных животных и при длительной ишемии, говорит о перспективности такого способа профилактики реперфузионного повреждения при острых ишемических событиях различной локализации и диктует необходимость дальнейших исследований.

БЛИЖАЙШИЕ РЕЗУЛЬТАТЫ КОМБИНИРОВАННЫХ ЭНДОВАСКУЛЯРНЫХ ОПЕРАЦИЙ У БОЛЬНЫХ САХАРНЫМ ДИАБЕТОМ

*Матмуротов К.Ж., Атажанов Т., Саитов Д.Н., Душамов И.Т.,
Рузметов Н.А.*

Ташкентская медицинская академия, Ташкент, Узбекистан

Введение. Изучить ближайших результатов баллонной ангиопластики и внутриартериальной катетерной терапии у больных с диабетической гангреной нижних конечностей.

Материалы и методы. Данное исследование включало 155 больных, которых получали лечения в Республиканском центре гнойной хирургии и хирургических осложнений сахарного диабета МЗ РУз в 2019-2021 гг. Эти пациенты имели признаков гнойно-некротических поражений стоп и ишемии конечности, развивающиеся на фоне синдрома диабетической стопы. Возраст больных было от 46 до 81 лет, медиана 64 лет. Необходимо отметить, что в основном эти больные были старше 60 лет (68%), 46% женщин, 54% - мужчин. По длительности сахарного диабета превалировало пациенты заболевшие сахарным диабетом от 6 мес (диагностирован при обследовании по поводу гнойно-некротического поражения стоп) до 10 лет. По длительности гнойно-воспалительных поражений нижних конечностей в исследуемой группе больных составляло от 10 дней до 4-х лет, в среднем 3 месяца. Преобладало поражение правой ноги – 64,5% наблюдений, что связано с большой нагрузкой на правую ногу и в связи с этим большей ее подверженностью травмирующим воздействием, которые являются фактором развития гнойно-некротических поражений стоп. Первичным критерием отбора больных для определения объема оперативного вмешательства и показанием к баллонной ангиопластики считали признаки критической ишемии конечности с курабельным поражением тканей стопы. Курабельными считали поражение тканей стопы без вовлечения голеностопного сустава. Для выявления состояния артерий нижних конечностей, исследования характера окклюзионно-стенотического поражения и планирования тактики лечения всем пациентам исследуемой группы выполнена мультиспиральная компьютерная томография (МСКТ) артерий нижних

конечностей. При наличии анаэробной флегмоны стопы ее дренирование и резекционные операции выполняли до реваскуляризации. Из 155 больных у 29 (18,7%) до баллонной ангиопластики произведено вскрытие флегмоны стопы. При ограничении гнойно-некротического процесса на стопе, при отсутствии тенденции к распространению инфекционного фактора, наличии условий для реваскуляризирующей операции производили баллонную ангиопластику. На следующий день пациентам была установлена катетер в ПБА для введения лекарственных препаратов круглосуточно с помощью дозатора. В случае ограничения некротического процесса на стопе без риска прогрессирования вначале выполняли баллонную ангиопластику артерий, затем – некрэктомию или малые операции на стопе. Нами было исследовано пациенты ближайшие 3 месяца после баллонной ангиопластики.

Результаты. После проведения баллонной ангиопластики больные находились под наблюдением и получали антибактериальную (цефалоспорины 3-4 поколения, аминогликозиды), антиоксидантную (вазапростан) и антикоагулянтную (гепарин, клексан) терапию. На следующий день после БАП артерий голени у 2 (1,3%) больных произведено высокая ампутация бедра в связи острым тромбозом тиббиальных артерий. В 6 (4,2%) случаях наблюдалось гематома паховых областей на месте пункции и у 2-х пациентов произведены ревизия и ушивания дефекта ОБА. На 2 и 3 месяцы наблюдения у 3 (1,9%) наблюдалось нарастания ишемии и несмотря проведенных лечебных мероприятий не удалось сохранить опорно-двигательную функцию конечности и произведено ампутация бедра. Для сохранения опорно-двигательной функции конечности 11 (7,1%) пациентам выполнена ампутация стопы по Шарпу.

Обсуждение. Если малоинвазивные оперативные вмешательства возможно, ему отдается предпочтение в связи с малой травматичностью и возможным повторением. Ограничение длительности эффекта баллонной ангиопластики компенсируется легкой повторяемостью и минимальной угрозой для жизни больного. Следует отметить, что 96,8% случаях нам удалось сохранить опорно-двигательную функцию конечности. Это в свое очередь показывает высокую эффективность баллонной ангиопластики у больных гнойно-некротическими осложнениями на фоне сахарного диабета.

Выводы. БАП является эффективным способом купирования критической ишемии нижних конечностей на фоне синдрома диабетической стопы. БАП позволяет добиться к быстрому заживлению гнойно-некротических поражений стопы ишемического характера и выполнить краткие сроки удалению гнойно-некротических поражений. В дальнейшем разработка методов ранней диагностики (до гнойно-некротического поражения стоп) и своевременная выполнения БАП

ДВАКТ являются перспективными направлениями улучшения оказания помощи пациентам с хирургическими осложнениями синдрома диабетической стопы.

ПОЯВЛЕНИЕ ПАТОЛОГИЧЕСКОГО ОЧАГА НА СТОПЕ В ЗАВИСИМОСТИ ОТ СЕГМЕНТА ПОРАЖЕНИЯ АРТЕРИЙ НИЖНИХ КОНЕЧНОСТЕЙ

*Матмуротов К.Ж., Атажанов Т.Ш., Саитов Д.Н., Душамов И.Т.,
Рузметов Н.А.*

Ташкентская Медицинская Академия, Ташкент, Узбекистан

Цель. Изучить часто поражающиеся сегменты артериального русла нижних конечностей в зависимости от локализации гнойно-некротического процесса.

Материалы и методы. Исследование включает в себе 209 пациентов, которые получали стационарное лечение и были оперированы в Республиканском центре гнойной хирургии и хирургических осложнений сахарного диабета МЗ РУз в 2020-2021 гг.

В исследуемой группе больных мужчин было 128 (61,2%), а женщин 81 (38,8%) соответственно, которые имели признаков ишемии нижних конечностей, развивающиеся на фоне сахарного диабета при синдроме диабетической стопы. При этом в основном пациенты были в возрасте выше 60 (69,1%), а длительность заболевания сахарным диабетом в среднем 8-10 лет. Всем пациентам при поступлении выполнялось МСКТ (мультиспиральная компьютерная томография) и дуплексное сканирование артерий нижних конечностей.

В комплексе лечебных мероприятий больные получали антибактериальную терапию, включающую цефалоспоринов III-IV поколения, фторхинолонов III-IV поколения, аминогликозидов II-III поколения и метронидазола. Антикоагулянтная (гепарин, клексан) и антиагрегантная (клопидогрель) терапия проводилась строго по алгоритму.

Результаты. При анализе полученных данных было выявлено, что наиболее часто встречалось поражение артерий голени (35,6%) (ПБА и ЗБА).

Следует отметить, что изолированное поражение поверхностной бедренной артерии (ПБА) (18,6%) и передней большеберцовой артерии (ПБА) (13,4%) также встречалось часто. При этом окклюзионно-стенозические поражения ПБА наиболее часто наблюдались у больных гнойно-некротическими поражениями пальцев стоп (29,2%) и гангреной всей стопы (30,6%).

Необходимо отметить, что одновременное поражение подколенной артерии (ПоА) и артерий голени (ПБА и ЗБА) наблюдалось в 22 (10,5%) случаях и эти пациенты в основном были гнойно-некротическими поражениями и ишемическими признаками в области пальцев стоп (таб.).

Изолированное поражение ПоА встречалось в 10 (4,7%) случаях и в большинстве случаев эти больные были гангреной всей стопы.

Таблица.

Характеристика пораженного сегмента в зависимости от локализации ГНПС

№	Локализация ГНПС	Пораженный сегмент									Всего
		ПА + арт. гол.	ПБА	ПБА+ арт. гол.	ПоА	ПоА + арт. гол.	ПББА	ЗББА	МБА	Две арт. гол.	
1.	Гангрена I-V пальцев	1 (33)	11 (28,2)	5 (22,7)	2 (20)	9 (39,1)	12 (42,8)	4 (30,7)	-	17 (24,6)	61 (29,2)
2.	КИНК (пре-гангрена)	-	4 (10,2)	4 (18,2)	-	3 (13)	2 (7,1)	1 (7,7)	-	14 (20,3)	28 (13,4)
3.	Гн.некр. рана стопы	1 (33)	6 (15,4)	3 (13,6)	3 (30)	7 (30,4)	5 (17,8)	5 (38,4)	1 (50)	13 (34,2)	44 (21,0)
4.	Гангрена пят.обл. стопы	-	1 (2,5)	2 (9,1)	-	1 (4,3)	1 (3,5)	2 (15,4)	-	5 (7,2)	12 (5,7)
5.	Гангрена стопы	1 (33)	17 (43,5)	8 (36,4)	5 (50)	3 (13)	8 (28,5)	1 (7,7)	1 (50)	20 (29)	64 (30,6)
	Всего	3 (1,4)	39 (18,6)	22 (10,5)	10 (4,7)	23 (11,0)	28 (13,4)	13 (5,0)	2 (0,9)	69 (35,6)	209

Обсуждение. По нашим данным чаще всего из тибиальных артерий к поражениям был склонен ПББА (13,4%). Наиболее часто встречалось одновременное сегментарное поражение ЗББА и ПББА (35,6%).

Следует отметить, что изолированное поражение малоберцовой артерии (МБА) наблюдалось у одного пациента тотальной гангреной стопы. Высокие показатели поражения ЗББА (15,4%) были у больных с гнойно-некротическими поражениями стоп. Эти данные показывают дальнейшей разработки и анализа материалов о зависимости поражения сегмента по локализации гнойно-некротического процесса.

Выводы. Вышеуказанные данные дает нам изучить клиническую зависимость гнойно-некротического очага от сегмента артерий нижних конечностей изолированном и симультанном их поражении. В дальнейшем разработка и анализ полученных данных дает возможность за ранее определить сегмента пораженного артериального русла нижних конечностей и разработки новых алгоритмов тактике ведения больных осложненной диабетической стопой и тем самым прогнозировать объем оперативного лечения.

ОПТИМИЗАЦИЯ ЛЕЧЕНИЯ БОЛЬНЫХ С ДИАБЕТИЧЕСКОЙ ГАНГРЕНОЙ НИЖНИХ КОНЕЧНОСТЕЙ

Матмуротов К.Ж., Саттаров И.С., Атажанов Т.Ш., Саитов Д.Н., Душамов И.Т.

Ташкентская медицинская академия, Ташкент, Узбекистан

Введение. Улучшить результаты лечения у больных с диабетической гангреной нижних конечностей после эндоваскулярных вмешательств.

Материалы и методы. Исследование включает 74 больных, которые оперированы в Республиканском центре гнойной хирургии и хирургических осложнений сахарного диабета МЗ РУз в 2020 году. Эти больные имели гнойно-некротические поражения стоп и голени, развивающиеся на фоне критической ишемии при синдроме диабетической стопы. Всем пациентам в отделении в зависимости от сегмента поражения артерий голени произведена плановая баллонная ангиопластика. Первичным критерием больных для показания к длительной внутриартериальной терапии мы считали неудачная баллонная ангиопластика артерий голени и в случаях интраоперационного осложнения (экстравазация, диссекция). У 18 (24,3%) пациентов из 74 проведена длительная внутриартериальная катетерная терапия. С целью создания максимальной концентрации лекарственных препаратов в очаге поражения больным под рентгенангиографическим контролем устанавливался внутриартериальный катетер в поверхностную бедренную артерию (ПБА) на стороне поражения. Внутриартериальное введение лекарственных веществ осуществляли подключением к системе дозатора с постоянным введением базисных растворов. Антибактериальная терапия, включающая цефалоспорины III-IV поколения, аминогликозиды и метронидазол в обеих группах была аналогичной и носила эмпирический характер. Пациентам антикоагулянтная терапия (гепарин, клексан, стрептокиназа) проводилось в зависимости время свертываемости крови. При этом суточный объем жидкости в артерию не превышало 1200 мл и составе инфузата в основном были спазмолитики, антикоагулянты. Необходимо отметить, что катетеризация бедренной артерии для ДВАКТ на стороне поражения у всех больных проводилось на следующий день после баллонной ангиопластики. Длительность проведения ДВАКТ в среднем составлял 5 дней, это зависело от состояния больного и конечности.

Результаты. Во время проведения ДВАКТ больные находились под наблюдением и получали антибактериальную (цефалоспорины, аминогликозиды), антиоксидантную (актовегин, вазaproстан) и антикоагулянтную (гепарин, клексан) терапию. В динамике наблюдения и проведения комплекса лечебных мероприятий у этих больных удалось снизить процент прогрессирования ишемических явлений конечностей.

Оперативные вмешательства, у пациентов получивших ДВАКТ, произведены ближайшие 2-3 сутки после баллонной ангиопластики (28%). Следует отметить, что у 11 (14,8%) больных во время баллонной ангиопластики артерий голени наблюдалось признаки диссекции, у 5 (6,7%) признаки экстравазации. При этом во всех случаях нам удалось предотвратить прогрессированию ишемии нижних конечностей.

Обсуждение. Эндovasкулярные вмешательства на сосудах на фоне сахарного диабета представляет собой высокий риск потери конечности. Эндovasкулярное вмешательство возможно, ему отдается предпочтение в связи с малой инвазивностью, но ожидать хороших результатов всегда невозможно. Необходимо отметить, что во всех случаях нам удалось предотвратить прогрессирования ишемии конечности и тем самым сохранить опорно-двигательную функцию конечности. Это в свою очередь показывает высокую эффективность ДВАКТ после рентгенэндovasкулярных вмешательств у больных гнойно-некротическими осложнениями на фоне сахарного диабета.

Выводы. Внутривартериальное введение лекарственных препаратов раннем периоде после эндovasкулярной баллонной ангиопластики является эффективным способом купирования критической ишемии нижних конечностей на фоне синдрома диабетической стопы и ранние сроки приводит к ограничению некротического процесса и это в свою очередь дает практическому хирургу уменьшить процент хирургических осложнений, связанных с баллонной ангиопластикой артерий голени в послеоперационном периоде.

МАЛОИНВАЗИВНЫЕ ЭНДОВАСКУЛЯРНЫЕ ВМЕШАТЕЛЬСТВА ПРИ ХИРУРГИЧЕСКИХ ОСЛОЖНЕНИЯХ СИНДРОМА ДИАБЕТИЧЕСКОЙ СТОПЫ

*Матмуротов К.Ж., Саттаров И.С., Саитов Д., Рузметов Н.А.,
Душамов И.Т.*

Ташкентская медицинская академия, Ташкент, Узбекистан

Введение. Улучшить результаты лечения у больных с диабетической гангреной нижних конечностей.

Материалы и методы. Исследование включает 61 больных, которых получали лечения в Республиканском центре гнойной хирургии и хирургических осложнений сахарного диабета МЗ РУз в 2021 году. Эти больные имели гнойно-некротические поражения стоп и голени, развивающиеся на фоне критической ишемии при синдроме диабетической стопы. Возраст больных от 49 до 77 лет, медиана 63 лет. Следует отметить, что более 70% (n=36) пациентов были старше 60 лет, 47% женщин, 53% - мужчин. Длительность сахарного диабета у больных составляло от 6 мес (диагностирован при обследовании по поводу гнойно-некротического поражения стоп) до 38 лет, медиана – 11 лет. Длительность поражения стоп

в исследуемой группе больных составляло от 14 дней до 3-х лет, в среднем 2 месяца. Преобладало поражение правой ноги – 60,3% наблюдений, что связано с большой нагрузкой на правую ногу и в связи с этим большей ее подверженностью травмирующим воздействием, которые являются фактором развития гнойно-некротических поражений стоп. Первичным критерием отбора больных для определения объема оперативного вмешательства и показанием к эндоваскулярному баллонной ангиопластики считали признаки критической ишемии конечности с курабельным поражением тканей стопы. Для визуализации артерий нижних конечностей, исследования характера окклюзионно-стенотического поражения и планирования тактики лечения всем больным выполнена мультиспиральная компьютерная томография (МСКТ) артерий нижних конечностей. При наличии флегмоны стопы ее дренирование и резекционные операции выполняли до реваскуляризации. Из 61 больных у 5 (8,2%) до реваскуляризации произведена вскрытие флегмоны. При ограничении гнойно-некротического процесса на стопе, отсутствии тенденции к распространению, наличии условий для реваскуляризирующую операцию производили эндоваскулярную баллонную ангиопластику. В случае отграничения некротического процесса на стопе без риска прогрессирования вначале выполняли баллонную ангиопластику артерий, затем – резекционную операцию на стопе.

Результаты. После проведения баллонной ангиопластики больные находились под наблюдением и получали антибактериальную (цефалоспорины, аминогликозиды), антиоксидантную (актовегин, вазопростан) и антикоагулянтную (гепарин, клексан) терапию. В динамике наблюдения и проведения комплекса лечебных мероприятий пациентам проведенным баллонную ангиопластику в 9 (14,7%) случаях произведена экзартикуляция пальца, у 8 (13,1%) больных выполнялось поэтапная некрэктомия. Для сохранения опорно-двигательной функции конечности 8 (13,1%) пациентам выполнена ампутация стопы по Шарпу. Следует отметить, что у 11 (18%) больных через сутки после баллонной ангиопластики установлен катетер в бедренную артерию на стороне поражения для длительной внутриартериальной катетерной терапии (ДВАКТ) и эти пациенты в течение 3-5 суток получали ДВАКТ. Показаниями к ДВАКТ было выраженная ишемия и прогрессирующий гнойно-воспалительный процесс.

Обсуждение. Если эндоваскулярное вмешательство возможно, ему отдается предпочтение в связи с малой инвазивностью. Ограничение длительности эффекта баллонной ангиопластики компенсируется легкой повторяемостью и минимальной угрозой для жизни больного. Необходимо отметить, что во всех случаях нам удалось сохранить опорно-двигательную функцию конечности. Это в свое очередь показывает высокую эффективность рентгенэндоваскулярных вмешательств у больных гнойно-

некротическими осложнениями на фоне сахарного диабета.

Выводы. Эндovasкулярная баллонная ангиопластика является эффективным способом купирования критической ишемии нижних конечностей на фоне синдрома диабетической стопы. Баллонная ангиопластика позволяет добиться к быстрому заживлению гнойно-некротических поражений стопы ишемического характера и выполнить адекватную удалению гнойно-некротических поражений. Разработка методов ранней диагностики (до гнойно-некротического поражения стоп) и своевременная баллонная ангиопластика являются перспективными направлениями улучшения оказания помощи больным с синдромом диабетической стопы.

НАШ ОПЫТ ЛЕЧЕНИЯ СИМПТОМНЫХ АНЕВРИЗМ БРЮШНОЙ АОРТЫ

Михайлов И.П., Коков Л.С., Исаев Г.А., Демьянов А.М., Тутова Д.З.

НИИ СП им. Н.В. Склифосовского, Москва, Россия

Введение. Определение тактики и улучшение результатов лечения больных с симптомными аневризмами брюшной аорты. Материалы и методы. Всего за период с 2010 по 2020 г. в НИИ СП находились на лечении 555 пациентов с аневризмой брюшной аорты. С симптомными аневризмами поступили 188 (33,8%) больных. Мужчин было большинство – 152 (80,8%), женщин – 36 (19,2%). Средний возраст поступивших – 69,8 лет (от 53 до 84 лет). Все пациенты поступили в экстренном порядке. Из дома поступили 144 (76,6%) больных, переводом из других медицинских учреждений - 44 (23,4%) пациента. Всем пациентам при поступлении было выполнено ультразвуковое исследование брюшной полости и забрюшинного пространства, при котором выявлена инфраренальная аневризма брюшной аорты. Компьютерная томография с внутривенным контрастированием была выполнена в 126 (67,0%) случаях.

Материалы и методы. Всего за период с 2010 по 2020 г. в НИИ СП находились на лечении 555 пациентов с аневризмой брюшной аорты. С симптомными аневризмами поступили 188 (33,8%) больных. Мужчин было большинство – 152 (80,8%), женщин – 36 (19,2%). Средний возраст поступивших – 69,8 лет (от 53 до 84 лет). Все пациенты поступили в экстренном порядке. Из дома поступили 144 (76,6%) больных, переводом из других медицинских учреждений - 44 (23,4%) пациента. Всем пациентам при поступлении было выполнено ультразвуковое исследование брюшной полости и забрюшинного пространства, при котором выявлена инфраренальная аневризма брюшной аорты. Компьютерная томография с внутривенным контрастированием была выполнена в 126 (67,0%) случаях.

Результаты. Из 188 пациентов, 56 (29,8%) больных были госпитализированы из приемного в реанимационное отделение, а 132 (70,2%) больных в госпитальное отделение для проведения гипотензивной

терапии, необходимого дообследования и подготовки к операции. На фоне проводимой гипотензивной, спазмолитической, обезболивающей терапии у 136 (72,3%) болевой синдром был купирован. Были оперированы 185 из 188 пациентов с симптомными аневризмами аорты. Среди пациентов, госпитализированных в госпитальное отделение, у 5 (3,8%) произошел разрыв аневризмы через несколько часов от поступления. Из них 3 умерли без операции, 2 были экстренно оперированы и умерли на операционном столе при лапаротомии. При анализе результатов, все больные были разделены на 3 группы: 1. С сохраненным болевым синдромом, которые были оперированы экстренно в первые 24 часа – 27 (14,8%) больных; 2. С сохраненным болевым синдромом оперированы срочно в первые 24-72 часа – 20 (10,9%) поступивших; 3. Если болевой синдром был купирован, то пациентов оперировали в отсроченном порядке (на 3-6 сутки с момента поступления) – 136 (74,3%) пациентов. Больным, оперированным в отсроченном порядке, выполнялось необходимое дообследование (ЭхоКГ, ФВД, УЗДГ БЦА) и консультации специалистов. Разницы по объему кровопотери и времени проведения операции, количестве осложнений и летальности в двух группах больных, оперированных в первые сутки и оперированных в первые 72 часа, не было. В группе больных, оперированных отсрочено, результаты были значительно лучше. В первой группе осложнения отмечены в 29,6% случаев, летальность составила 14,8%; во второй группе: осложнения – в 30,0% наблюдений, летальность – 20,0%. В третьей группе, оперированных отсрочено: осложнения были у 12,5% больных, летальность – 7,3%.

Обсуждение. В нашем наблюдении соотношение мужчин и женщин с симптомными аневризмами брюшной аорты составило 4:1. Средний возраст поступивших – 69,8 лет, что коррелирует с данными других исследователей. В качестве диагностических методов использовались: ультразвуковая доплерография и компьютерная томография с внутривенным контрастированием. При первичном УЗИ отмечалась некоторая гипердиагностика наличия разрыва у пациентов, поступивших экстренно с острой симптомной аневризмой брюшной аорты – в 12,2%. Возможно это объясняется тем, что УЗИ выполнялось при поступлении в приемном отделении дежурными врачами. Пациенты были не подготовленными. При повторном же УЗИ, выполненном в дневное время после подготовки, на более качественном аппарате и более квалифицированными специалистами первично полученные данные были скорректированы. При компьютерной томографии в нашем наблюдении лишь в 3 случаях из 126 (2,3%) было дано заключение о том, что, нельзя исключить разрыва аневризмы и наличия параортальной гематомы. На сегодняшний день, по данным КТ можно говорить о наличии предикторов разрыва, таких как: кровоизлияние в пристеночный тромб (признак «серпа»); фиссурация пристеночного тромба; локальный надрыв стенки

аорты; синдром драпирующей аорты, что может помочь предсказать разрыв симптомной аневризмы. Поэтому у стабильных пациентов, без четких данных за наличие разрыва аневризмы следует всегда выполнять компьютерную томографию с внутривенным контрастированием. Тактика у пациентов с подтвержденным разрывом аневризмы, особенно при наличии сопутствующей гипотонии, не вызывает сомнений - такие больные после поступления немедленно направляются в операционную. Другое дело, когда у пациентов имеется симптомная аневризма брюшной аорты без нарушения целостности стенки и без забрюшинной гематомы. Таким пациентам проводится мониторинг витальных функций, гипотензивная, спазмолитическая терапия. Задача предоперационного обследования – оценить насколько значительна сопутствующая патология и что можно предпринять, чтобы минимизировать риск послеоперационных осложнений. В нашем наблюдении у 5 (2,7%) пациентов, поступивших экстренно с острой симптомной аневризмой брюшной аорты, произошел разрыв аневризмы в течение суток и больные умерли. Эти больные были обследованы в приемном отделении, разрыв аневризмы был исключен и пациенты госпитализированы в госпитальное отделение для дообследования. Соответственно, среди больных, госпитализированных в реанимационное отделение для проведения управляемой гипотензивной терапии и обследования, разрыва аневризмы брюшной аорты не было. В группах больных, оперированных в первые сутки и в срочном порядке (24-72 часа), существенной разницы по кровопотери, времени операции, осложнениям и летальности не было. В группе же пациентов, оперированных в отсроченном порядке в плановой операционной, кровопотеря, время операции, осложнения, летальность были значительно ниже.

Выводы. Наличие симптомной аневризмы, с учетом сопутствующей патологии и состояния пациента, является показанием к операции, в связи с высоким риском разрыва. В то же время необходимо дифференцировано подходить в каждом случае. Пациентов с симптомной аневризмой брюшной аорты с болевым синдромом следует госпитализировать в отделение реанимации для мониторинга, проведения гипотензивной терапии, выполнения необходимого обследования. В случаях невозможности госпитализации в реанимационное отделение или сохранения болевого синдрома, больного следует оперировать экстренно. Либо операцию выполнять в срочном порядке (48-72 часа) при отсутствии достаточно квалифицированных хирургов на момент поступления пациента. Также экстренная операция показана больным с симптомной аневризмой, у кого по данным КТ имеются предикторы разрыва, такие как: кровоизлияние в пристеночный тромб (признак «серпа»); фиссурация пристеночного тромба; локальный надрыв стенки аорты; синдром драпирующей аорты. При купировании болевого синдрома, нормализации

артериального давления, пациент может быть дообследован и оперирован в отсроченном порядке.

ТРОМБОЛИТИЧЕСКАЯ ТЕРАПИЯ В ЛЕЧЕНИИ ТРОМБИРОВАННЫХ АНЕВРИЗМ ПОДКОЛЕННЫХ АРТЕРИЙ

Михайлов И.П., Лавренов В.Н.

ГБУЗ НИИ СП им. Н.В. Склифосовского ДЗМ, Москва, Россия

Введение. Улучшить результаты хирургического лечения больных с острой ишемией нижних конечностей, обусловленной тромбозом истинных дегенеративных аневризм подколенной артерии.

Материалы и методы. С 2011 по 2017 гг. в отделении неотложной сосудистой хирургии НИИ СП им. Склифосовского 41 пациенту проведена тромболитическая терапия (далее ТЛТ) по поводу острой ишемии нижних конечностей, обусловленной тромбозом истинных дегенеративных аневризм подколенных артерий. Аневризмой подколенной артерии (далее – АПА) считали диаметр сосуда 1,4 см или больше, но при этом хотя бы в полтора раза больший, чем диаметр неизмененного сегмента приводящей артерии. Все пациенты были мужского пола. Средний возраст составил $63,4 \pm 9,7$ года (диапазон 38 – 84 года). У всех больных присутствовала острая ишемия нижней конечности вследствие тромбоза аневризмы подколенной артерии I – II-й В ст. (по классификации И.И. Затевахина). Сроки ишемии конечности на момент поступления были от 3,5 часов до 13 суток. Предоперационное обследование включало оценку жалоб, сбор анамнеза, физикальный осмотр и инструментальные методы диагностики (УЗДС, МСКТ АГ, ДСА). Ретроспективно больные были разделены на 2 группы: в первую группу включены 24 пациента, которым проведена инициальная катетеронаправленная ТЛТ. Показанием к проведению ТЛТ являлось наличие острой неугрожающей ишемии конечности у пациентов с выявленной тромбированной аневризмой подколенной артерии. Впоследствии 13/24 (54,2%) больных из группы были оперированы. Операция заключалась в отключении из кровотока АПА, бедренно-подколенном шунтировании или протезировании подколенной артерии ниже суставной щели. Во вторую группу включены 17 пациентов с острой, в большинстве случаев угрожающей ишемией нижних конечностей, обусловленной тромбозом АПА, которые были экстренно оперированы, а ТЛТ проведена интраоперационно. Оперативные вмешательства были аналогичными в I группе.

Результаты. В первой группе у 16/24 (66,7%) больных достигнут положительный эффект ТЛТ: восстановлена проходимость аневризмы и хотя бы одной артерии голени. Впоследствии оперативное лечение выполнено 12 больным в объеме отключения аневризмы из кровотока, бедренно-подколенного шунтирования ниже суставной щели. У двух оперированных пациентов произошел тромбоз шунта с развитием

гангрены у одного больного. Два пациента с восстановленным кровотоком от оперативного лечения отказались, один больной с полным восстановлением магистрального кровотока в конечности переведен в эндокринологическое отделение стационара по месту жительства ввиду тяжелой гипергликемии; у одного больного развился острый панкреонекроз с летальным исходом. У 4/24 (16,7%) больных проведенная ТЛТ без эффекта, при этом в одном случае развилась ишемическая гангрена, потребовавшая высокой ампутации конечности. У 3/24 (12,5%) пациентов проведение ТЛТ осложнилось развитием желудочно-кишечного кровотечения, двум из них выполнена ампутация с летальным исходом в одном случае. У одного пациента (4,1%) во время проведения тромболитической терапии произошло резкое ухудшение кровообращения в конечности, потребовавшее экстренного оперативного вмешательства. Произведено отключение тромбированной аневризмы от кровотока, выполнено бедренно-подколенное шунтирование. Ранний послеоперационный период осложнился развитием парапротезной гематомы, тромбозом шунта с исходом в гангрену конечности. Критериями сравнения в группах считали количество ампутаций и летальность, а также количество геморрагических осложнений. Совокупно в I группе выполнено 4/24 (16,7%) ампутации, произошло 2/24 (8,3%) летальных исхода. Тяжелые геморрагические осложнения произошли у 4 больных (у трех ЖКК, у одного – обширная парапротезная гематома). Во II-й группе тромбоз шунта наступил у 2/17 (11,8%) пациентов, при этом гангрена развилась у одного больного (5,9%). Геморрагических осложнений не отмечено, летальных исходов не было.

Обсуждение. Проведение катетеризированной ТЛТ в отношении тромбированных АПА при достижении клинического, ангиографического эффекта позволяет отсрочить оперативное вмешательство, по сути, превращая его в плановое, однако связано с высоким риском геморрагических осложнений. Кроме того, отсутствие эффекта ТЛТ в отношении тромбированных АПА оценивается в ~29%. Интраоперационная ТЛТ является более безопасной с точки зрения геморрагических осложнений, позволяет использовать тромболитика у больных с угрожающей степенью ишемии.

Выводы. 1. Регионарная интраоперационная тромболитическая терапия является безопасным, эффективным дополнительным методом реваскуляризации у пациентов с острой ишемией нижней конечности, обусловленной тромбозом АПА. 2. Метод интраоперационной тромболитической терапии позволяет использовать малые дозы тромболитического препарата, при этом эффективно воздействовать непосредственно на дистальное артериальное русло после предварительно выполненной механической тромбэктомии, тем самым снижая риск значительных геморрагических осложнений. 3. Интраоперационная ТЛТ

может быть применена при угрожающей степени ишемии конечности.

ОБЩЕБЕДРЕННО-ПРОФУНДНОЕ ПРОТЕЗИРОВАНИЕ ИЛИ ПРОТЯЖЁННАЯ ПРОФУНДОПЛАСТИКА – ЧТО ЛУЧШЕ?

Михайлов И.П., Козловский Б.В., Арустамян В.А.

ГБУЗ г. Москвы НИИ СП им. Н.В.Склифосовского, Москва, Россия

Введение. Провести сравнительную оценку общебедренно-профундного протезирования и протяжённой профундопластики у пациентов с протяжённым поражением глубокой артерии бедра.

Материалы и методы. С 2018 по 2021 гг. нами прооперировано 77 пациентов с острой и критической ишемией нижних конечностей. Критерии включения: протяжённое атеросклеротическое поражение глубокой артерии бедра, тотальная облитерация поверхностной бедренной артерии, тромбированный бедренно-подколенный шунт, окклюзия подколенной артерии и артерий голени, проходимость путей притока до общей артерии бедра. Операции всем пациентам выполнялись только из одного доступа – в бедренном треугольнике. Средний возраст больных составил 69 [63,5;74] лет. Мужчин – 59, женщин – 18. Пациенты разделены на 2 группы: группа I (n=39) – пациенты, которым выполнено общебедренно-профундное протезирование, и группа II (n=38) – пациенты, которым выполнена протяжённая профундопластика. Для пациентов группы I в качестве кондуита применяли аутовену (n=22), синтетический протез (n=13), аутоартерию по методике «собственного кондуита» по Jahrome (n=4). В качестве пластического материала для пациентов группы II применяли: аутовену (n=19), синтетическую заплатку (n=16), аутоартерию (n=3). Срок наблюдения составил от 3 до 6 месяцев. Оценивали проходимость зоны реконструкции по данным ультразвукового дуплексного сканирования, субъективные и объективные показатели улучшения в локальном статусе, частоту тромбозов реконструкций и связанных с ними ампутаций. Статистический анализ данных выполняли в программе STATISTICA, версия 10.0. Использовали непараметрические методы: критерий χ^2 , критерий Манна-Уитни. Для сравнения исходов лечения применяли тест Мак-Немара. Статистически значимыми считали различия при $p < 0,05$.

Результаты. Не было выявлено статистически достоверных различий групп по таким показателям, как возраст, сопутствующие заболевания и факторы риска, пол ($p > 0,05$). В указанные сроки наблюдения область реконструкции оставалась проходимой у 30 (76,9%) пациентов группы I и у 19 (50,0%) пациентов группы II ($p = 0,014$). У данных пациентов отмечалось исчезновение болей покоя, заживление трофических нарушений, увеличение дистанции безболевого ходьбы. Число тромбозов реконструкций в группе I составило 9 (23,1%). В качестве пластического материала у них применялись: аутоартерия в 2 (22,2%) наблюдениях,

аутовена в 2 (22,2%) наблюдениях, синтетический протез в 5 (55,6%) наблюдениях. В группе II число тромбозов зон реконструкции составило 19 (50,0%). При этом применялся следующий пластический материал: аутовена в 7 (36,8%) наблюдениях, синтетическая заплатка в 12 (63,2%) наблюдениях ($p=0,032$). Ампутации по поводу ишемической гангрены, развившейся вследствие тромбоза зоны реконструкции на сроке наблюдения до 6 месяцев выполнены 2 (5,1%) пациентам группы I и 7 (18,4%) пациентам группы II ($p=0,024$).

Обсуждение. При тотальной облитерации артерий инфраингвинальной зоны, единственной возможной магистралью для восстановления кровотока ниже паховой связки остаётся глубокая артерия бедра. При протяжённом атеросклеротическом поражении глубокой артерии возникает необходимость выполнения эндартерэктомии из неё. При этом увеличивается тромбогенная поверхность, как за счёт эндартерэктомированной стенки артерии, так и за счёт длинного шва при выполнении профундопластики. Выполнение общебедренно-профундного протезирования с полной резекцией окклюзированного участка глубокой артерии бедра решает как минимум три задачи: уменьшение тромбогенной поверхности, уменьшение времени основного этапа за счёт формирования всего двух косых анастомозов по типу «конец-в-конец», восстановление физиологического тока крови за счёт анатомичности реконструкции. В нашем исследовании пациенты, которым выполнено общебедренно-профундное протезирование, показали лучшие отдалённые результаты и меньшую частоту ампутаций. Большая частота тромбозов приходится на синтетический материал.

Выводы. У пациентов с протяжённым поражением глубокой артерии бедра оптимальным видом реконструкции, дополняющим тромбэндартерэктомию из общей бедренной артерии, является общебедренно-профундное протезирование. При использовании синтетического материала частота тромбозов выше.

МЕСТО РЕГИОНАРНОЙ АНЕСТЕЗИИ В ХИРУРГИИ СОННЫХ АРТЕРИЙ У ПАЦИЕНТОВ СТАРШЕЙ ВОЗРАСТНОЙ ГРУППЫ

Мкртчян А.Н., Кононенко Д.А., Горин С.Г.

Госпиталь ветеранов войн № 2, Москва, Россия

Цель работы: изучить непосредственные результаты хирургического лечения, оценить безопасность и обоснованность применения регионарной анестезии при выполнении каротидной эндартерэктомии у пациентов старшей возрастной группы (75 лет и более).

Материалы и методы. В исследование включено 86 пациентов с патологией брахиоцефальных артерий, находящихся на стационарном лечении в отделении сосудистой хирургии Госпиталя ветеранов войн №2 г.Москва; 51 (59%) мужчин, 35 (41%) женщин, в возрасте от 75 до 96 лет,

средний возраст 83,5 лет. Причиной поражения сонных артерий являлся атеросклероз и атеросклероз в сочетании с патологической извитостью ВСА.

При определении показаний к операции на сонной артерии учитывали клиническую картину, степень стеноза (70% и более), характер атеросклеротической бляшки и степень линейной скорости кровотока (ЛСК) на патологической извитости ВСА.

Операции включали классическую, эверсионную каротидную эндартерэктомию и эндартерэктомию с резекцией ВСА с низведением устья. Среди сопутствующей патологии преобладала гипертоническая болезнь, ишемическая болезнь сердца, хроническая сердечная недостаточность, сахарный диабет. Всем пациентам в предоперационном периоде выполнялась компьютерная ангиография брахиоцефальных артерий с оценкой Виллизиевого круга, нативное КТ головного мозга, ЭГДС, ЭХО-КГ, УЗДС БЦА, консультированы кардиологом, неврологом, медицинским психологом. Оценка толерантности головного мозга к ишемии оценивалось при помощи транскраниальной оксиметрии аппаратом (Covidien Somatosensor Invos 5100) и у некоторых пациентов так же было применено измерение ретроградного артериального внутричерепного давления. При проведении оперативного вмешательства использовалась общая анестезия в 3 (3.4%) случаев и регионарная анестезия в 83 (96.6%) случаев. При выполнении регионарной анестезии использовалось сочетание проводниковой и местной инфильтрационной анестезии – выполнялись глубокая (боковым и (или) передним доступом) и поверхностная блокады шейного сплетения, инфильтрация мягких тканей в области угла нижней челюсти. Использовались местные анестетики – 0,75 % раствор ропивакаина.

Обсуждение. В настоящее время основными направлениями в выборе обезболивания при операциях на сонных артериях являются общая анестезия. Регионарная анестезия до сих пор является обсуждаемым методом при операциях на сонных артериях. Работы и статьи указывают как на преимущества, так и на недостатки каждого из методов обезболивания. В нашей повседневной работе доля регионарной анестезии в общей структуре обезболивания при КЭАЭ составляет 99%.

Результаты. Летальность составила 2 пациентов 2.3% (у одного из них причина смерти инсульт повторный, у второго острый инфаркт миокарда). 3 инсульта 3.4% (один из них умер, у одного в течение 2-х часов выполнено тромбэктомия с регрессом неврологической клиники и полным восстановлением, и у одного пациента через месяц после ОНМК неврологическая клиника нивелирована). Повторные операции по поводу кровотечения не было. Раневых проблем не отмечалось.

Выводы. Использование регионарной анестезии с одновременной оценкой толерантности к ишемии головного мозга, позволяет наиболее

достоверного осуществлять контроль защиты головного мозга к временной окклюзии сонных артерий, что дает возможность своевременного проведения мер для профилактики интраоперационных ишемических повреждений в виде использования временного обходного шунта. Безопасность методики позволяет применять ее у пациентов старшей возрастной группы с сопутствующими патологиями и высоким анестезиологическим риском.

РЕЗУЛЬТАТЫ ЭНДОВАСКУЛЯРНОЙ РЕВАСКУЛЯРИЗАЦИИ СОЧЕТАННЫХ ПОРАЖЕНИЙ БИФУРКАЦИИ АОРТЫ И ОБЩИХ ПОДВЗДОШНЫХ АРТЕРИЙ В БЛИЖАЙШИЕ И ОТДАЛЕННЫЕ СРОКИ НАБЛЮДЕНИЯ

*Мочалова А.Б., Саая Ш.Б., Гостев А.А., Чебан А.В., Рабцун А.А.,
Бугуров С.В., Бочков И.В., Осипова О.С., Игнатенко П.В., Карпенко А.А.
Научно-исследовательский отдел сосудистой и гибридной хирургии, ФГБУ «НМИЦ им.
ак. Е. Н. Мешалкина» Минздрава России, Новосибирск, Россия*

Введение. Оценка показателей раннего и долгосрочного периода после киссинг-стентирования бифуркации брюшной аорты и общих подвздошных артерий, анализ предикторов осложнений и долгосрочной проходимости артерий.

Материалы и методы. Проведен ретроспективный анализ пациентов, которым было выполнено киссинг-стентирование по поводу стено-окклюзионных поражений аорто-подвздошного сегмента (TASC C и D) за период с 2012 – 2018 гг. в НМИЦ им. ак. Мешалкина Е.Н. Анализированы показатели в раннем послеоперационном (клинический успех, осложнения, связанные с процедурой, реваскуляризация, госпитальные MACE и MALE) и в долгосрочном периоде (первичная проходимость, вторичная проходимость, ассистированная проходимость, выживаемость, сохранение конечности).

Результаты. Выход проксимальных участков стентов выше бифуркации аорты, их диаметр менее 7 мм и наличие тромботических масс в инфраренальной аорте при анализе томограмм статистически и независимо были связаны с более низкой первичной проходимостью. У возрастных пациентов риск ампутаций после операций достоверно выше.

Обсуждение. Эндоваскулярное лечение стено-окклюзионных поражений подвздошных артерий с вовлечением бифуркации аорты и общих подвздошных артерий является предметом дискуссий. Золотым стандартом хирургического лечения при синдроме Лериша является аорто-бедренное шунтирование, однако оно сопряжено риском развития хирургических осложнений до 25%.

Выводы. Метод «киссинг-стентирования» аорты показал удовлетворительные результаты с технической точки зрения и поздней проходимости, а также в плане безопасности и эффективности в лечении

сочетанных поражений бифуркации аорты и общих подвздошных артерий.

БЛИЖАЙШИЕ И ОТДАЛЕННЫЕ РЕЗУЛЬТАТЫ БЕДРЕННО-ДИСТАЛЬНЫХ ШУНТИРОВАНИЙ

*Мухамадеев И.С., Оборин А.А., Данилов В.Н.
Пермская краевая клиническая больница, Пермь, Россия*

Введение. Сравнить ближайшие и отдаленные результаты бедренно-дистальных шунтирований большой подкожной веной (БПВ) и синтетическим РТФЕ протезом у пациентов с критической ишемией. Дизайн: Ретроспективное одноцентровое сопоставленное исследование случай-контроль.

Материалы и методы. Ретроспективное одноцентровое сопоставленное исследование случай-контроль. С 2013 по 2021 г. было выполнено 64 дистальных шунтирований. Больные разделены на 2 группы: 1 группу составили пациенты, которым выполнено 34 дистальных шунтирований с использованием БПВ, у 30 использовался синтетический РТФЕ протез. У всех больных проанализированы клинико-демографические характеристики. Первичными конечными точками были отдаленная проходимость, свобода от ампутаций. Вторичной конечной точкой является была отдаленная выживаемость

Результаты. В отдаленном периоде результаты лечения прослежены у всех больных оперированными разными способами. В 2 группе зарегистрирован 1 ранний тромбоз, с успешным восстановлением проходимости протеза. Смерти во время госпитализации в обеих группах не было. Один пациент перенес инфаркт миокарда в раннем послеоперационном периоде. Средняя продолжительность наблюдения составила 48 месяцев. 5-летняя выживаемость составила 20% в группе РТФЕ и 38,2% в группе GSV (логарифмический ранг 0,341). 2-летняя кумулятивная проходимость составила 36,7% в группе РТФЕ и 76,5% в группе БПВ (лог-ранк = 0,002). 2-годичная свобода от ампутации составила 40% в группе РТФЕ и 76% в группе БПВ (лог-ранк 0,015). 2-летняя выживаемость в 1 группе 88,2% и 60% во второй группе. 5-летняя выживаемость – 38,2% в 1 группе и 20% во второй группе ($p=0,341$). 2х-летняя свобода от ампутации в 1 группе – 76,5%, во второй – 40%. 5-летняя – 20,6% и 10% соответственно ($p=0,015$).

Обсуждение. Поиск предикторов влияющих на проходимость в обеих группах проводился с помощью регрессии Кокса: наличие диабета, необходимость анастомоза с берцовыми артериями и класс 4 степень артериальной недостаточности были независимыми предикторами потери первичной проходимости при многофакторном анализе (95% ДИ 1,6-20,1, ОШ 5,7 для диабета, 95% 0,07-0,55; ОШ 0,204 для ХАН 4, 95% ДИ 1,2-7,1, ОШ 2,9 для дистального анастомоза с берцовой артерией).

Выводы. Большая подкожная вена – является наиболее приоритетным

материалом для бедренно-дистального шунтирования. Синтетический протез из PTFE без импрегнации гепарином показывает приемлемые ближайшие результаты, но через 2 года результаты проходимости существенно уступали. Стоит отметить, что нарушение проходимости шунта в большинстве случаев ведет к ампутации.

ПРОТЕЗИРОВАНИЕ ВНУТРЕННЕЙ СОННОЙ АРТЕРИИ И КАРОТИДНАЯ ЭНДАРТЕРАТОМИЯ: ОТДАЛЕННЫЕ РЕЗУЛЬТАТЫ

Мухаммадеев И.С., Оборин А.А.

Пермская краевая клиническая больница, Пермь, Россия

Введение. Проанализировать ближайшие и отдаленные результаты протезирования внутренней сонной артерии синтетическим протезом.

Материалы и методы. Ретроспективное одноцентровое исследование, в которое были включены пациенты с протезированием ВСА и эверсионной КЭАЭ. В первую группу вошли пациенты, с протезированием ВСА (n=61), во вторую группу вошли пациенты, перенесшие эверсионную КЭА (n=104). Показаниями к протезированию были распространяющаяся бляшка в дистальной части ВСА, тромбогенная поверхность после эндартерэктомии

Результаты. Средний период наблюдения в обеих группах составил 51,46 (1-65) месяцев. Время зажима сонной артерии было значительно выше в группе протезирования ВСА и составило $20,59 \pm 4,78$ минуты, тогда как в группе КЭАЭ оно составило $12,27 \pm 3,45$ минуты ($p < 0,00001$). В раннем послеоперационном периоде 1 случай ипсилатерального инсульта в группе 1. Количество послеоперационных осложнений было достоверно выше в 1-й группе ($p = 0,004$), в том числе гематома раны – 2 (3,28) и 1 (0,96) соответственно ($p = 0,282$). Инфаркт миокарда - 2 (3,28) случая в 1-й группе и более одного случая во 2-й группе, инсульт - 3 (4,91) случая и 1 (0,96) случай соответственно ($p = 0,110$). В 1 случае был зарегистрирован тромбоз протеза в раннем послеоперационном периоде, в 2 случаях инсульт ипсилатеральный без потери проходимости трансплантата. В 1-й группе также было 2 случая невропатии черепно-мозговых нервов. Общее количество послеоперационных осложнений было выше в первой группе - 9 (14,51) и 2 (1,92) соответственно ($p = 0,0014$). В течение 30-дневного периода после госпитализации инсульт и ИМ не были зарегистрированы ни в одной группе.

Обсуждение. В отдаленном периоде результаты лечения наблюдались у 60 пациентов 1-й группы и 104 пациентов 2-й группы соответственно. Долгосрочная выживаемость значительно выше в группе КЭАЭ ($p = 0,007$). Долгосрочная свобода от инсульта также различалась в обеих группах и была лучше в группе КЭАЭ ($p = 0,032$). У одного пациента через 36 месяцев был зарегистрирован рестеноз проксимального

анастомоза с общей сонной артерией, что потребовало стентирования сонной артерии. Из 18 пациентов первой группы, перенесших инсульт, только у 6 в отдаленном периоде наблюдался тромбоз протеза.

Выводы. Протезирование ВСА может быть использована только в тех случаях, когда выполнение эверсионной КЭАЭ невозможно. Непосредственные и долгосрочные результаты лучше у больных перенесших КЭАЭ. Синтетический конduit из PTFE - это оптимальный и всегда доступный трансплантат для протезирования ВСА.

МНОГОУРОВНЕВЫЕ ПОРАЖЕНИЯ АРТЕРИЙ НИЖНИХ КОНЕЧНОСТЕЙ: ВЫБОР ОПТИМАЛЬНОЙ ХИРУРГИЧЕСКОЙ ТАКТИКИ

*Мухамадеев И.С., Оборин А.А., Данилов В.Н.
Пермская краевая клиническая больница, Пермь, Россия*

Введение. Одной из важных проблемой в сердечно-сосудистой хирургии является наличие многоуровневых поражений артерий нижних конечностей. Представлены результаты вмешательств при многоуровневых поражениях артерий нижних конечностей.

Материалы и методы. Проанализированы результаты лечения 83 больных с сочетанным поражением аорто-бедренного и бедренно-подколенного сегмента типа TASC C и D. Пациенты разделены на 2 группы и 2 подгруппы. Группа 1 пациенты которым выполнены комбинированные многоуровневые вмешательства, в свою очередь группа 1 разделена на 2 подгруппы по типу выполненной реконструкции. Группа 1А – закрытая петлевая эндартерэктомия из подвздошных артерий бедренно-подколенное (тибиальное) шунтирование. Группа 1Б – аорто (подвздошно) – бедренное шунтирование петлевая эндартерэктомия из артерий бедренно-подколенного сегмента. Группа 2 – пациенты, которым сочетанно выполнено аорто (подвздошно) бедренное бедренно-подколенно (тибиальное) шунтирование.

Результаты. В группе 2 в 17,65% (n=3) случаев зарегистрирован тромбоз шунтов в раннем послеоперационном периоде. Лимфорея в группе 1 диагностирована у 2 (3,08%) больных и в 1 случае (5,88%) в группе 2 (p = .583). В группе 1 зарегистрирован 1 эпизод кровотечения, в группе 2 кровотечений зарегистрировано не было. В 1 и во 2 группе зарегистрировано по 1 случаю инфаркта миокарда (ИМ) в раннем послеоперационном периоде (p=0,301), у одного больного в группе 2 инсульта с регрессом симптоматики в послеоперационном периоде. В группе 1 смертей и ампутаций в раннем послеоперационном периоде зарегистрировано не было. В группе 2 двое больных (11,76%) перенесли ампутацию в раннем послеоперационном периоде, один больной скончался в раннем послеоперационном периоде.

Обсуждение. Первичная проходимость в группе 1А к 12, 24 и 60

месяцу составила – 95%, 76% и 63% соответственно, в группе 1Б в те же сроки месяцу составила 86%, 86% и 81% соответственно, в группе 2 в те же сроки 100%, 100% и 85% соответственно ($p = 0,368$). Вторичная проходимость в группе 1А к 12 месяцам – 77%, к 24 месяцам 77% и к 60 месяцам 52%. В группе 1Б – к 12 месяцам – 100%, к 24 месяцам 67%. В группе 2 к 12 месяцу и 24 месяцу 50% ($p = 0,983$).

Выводы. Необходимо рассматривать комбинированные вмешательства с применением петлевой эндартерэктомии как альтернативу многоуровневым шунтированиям при протяженных атеросклеротических поражениях. Это позволяет снизить риски послеоперационных осложнений при схожей эффективности, однако для получения более достоверных результатов необходимо увеличить число наблюдений.

ПЕТЛЕВАЯ ЭНДАРТЕРЭКТОМИЯ ИЗ ПОДВЗДОШНЫХ АРТЕРИЙ И АОРТО-БЕДРЕННОЕ ШУНТИРОВАНИЕ: ОТДАЛЕННЫЕ РЕЗУЛЬТАТЫ

Оборин А.А., Мухамадеев И.С., Данилов В.Н.

Пермский государственный медицинский университет, Пермь, Россия

Введение. Петлевая эндартерэктомия из подвздошных артерий является спорным методом восстановления проходимости, в то время как аорто-бедренное шунтирование (АБШ) является “золотым стандартом” в поражении подвздошных артерии TASC C и D, однако более травматичным. Цель исследования оценить отдаленные результаты петлевой эндартерэктомии из подвздошных артерий и аорто-бедренное шунтирование.

Материалы и методы. Ретроспективное когортное исследование проведено на базе Пермской краевой клинической больницы. В исследование вошли пациенты с поражением аорто-бедренного сегмента типа TASC C и D прооперированных разными способами: 1 группа: петлевая эндартерэктомия из подвздошных артерий ($n=83$); 2 группа – аорто-бедренное шунтирование ($n=63$). Первичной конечной точкой была первичная, первично-ассистированная и вторичная проходимость, выживаемость, отсутствие сердечно-сосудистых событий. Для анализа предикторов нарушения проходимости использовалась регрессионная модель пропорционального риска Кокса.

Результаты. Анализу подвергнуто 146 оперативных вмешательств. Средний период наблюдения составил 54,1 месяца. В 30-дневный период не было зарегистрировано летальных исходов. Ранний тромбоз (30 дневный период) зарегистрирован у 4 (6,35%) пациентов в группе АБШ. В 1-й группе ампутаций в раннем периоде не зарегистрировано, тогда как во 2-й группе было 2 (3,17) больших ампутации. Первичная проходимость в 1-й и 2-й группах через 12, 24, 60 месяцев составила 87,5%, 82,8%, 66,6% и 93,5%, 93,5%, 90,1% соответственно ($p < 0,0001$). Первично-ассистированная

и вторичная проходимость не имели различий между группами ($p = 0,553$ и $p = 0,582$). 5-свобода от ампутации и свобода от сердечно-сосудистых событий не имели достоверной разницы разницы ($p = 0,134$ и $p = 0,113$). 5-летняя выживаемость была значительно хуже во 2-й группе.

Обсуждение. При многофакторном анализе в группе петлевой эндартерэктомии возраст более 65 лет (ОШ 5,363; 95% доверительный интервал (ДИ) 1,194-24,097; $p = 0,028$) и поражение ПБА без вмешательства (ОШ 3,460; ДИ 0,957-12,513; $p = 0,058$) были независимо связаны с нарушением проходимости.

Выводы. Проведенное исследование демонстрирует, что АБШ является надежным вмешательством при протяженном поражении подвздошных артерий. Окклюзия ПБА в отдаленном периоде не снижает проходимость шунта. Хотя ПЭАЭ менее инвазивная процедура, долгосрочную проходимость нельзя назвать удовлетворительной. Возраст старше 65 лет и поражение ПБА без вмешательства увеличивают риск повторной окклюзии подвздошных артерий. ПЭАЭ из подвздошных артерий не рекомендуется в качестве изолированной процедуры без дополнительных вмешательств.

СРЕДНЕСРОЧНЫЕ РЕЗУЛЬТАТЫ ОТКРЫТОГО И ЭНДОВАСКУЛЯРНОГО ЛЕЧЕНИЯ СТЕННО-ОККЛЮЗИОННОГО ПОРАЖЕНИЯ ПОДВЗДОШНОГО СЕГМЕНТА (TASC II C, D) В РАНДОМИЗИРОВАННОМ КЛИНИЧЕСКОМ ИССЛЕДОВАНИИ

Оганисян С.А., Саая Ш.Б., Футтулова Ш.Ш., Гостев А.А., Чебан А.В., Рабцун А.А., Бугуров С.В., Осипова О.С., Игнатенко П.В., Стародубцев В.Б., Митрофанов В.О., Карпенко А.А.

Научно-исследовательский отдел сосудистой и гибридной хирургии, ФГБУ «НМИЦ им. Ак. Е. Н. Мешалкина» Минздрава России, Новосибирск, Россия

Введение. Целью этого рандомизированного, проспективного исследования было сравнение краткосрочных и среднесрочных результатов по безопасности и эффективности эндоваскулярного и открытого хирургического лечения у пациентов с окклюзионной болезнью аорто-подвздошного сегмента:

Материалы и методы. С 2014 по 2020 г. в ФГБУ «НМИЦ им. ак. Е.Н. Мешалкина» Минздрава России 202 пациента, подходящие по критериям включения с аорто-подвздошной окклюзионной болезнью были рандомизированы и распределены в эндоваскулярную группу или в группу открытой реконструкции. В первой группе пациентам выполняли эндоваскулярную реканализацию со стентированием подвздошных артерий, а в группе открытой реконструкции выполняли аорто-бедренное шунтирование. Были собраны демографические, клинические данные пациентов и оценены результаты по безопасности и эффективности проведенных операций.

Результаты. Среднее время наблюдения составило 44 ± 23 месяцев. Средняя продолжительность госпитализации в ЧТА составила $6,1 \pm 4,2$ дня против $14,1 \pm 6,9$ дней в группе АБШ, $p < 0,001$. Технический успех был 97% в группе ЧТА, 100% в группе АБШ. Частота 30-дневных малых осложнений составили 5% в эндоваскулярной группе против 17% в открытой группе, $p = 0,01$. Первичная проходимость составила 66% (ЧТА) против 84% (АБШ) за вышеуказанный период наблюдения, $p = 0,014$. Вторичная и первично-ассистированная проходимости составили 95% и 93% в группе ЧТА, 99% и 98% в группе АБШ, $p = 0,28$ и $p = 0,21$ соответственно. Свобода от ампутации составила 97% (ЧТА) против 98% (АБШ) $p = 0,68$. Выживаемость составила 93% и 88% ЧТА и АБШ соответственно, $p = 0,69$.

Обсуждение. Традиционно открытая реконструкция считается наиболее надежным вмешательством, для лечения стено-окклюзионного поражения аорто-подвздошного сегмента с отличной долгосрочной проходимостью до 87-94% за пятилетний период [Hans et al., 2008; Naren van et al., 2017]. Однако, пожилой возраст и сопутствующая патология пациентов связаны с большим количеством внутрибольничных системных осложнений и значительно более длительным пребыванием в больнице, что стимулировало поиск менее инвазивных вмешательств в течение последних нескольких десятилетий [Dorigo et al., 2017; Kavaliauskiene et al., 2014]:

Выводы. В этом исследовании эндоваскулярные операции были связаны с высоким техническим успехом сопоставимым открытой хирургией, меньшим количеством внутрибольничных системных осложнений, значительно более короткой продолжительностью пребывания в больнице. Однако по эффективности ЧТА достоверно уступает аорто-бедренному шунтированию за отмеченный период наблюдения.

ЭФФЕКТИВНОСТЬ ЛЕЧЕНИЯ БОЛЬНЫХ С ХРОНИЧЕСКИМИ ОБЛИТЕРИРУЮЩИМИ ЗАБОЛЕВАНИЯМИ АРТЕРИЙ НИЖНИХ КОНЕЧНОСТЕЙ ЦИЛОСТАЗОЛОМ

Онучин П.Г.

ФГБОУ ВО «Кировский ГМУ» МЗ РФ, Киров, Россия; ООО ЛДЦ «Верис», г. Киров, Россия

Введение. Изучить эффективность применения цилостазола (Плетакса) в комплексном лечении больных с хроническими облитерирующими заболеваниями артерий н/конечностей.

Материалы и методы. С 2019 по 2022 г. цилостазол (плетакс) применяли в лечении 104 пациентов с хроническими облитерирующими заболеваниями артерий н/конечностей, для увеличения максимального расстояния и расстояния, проходимого без боли, у пациентов с

перемежающейся хромотой, у которых нет болей в покое и отсутствуют признаки некроза периферических тканей (хроническая ишемия нижних конечностей II степень по классификации Фонтейна-Покровского). Цилостазол применялся в качестве терапии второго ряда у пациентов с перемежающейся хромотой, у которых изменение образа жизни (в т.ч. прекращение курения и программы физической реабилитации) и другие надлежащие вмешательства оказались недостаточными для уменьшения симптомов перемежающейся хромоты. По степени ХАН пациенты распределились следующим образом: ПА ст. – 38 пациентов, ПБ ст. – 66 пациентов. Мужчин было – 86, женщин – 18. Возраст больных варьировал от 39 до 91 года (средний возраст 63,7 1,92 года). Давность заболевания составляла от 1 до 25 лет (в среднем 13,3 2,14 года). Основными проявлениями заболевания были перемежающаяся хромота, изменение цвета кожных покровов конечностей. Обследование включало определение уровня фибриногена, общего холестерина, ЛПНП, ЛПВП, триглицеридов, АЧТВ, тромбиновое время, определение ЛПИ, УЗД-сканирование артерий. Терапию цилостазолом (плетаксом) проводили по следующей схеме: по 100 мг (1 таблетка) 2 раза в день в течение 3 месяцев.

Результаты исследования: Клиническая эффективность оценивалась по увеличению дистанции безболевой ходьбы, снижению уровня фибриногена. В группе больных с ПА ст. ХАН у 8 больных и 6 пациентов с ПБ ст. - на фоне лечения цилостазолом удалось полностью купировать болевой синдром, у 4 пациентов с ПА ст., и 6 пациентов с ПБ ст. динамики изменения дистанции перемещающейся хромоты не отмечено, что потребовало рассмотреть другие способы лечения; у остальных пациентов отмечалось увеличение дистанция ходьбы с ПА ст. в среднем на 468 метров, с ПБ ст. в среднем на 162 метра, что позволило большинству пациентов перейти в более высокий класс степени ХАН.

Выводы. Наш опыт показал высокую эффективность и целесообразность применения цилостазола (плетакса) в лечении больных с хроническими облитерирующими заболеваниями артерий н/конечностей для уменьшения симптомов перемежающейся хромоты.

ПРИМЕНЕНИЕ НАФТИДРОФУРИЛА (ДУЗОФАРМА) В КОМПЛЕКСНОМ ЛЕЧЕНИИ БОЛЬНЫХ С ХРОНИЧЕСКИМИ ОБЛИТЕРИРУЮЩИМИ ЗАБОЛЕВАНИЯМИ АРТЕРИЙ НИЖНИХ КОНЕЧНОСТЕЙ

Онучин П.Г.

*ФГБОУ ВО Кировский ГМУ Минздрава России, Киров, Россия ООО ЛДЦ «Верис»,
Киров, Россия*

Введение. В работе изучена эффективность применения нафтидрофурила (Дузофарма) в комплексном лечении больных с хроническими облитерирующими заболеваниями артерий н/конечностей.

Материалы и методы. С 2015 по 2022 гг. нафтидрофурил применен в лечении 202 пациентов с хроническими облитерирующими заболеваниями артерий н/конечностей, которые лечились консервативно (оперативное лечение было не показано). По степени ХАН: 2Аст. – 92 пациента, 2 Б ст. – 86 пациентов, 3 ст. – 24 пациента. Мужчин было – 146, женщин – 56. Возраст больных варьировал от 39 до 91 года (средний возраст 63,7 1,92 года). Давность заболевания составляла от 1 до 25 лет (в среднем 13,3 2,14 года). Контрольная группа аналогичная по половому и возрастному показателям, локализациям патологического процесса составила 90 пациентов. Основными проявлениями заболевания были перемежающая хромота, изменение цвета кожных покровов конечностей. Обследование включало определение уровня фибриногена, общего холестерина, ЛПНП, ЛПВП, триглицеридов, агрегацию тромбоцитов, определение ЛПИ, УЗДсканирование артерий, ангиографическое обследование (у больных которым планировалось оперативное лечение). Больным проводили комплексную терапию, включающую дезагреганты, статины, вазодилетаторы. Терапию нафтидрофурилом проводили по следующей схеме: по 200 мг (4 таблетки) 3 раза в день в течение 60 – 120 дней.

Результаты. Клиническая эффективность оценивалась по увеличению дистанции безболевого ходьбы, снижению уровня фибриногена, увеличению времени агрегации тромбоцитов. В группе больных с 3 ст. ХАН у 3 больных на фоне лечения нафтидрофурилом удалось купировать постоянный болевой синдром, отек конечности и избежать ампутации конечности. У большинства больных уже через 30 дней при использовании в лечении нафтидрофурила отмечалось уменьшение интенсивности болей при ходьбе, увеличение дистанции ходьбы. К концу лечения отмечено снижение уровня фибриногена в крови с 5,9 2,6 до 3,8 1,8 г/л, снижение общего холестерина с 6,8 1,8 до 4,9 1,1 ммоль/л, ЛПНП с 4,9 1,5 до 3,6 1,4 ммоль/л, триглицеридов с 1,9 0,8 до 1,8 0,4 ммоль/л, увеличение ЛПВП с 1,6 0,5 до 1,9 0,5 ммоль/л, увеличение времени агрегации тромбоцитов с 3,6 1,6 до 4,5 2,3сек.

Выводы. Наш опыт показал высокую эффективность и целесообразность применения нафтидрофурила в комплексном лечении больных с хроническими облитерирующими заболеваниями артерий н/конечностей.

ВОЗМОЖНОСТИ ИСПОЛЬЗОВАНИЯ ПОАК В ЛЕЧЕНИЕ БОЛЬНЫХ С ОСТРЫМИ ВЕНОЗНЫМИ ТРОМБОЗАМИ В АМБУЛАТОНОЙ ПРАКТИКЕ

Онучин П.Г.

ФГБОУ ВО Кировский ГМУ Минздрава России, Киров, Россия ООО ЛДЦ «Верис», Киров, Россия

Введение. Изучить возможность применения прямых оральных антикоагулянтов в лечении больных с венозными тромбозами в амбулаторной практике.

Материалы и методы. С 2016 по 2022 г.г. под наблюдением находились 112 пациентов (в возрасте от 16 до 86 лет, 66 (59%) – мужчины, 46 (41%) – женщины) с неэмболоопасным венозным тромбозом флеботромбозом нижних конечностей (с локализацией не выше паховой складки) без тяжелой сопутствующей патологии, социально благополучные, которым проводилось консервативное лечение и наблюдение в амбулаторных условиях. Всем пациентам с подозрением на ОВТ в поликлинических условиях проводилось инструментальное обследование – ультразвуковое компрессионное дуплексное ангиосканирование. Консервативное лечение в амбулаторных условиях включало: активный режим, эластическую компрессию (компрессионный трикотаж 2-3 класса), антикоагулянтную терапию, прием НПВС. Пациенты с неэмболоопасными окклюзионными и пристеночными тромбами нижних конечностей (с локализацией не выше паховой складки) без тяжелой сопутствующей патологии, социально благополучные, лечились консервативно в амбулаторных условиях, при регулярном динамическом наблюдении амбулаторного хирурга. Пациенты с эмболоопасным ОВТ направлялись на стационарное лечение в хирургические стационары г.Кирова, где проводилось хирургическое лечение – тромбэктомии, перевязки магистральных вен, имплантации кава-фильтра. В зависимости от вида антикоагулянтной терапии все пациенты были распределены на две группы. В первой группе (77 пациентов – 68,5%) антикоагулянтная терапия включала пероральный прием ривароксабана (15 мг 2 раза в сутки в течение 3 недель с переходом на однократный прием 20 мг в сутки) с первого дня лечения ТГВ; во второй группе (35 пациента - 31,5%) – первоначально было парентеральное введение лечебных доз НМГ (эноксапарин натрия), как минимум 5-дневного введения, с последующим переходом на пероральный приём лечебной дозы дабигатрана этексилата (150 мг 2 раза в сутки). Длительность антикоагулянтной терапии зависела от наличия и характера факторов, предрасполагающих к рецидиву заболевания, наличия ВТЭО в анамнезе, распространенности тромбоза и ряда других обстоятельств, но составляла не менее 3-6 мес. Ежеженедельно больным проводился динамический врачебный, инструментальный,

лабораторный контроль, для оценки адекватности антикоагулянтной терапии.

Результаты. В 1 группе прогрессирование ТГВ отмечено у 3 пациентов (3,9%), во 2 группе у 2 пациентов (5,7%) ($p < 0,001$). Геморрагические осложнения (малые) отмечены у 2 (5,7%) пациентов во 2 группе ($p < 0,001$). Тромбоэмболии лёгочной артерии не было.

Выводы. При неэмболоопасном венозном тромбозом нижних конечностей (с локализацией не выше паховой складки) без тяжелой сопутствующей патологии, социально благополучным, при еженедельном проведении динамического врачебного, инструментального и лабораторного контроля, для оценки адекватности антикоагулянтной терапии, возможно консервативное лечение в амбулаторных условиях, которое является высокоэффективным и безопасным. Антикоагулянтная терапия ОВТ ривароксабаном менее безопасна в плане развития геморрагических осложнений, чем при применении дабигатрана этексилата. Применение у данной категории больных ПАОК позволяет значительно повысить качество жизни (амбулаторное лечение) и снизить стоимость лечения.

СРАВНЕНИЕ ЭФФЕКТИВНОСТИ ГИБРИДНОЙ ПРОЦЕДУРЫ И МНОГОУРОВНЕВОГО СТЕНТИРОВАНИЯ ПРИ АТЕРОСКЛЕРОТИЧЕСКОМ ПОРАЖЕНИИ ПОДВЗДОШНЫХ И ПОВЕРХНОСТНОЙ БЕДРЕННОЙ АРТЕРИЙ

Осипова О.С., Чебан А.В., Бузуров С.В., Саая Ш.Б., Гостев А.А., Рабиун А.А., Игнатенко П.В., Карпенко А.А.

ФГБУ «Национальный медицинский исследовательский центр им. академика Е.Н. Мешалкина» Минздрава России, Новосибирск, Россия

Введение. Согласно клиническим рекомендациям при поражениях подвздошно-бедренного сегмента следует рассмотреть гибридный метод реваскуляризации, однако эндоваскулярные вмешательства могут стать хорошей альтернативой, ввиду меньшего количества осложнений и сроков госпитализации. Также эндоваскулярные вмешательства обладают широкими возможностями для повторной реваскуляризации при прогрессировании атеросклероза артерий. Тем не менее, о результатах одномоментного многоуровневого стентирования подвздошных артерий и поверхностной бедренной артерии (ПБА) не сообщалось. Целью данного исследования было сравнение эффективности одномоментного стентирования при многоуровневом поражении периферических артерий с вовлечением подвздошной артерии и ПБА по сравнению с гибридной процедурой (подвздошное стентирование и бедренно-подколенное шунтирование (БПШ)). Гипотеза: одномоментное стентирование подвздошной артерии и ПБА имеет не меньшую эффективность, чем

гибридная процедура.

Материалы и методы. Было проведено одноцентровое ретроспективное исследование. В исследование включались пациенты с атеросклеротическими стено-окклюзионными поражениями подвздошных артерий и окклюзией ПБА. 1 группе пациентов (MET- multilevel endovascular treatment) выполнялось стентирование подвздошных артерий и ПБА. 2 группе пациентов (Hybrid) выполнялось стентирование подвздошных артерий и БПШ. Первичной конечной точкой была первичная проходимость оперированного сегмента через 1 год наблюдения. Вторичными конечными точками были сохранение конечности, устойчивое клиническое улучшение и клиническое ухудшение. Для устранения конфаундинг-эффекта различных факторов, искажающих результаты при сравнении групп в обсервационных исследованиях, на этапе статистической обработки данных был применен метод «Propensity score matching» (PSM).

Результаты. Критериям включения соответствовали 212 пациентов. Установить контакт удалось с 198 пациентами. После PSM в группах MET и Hybrid включены в анализ 79 и 83 пациента. Все пациенты завершили годичное наблюдение. 2 года наблюдения завершили 62 пациента из группы MET и 71 пациент из группы Hybrid. Также был проведен субанализ пациентов из группы MET с окклюзиями ПБА 25 см и более (31 пациент, из них 2 года наблюдения завершили 25 пациентов). Характеристика пациентов, включенных в исследование представлена в таблице 1.

Таблица 1. Характеристика пациентов

	МЕТ n=79	Hybrid n=83	p
Факторы риска и сопутствующая патология			
Возраст, лет	63.9±6.7	64.9±6.3	0.39
Пол, мужской	68 (86.1%)	74 (89.1%)	0.36
Курение	60 (75.9%)	71 (85.5%)	0.58
Гипертоническая болезнь	73 (92.4%)	75 (90.4%)	0.08
Ишемическая болезнь сердца	62 (78.5%)	69 (83.1%)	0.29
Хроническая сердечная недостаточность	72 (91.1%)	76 (91.5%)	0.57
Хроническая болезнь почек	20 (25.3%)	29 (34.9%)	0.12
Сахарный диабет	11 (13.9%)	14 (16.9%)	0.38
Выраженность ишемии нижних конечностей			
Перебегающая хромота	56 (70.9%)	56(67.5%)	0.38
Критическая ишемия нижних конечностей	23 (29.1%)	27(32.5%)	0.38
Характеристика поражений артерий			
Поражения подвздошных артерий TASC A / B	64 (81.1%)	69 (83.1%)	0.44
Поражения подвздошных артерий TASC C / D	15 (18.9%)	14 (16.9%)	0.44
Поражение подколенной артерии	13 (16.4%)	19 (22.9%)	0.20
Баллы русла оттока по классификации Рутерфорда	3.97±1.89	4.08±1.71	0.69
Лодыжечно- плечевой индекс	0.56± 0.12	0.52±0.11	0.06

Средняя длина стентированного сегмента ПБА в группе МЕТ составила 185.6±67.2 мм. В группе Hybrid, шунтирование синтетическим

протезом выполнено у 57 (68.7%) пациентов, аутовенозное шунтирование — у 26 (31.3%) пациентов. Через 1 год первичная и вторичная проходимость оперированного сегмента для группы MET и Hybrid составила 69.6% против 79.5% ($p = 0.10$) и 83.5% против 89.1% ($p = 0.20$) соответственно. В группе MET потеря первичной проходимости у 13 пациентов была связана с рестенозом и у 11 пациентов с окклюзией стентов. Первичная ассистированная проходимость была 73.4% в группе MET и 79.5% в группе Hybrid. Расчетное отношение рисков для первичной проходимости в зависимости от выполненной операции составило 0.64 с 95% доверительным интервалом 0.34–1.20. Выбранная нами граница не меньшей эффективности составляла 10%, таким образом верхняя граница доверительного интервала отношения риска не должна превышать 1.6 при вероятности успеха в контрольной группе равного 0,8. У пациентов в подгруппах с перемежающейся хромотой и критической ишемией нижних конечностей (КИНК), операцией выше и ниже щели коленного сустава проходимость оперированного сегмента не различалась между группами через 1 год наблюдения. Двухлетняя первичная проходимость составила 35.5% в группе MET и 54.9% в группе Hybrid ($p=0.01$). Двухлетняя первичная ассистированная проходимость составила 46.7% в группе MET и 57.7% в группе Hybrid ($p=0.13$). Вторичная проходимость в группах не различалась (61.3% и 70.4%, $p=0.17$). В подгруппе MET с окклюзиями ПБА 25 см и более годовичная и двухлетняя первичная проходимость составили 64.5% и 28%, соответственно. Первичная ассистированная и вторичная проходимость через 2 года наблюдения была 48% и 56%, соответственно. Первичное клиническое улучшение наблюдалось у 73.4% и 79.5% пациентов ($p=0.23$) в группах MET и Hybrid, соответственно. У 23 пациентов с критической ишемией нижних конечностей в группе MET и 25 пациентов в группе Hybrid произошла ее компенсация. Клиническое ухудшение через 1 год наблюдения в группе Hybrid было у 12% пациентов против 3.8% в группе MET ($p=0.04$), через 2 года наблюдения составило 29.5% в группе Hybrid и 14.5% в группе MET ($p=0.03$). В течение 1 года наблюдения в группах MET и Hybrid сохранение конечности составило 100% и 92.8% ($p=0.02$) соответственно. Двухлетнее сохранение конечности наблюдалось в 96.8% и 84.5% случаях ($p=0.01$) в группах MET и Hybrid соответственно. Двухлетняя выживаемость в группах MET и Hybrid была 100% и 95.7%, соответственно. Из 3 случаев смерти в группе Hybrid один был связан с большой ампутацией.

Обсуждение. Однолетняя первичная проходимость подвздошно-бедренного сегмента после многоуровневого стентирования не хуже проходимости гибридной операции (стентирования подвздошных артерий и бедренно-подколенного шунтирования). Через 2 года наблюдения частота нарушения первичной проходимости оперированного сегмента была больше в группе стентирования. Однако в группе эндоваскулярного

лечения наблюдалась большая частота сохранения конечности на 1 и 2 году наблюдения и меньшая частота клинического ухудшения. Частота клинического улучшения была сопоставима в обеих группах.

Выводы. В проведенном ретроспективном сравнительном исследовании было показано, что одномоментное многоуровневое стентирование подвздошных артерий и поверхностной бедренной артерии может быть рекомендовано как первый этап лечения многоуровневого атеросклеротического поражения подвздошно-бедренного сегмента для компенсации ишемии в течение 2 лет. Дополнительным преимуществом эндоваскулярного вмешательства является возможность выполнения успешных повторных ангиопластик или реконструктивных вмешательств при прогрессировании заболевания.

ОСОБЕННОСТИ РАЗВИТИЯ И ТЕЧЕНИЯ ОСТРОЙ ИШЕМИИ ПРИ ТРОМБОЗАХ АРТЕРИЙ ВЕРХНИХ КОНЕЧНОСТЕЙ

Папава Г.Д., Мельников М.В., Апресян А.Ю., Абаев А.А., Лакашия И.Т.
Северо-Западный государственный медицинский университет имени И.И. Мечникова, Санкт-Петербург, Россия

Цель. Определить особенности развития и течения острой ишемии при тромбозах артерий верхних конечностей.

Материалы и методы. В основу настоящей работы положен анализ опыта работы отделения сердечно-сосудистой хирургии №1 по оказанию помощи больным с острой артериальной непроходимостью магистральных сосудов конечностей за период с 1991 по 2020 год. Всего за последние 30 лет в клинику общей хирургии СЗГМУ имени И.И. Мечникова было госпитализировано более 3800 больных с острой ишемией конечностей, из них острая ишемия (ОИ) верхних конечностей (ВК) была отмечена у 725 больных. В свою очередь, причиной развития ОИ ВК у 696 (96%) пациентов были артериальные эмболии, и только у 29 (4%) – острый артериальный тромбоз (ОАТ). Все пациенты, включенные в исследование, поступили в клинику в экстренном порядке, объем клинического обследования соответствовал современным протоколам в свете предстоящего хирургического лечения ОИ конечностей. Статистическую обработку материала производили при помощи пакета компьютерных программ «SPSS 17.0» (SPSS, Inc., Chicago, IL, USA).

Результаты. ОАТ ВК встретились у 29 пациентов: 18 мужчин и 11 женщин в возрасте от 34 до 92 лет, причем преобладали лица пожилого и старческого возраста. Острые артериальные тромбозы почти всегда носят вторичный характер, применительно к артериям верхних конечностей было выявлено, что основная причина тромбообразования и локализация процесса тесно связаны. Наиболее часто острые артериальные тромбозы локализовались наблюдались в подключичной артерии, причиной их развития в 12 наблюдениях был с стенозом ее первого сегмента

атеросклеротическим процессом, в 2-х – с аневризмой и еще в одном – с экстравазальной компрессией дополнительным шейным ребром. В трех случаях тромбоз подмышечной артерии был обусловлен ее хронической травматизацией вследствие хождения на костылях. ОАГ на уровне плечевой артерии наблюдался у 11 больных и 5 наблюдениях произошел на фоне выраженной и длительной алкогольной интоксикации, а в 4-х – вследствие патологической извитости сосуда. В одном наблюдении тромбоз дистальных отделов плечевой артерии и обеих артерий предплечья развился у больного с полицитемией, а еще у одного – в виде последствия перенесенной коронаровирусной инфекции. Более чем у половины больных наблюдались невыраженные проявления острой ишемии конечности (I степени – классификация И.И. Затевахина и соавт., 2002), а необратимая ишемия конечности (IIIБ степени) отмечена у одного пациента. Однако все случаи выраженной или необратимой ишемии конечности были следствием недопустимо поздней госпитализации. При чем обстоятельства поздней госпитализации были различными: как позднее обращение больного за медицинской помощью (12 наблюдений), так и диагностические ошибки на догоспитальном этапе (5 наблюдений). Оперировано 27 больных, одной больной в связи с отказом от операции было назначено консервативное лечение. Еще в одном наблюдении крайняя тяжесть состояния больного явилась противопоказанием к оперативному вмешательству. Тромбэктомия, как основной метод оперативного лечения, была выполнена в единичных наблюдениях и касалась в основном острых артериальных тромбозов на уровне плеча и предплечья. В остальных случаях предпочтение было отдано реконструктивно-пластическим вмешательствам, в том числе – эндоваскулярным. Первичная ампутация верхней конечности на уровне плеча в связи с необратимой ишемией произведена одному больному. Результатом первичной реваскуляризирующей операции явилось полное восстановление магистрального кровообращения у 17 пациентов. Еще в 6 наблюдениях после операции была отмечена компенсация кровообращения в конечности, отсутствовали признаки ишемии в покое, однако пульс на артериях предплечья не определялся. Не удалось восстановить кровообращение в конечности только в одном наблюдении, причиной чего был выраженный продолженный тромбоз при больших сроках ишемии (более 3-х суток). В раннем послеоперационном периоде был зафиксирован ряд осложнений. Нагноение раны отмечено в двух наблюдениях, вторичное раннее кровотечение – в одном. Тромбоз оперированного сегмента выявлен у пяти пациентов, как и субфасциальный отек мышц. Повторные попытки восстановления кровотока не увенчались успехом в двух наблюдениях и этим больным были выполнены вторичные ампутации. Из системных осложнений следует указать, что ишемический инсульт произошел у 2 пациентов, инфаркт миокарда - у одного, выраженные проявления

ишемического синдрома - у 5. Непосредственные результаты лечения больных с ОАТ ВК выглядели следующим образом: выписано из стационара на амбулаторное лечение 25 больных, из них 22 – с восстановленным кровообращением и сохраненной верхней конечностью, а трое после ампутации конечности. Умерло 4 больных человек, основной причиной смерти ишемический инсульт (3 наблюдения) и острый инфаркт миокарда (1).

Обсуждение. Как показал анализ, причины развития ОАТ ВК достаточно разнообразные, а в совокупности с небольшим количеством наблюдений даже за столь продолжительный временной отрезок (30 лет), можно сказать, что они в ряде наблюдений – индивидуальные. С локализацией ОАТ в артериях ВК связаны многие особенности его развития и течения. Более того, острые артериальные тромбозы верхних конечностей отдельных локализаций встречаются у определенного контингента больных. Острая тромботическая окклюзия подключичной артерии наиболее часто связана с ее атеросклеротическим поражением, а хорошие возможности коллатеральной компенсации препятствуют развитию выраженной ишемии конечности. В нашем исследовании отмечена одна причина ОАТ подмышечной артерии, связанная с хронической травматизацией артериальной стенки вследствие хождения на костылях. Безусловно, могут быть и другие причины, но с высокой долей вероятности следует отметить, что анатомическая ситуация в зоне подмышечной артерии с учетом коллатеральных возможностей предопределяет прогрессирующее течение острой ишемии конечности. Развитие острого тромбоза плечевой артерии может быть связано с различными состояниями. Локальная острая окклюзия плечевой артерии без вовлечения в процесс артерий предплечья сопровождается развитием острой ишемии конечности I или IIА степени со стабильным течением. Распространение тромботической окклюзии на артерии предплечья и ладонные дуги сопровождается развитием острой ишемии конечности с прогрессирующим течением. Однако и в этих наблюдениях мягкие ткани предплечья длительное время сохраняют свою жизнеспособность, а необратимые изменения развиваются, прежде всего, на пальцах кисти.

Выводы. ОАТ артерий ВК встречаются достаточно редко по сравнению с эмбологенной артериальной непроходимостью. Только в 4% наблюдений они явились причиной развития ОИ ВК.

**ПОПЕРЕЧНЫЙ ДОСТУП ПО ЕСТЕСТВЕННОЙ СКЛАДКЕ ШЕИ
ПРИ ОПЕРАЦИЯХ НА СОННЫХ АРТЕРИЯХ
С ЦЕЛЬЮ ДОСТИЖЕНИЯ КОСМЕТИЧЕСКОГО ЭФФЕКТА.
ОТДАЛЁННЫЕ РЕЗУЛЬТАТЫ (1 ГОД)**

Паразян А.С.¹, Гаспарян М.В.¹, Евлоева И.В.²

1 - ГБУЗ СК «Ставропольская краевая клиническая больница», Ставрополь, Россия

2 - ФГБОУ ВО СтГМУ Минздрава России 355017, Ставрополь, Россия

Актуальность. Эффективность каротидной реконструкции в предупреждении инсультов у пациентов со стенозом сонных артерий достоверно установлена.

При выполнении операции на сонных артериях доступ должен обеспечить беспрепятственное выполнение реконструкции, а при возникновении осложнений — их ликвидацию.

Цель исследования. оценка отдалённых результатов применения поперечного доступа по естественной складке шеи при операциях на сонных артериях с целью достижения косметического эффекта.

Материалы и методы. Проведён анализ 30 хирургических вмешательств пациентам, которым проведена каротидная реконструкция в отделениях кардиохирургии и сосудистой хирургии ГБУЗ СК «СККБ» в период с июля 2020г. по март 2021г. Пациенты были разделены на 2 группы:

- пациенты, которые прооперированы поперечным доступом по естественной складке шеи(n=15),

- пациенты, которые прооперированы классическим доступом (по медиальном краю кивательной мышцы) (n=15).

В основной группе классическая КЭАЭ выполнена у 7 пациентов, эверсионная КЭАЭ – у 4 пациентов, редрессация ВСА – у 4 пациентов.

В контрольной группе классическая КЭАЭ выполнена у 9 пациентов, эверсионная КЭАЭ – у 4 пациентов, редрессация ВСА – у 2 пациентов.

По половой принадлежности группы сопоставимы.

Анализ. В основной группе средняя длительность операции 85 мин., средняя длительность отжата сонных артерий 30 мин., кровопотеря ~ 20 мл.

В контрольной группе средняя длительность операции 75 мин., средняя длительность отжата сонных артерий 27 мин., кровопотеря ~ 20 мл.

Госпитальные осложнения в основной группе: хирургическая гематома – не было, нехирургическая гематома – 1 пациент. Госпитальные осложнения в контрольной группе: хирургическая гематома – не было, нехирургическая гематома – 1 пациент. Нарушений мозгового кровообращения в обеих группах отмечено не было, включая весь период наблюдения.

Оценка состояния рубца проводилась по шкале POSAS (Patient and Observer Scar Assessment Scale, Draaijers, 2004) через ~30 дней, ~180 дней, ~365 дней после хирургического вмешательства. В основной группе средний балл оценки врача составил 2,7, оценки пациента – 1,2. В контрольной группе средний балл оценки врача составил 6,8, оценки пациента – 5,2. Общая оценка внешнего вида рубца (не учитывалась в общий балл) в основной группе составила 1,3 балла, в контрольной группе 6,2 балла.

Выводы. Отдалённые результаты применения поперечного доступа по естественной складке шеи при операциях на сонных артериях доказывают возможность более широкого использования с целью достижения косметического эффекта.

РОЛЬ НИЗКОМОЛЕКУЛЯРНЫХ ГЕПАРИНОВ В ПЕРВИЧНОЙ ПРОФИЛАКТИКЕ ВЕНОЗНЫХ ТРОМБОЭМБОЛИЧЕСКИХ ОСЛОЖНЕНИЙ У ХИРУРГИЧЕСКИХ ПАЦИЕНТОВ

Петриков А.С.

ФГБОУ ВО «Алтайский государственный медицинский университет» МЗ РФ, Барнаул, Россия

Введение. Оценить возможности первичной профилактики венозных тромбоэмболических осложнений (ВТЭО) низкомолекулярными гепаринами (НМГ) у пациентов хирургического профиля в периоперационном периоде на основе опубликованных статей и обзоров в доступной отечественной и зарубежной литературе.

Материалы и методы. В базе данных Medline за последние 10 лет по ключевым словам «венозные тромбоэмболические осложнения» (VTE), первичная профилактика в хирургии (primary prevention in surgery), «низкомолекулярные гепарины» (НМГ, LMWH) за период с 2012 по 2022 год были установлены 182 публикации. Для сбора более полной доказательной базы был произведен перекрестный поиск по тем же ключевым словам в источниках литературы обнаруженных статей и обзоров, а также анализ 102 публикаций, представленных в научной электронной библиотеке E-library.ru.

Результаты. На основании опубликованных работ с позиций доказательной медицины установлено, что до настоящего времени НМГ являются основными лекарственными средствами для рутинной тромбопрофилактики и долгосрочного лечения ВТЭО у пациентов хирургического профиля в разных клинических группах с различным исходным риском. Их широкое распространение связано, прежде всего, с высокой эффективностью и, в то же время, безопасностью, удобством применения и дозирования по сравнению с АВК. Следует отметить, что современные таблетированные ПОАК не зарегистрированы как лекарственные средства для первичной профилактики у пациентов

хирургического профиля. Свое-временная и адекватная антикоагулянтная профилактика приводит к значимому снижению частоты проксимальных ТГВ и высокого риска ТЭЛА, обеспечивает «гладкое» течение послеоперационного периода, снижение затрат системы здравоохранения и семейного бюджета, высокую репутацию клиники, а также сохраняет душевное и физическое здоровье пациента и врача. Ключевыми аспектами антикоагулянтной профилактики у хирургических пациентов являются определение показаний и противопоказаний для ее проведения, выбор препарата и индивидуальные дозировки с учетом сопутствующих заболеваний и факторов риска, объема и длительности операции, начало и длительность тромбопрофилактики. В настоящее время зарегистрировано восемь химически различных и официально одобренных НМГ: бемипарин, цертопарин, дальтепарин, эноксапарин, надропарин, парнапарин, ревиспарин и тинзапарин. В РФ из них зарегистрировано только пять. Синтез новых НМГ, отвечающих современным требованиям, связанных с уменьшением молекулярной массы и однородностью полисахаридных цепей, а также высокой антикоагулянт-ной активностью этих препаратов, позволяет внедрять в клиническую практику все более эффективные и безопасные препараты. В представленных анализируемых данных присутствует информация о том, что при использовании НМГ регистрируется различная эффективность в отношении развития ВТЭО и безопасность с точки зрения кровотечений и геморрагических осложнений у хирургических пациентов. Это связано с различной молекулярной массой препаратов и ан-ти Ха-активностью. Парнапарин натрия с молекулярной массой от 4000-6000 Да, обладающий стабиль-ной концентрацией в кровотоке и периодом полувыведения 6 часов, является безопасным, эффективным и хорошо переносимым НМГ, который эффективно может применяться в реальной клинической практике, как для профилактики тромботических событий, так и их лечения у хирургических больных. Препарат включен хирургические, флебологические и травматологические клинические рекомендации, а также входит в список жизненно важных лекарственных средств в РФ.

Обсуждение. В клинической практике у хирургических пациентов ключевую роль в послеоперационном периоде играют ВТЭО. Они являются одними из главных причин послеоперационной летальности на уровне 5,0% и более, инвалидизации, существенного повышения и дополнительных расходов на лечение и уход. Ключевыми проблемами в отношении первичной профилактики ВТЭО у этих пациентов являются неадекватная оценка клинической ситуации, нарушения двигательной активности и регламента эластической компрессии, принципов медикаментозной профилактики или ее отсутствие.

Выводы. До настоящего времени НМГ являются основными лекарственными средствами для рутинной тромбопрофилактики и

долгосрочного лечения ВТЭО у пациентов хирургического профиля в разных клинических группах с различным исходным риском. При прочих равных условиях парнапарин натрия способен демонстрировать лучший терапевтический профиль и может рассматриваться в качестве препарата первой линии антикоагулянтной профилактики ВТЭО при различных хирургических вмешательствах.

ПРОДЛЕННАЯ ТЕРАПИЯ И ВТОРИЧНАЯ ПРОФИЛАКТИКА ВЕНОЗНЫХ ТРОМБОЭМБОЛИЧЕСКИХ ОСЛОЖНЕНИЙ

Петриков А.С.

*ФГБОУ ВО «Алтайский государственный медицинский университет» МЗ РФ, Барнаул,
Россия*

Введение. Изучить современные возможности продленной антикоагулянтной терапии (АКТ) и вторичной профилактики венозных тромбоэмболических осложнений (ВТЭО) современными лекарственными средствами на основе опубликованных статей и обзоров в доступной отечественной и зарубежной литературе за последние 10 лет.

Материалы и методы. В базе данных Medline в течение последних 10 лет по ключевым словам «венозные тромбоэмболические осложнения» (VTE), лечение и вторичная профилактика (treatment and secondary prevention) за период с 2012 по 2022 год было опубликовано 515 научных работ. Также был проведен перекрестный поиск по тем же ключевым словам в источниках литературы обнаруженных статей и обзоров, а также анализ публикаций, представленных в научной электронной библиотеке E-library.ru. Проанализированы рандомизированные клинические и наблюдательные исследования, метаанализы и систематические обзоры, рекомендации, касающиеся продленной терапии и вторичной профилактики ВТЭО АВК (варфарин), пероральными антикоагулянтами (ПОАК), сулодексидом и аспирином.

Результаты. Венозный тромбоз представляет собой сложное многофакторное заболевание, связанное с наследственной или приобретенной предрасположенностью его развития и множеством факторов риска. Серьезной проблемой являются рецидивы ВТЭО, которые наблюдаются примерно у 30% пациентов, перенесших эпизод венозного тромбоза в течение 10 лет. Известно, что наибольший риск ретромбоза сохраняется в течение первых 2 лет после острого эпизода тромбоза. Наиболее опасными при рецидивном течении являются ТЭЛА и летальный исход. В последнее время были определены сроки АКТ при лечении ВТЭО: начальная АКТ (до 21 дней), длительная (до 3 месяцев) и продленная АКТ (свыше 3 месяцев неопределенно долго). Продолжительность АКТ после острого эпизода ТГВ и/или ТЭЛА минимально должна составлять 3 месяца. Однако общая продолжительность лечения антикоагулянтами зависит от типа венозного

тромбоза и его распространенности, наличия фак-торов риска, предрасполагающих к рецидиву тромбоза, их характера, наличия ВТЭО в анамнезе и многих других обстоятельств. Серьезным критерием в отношении длительности АКТ является клинический тип венозного тромбоза: спровоцированный, идиопатический (неспровоцированный), рецидивирующий, связанный с тромбофилией или злокачественным новообразованием (ЗНО). Безусловно, длительность АКТ будет существенно отличаться у пациентов с разными клиническими вариантами ВТЭО. Несмотря на то, что были предложены схемы по длительности АКТ с учетом категорий ВТЭО, тем не менее, до сих пор не существует однозначных рекомендаций по оптимальной продолжительности лечения антикоагулянтами для уменьшения риска рецидива ВТЭО. АВК много лет являлись базовыми антикоагулянтами для лечения и вторичной профилактики ВТЭО. Однако, польза пролонгированной терапии АВК частично нивелируется повышением риска больших и клинически значимых кровотечений. Поэтому та-кие больные нуждаются в регулярном лабораторном мониторинге и подборе дозы препа-рата под контролем МНО. Более 10 лет назад ПОАК начали применять для лечения ВТЭО. Эти новые препараты в общей популяции в крупных доказательных рандомизированных контролируемых исследованиях оказались такими же эффективными, как и обычная стратегия АКТ для краткосрочной профилактики рецидивов ВТЭО. Большим преимуществом этих препаратов является безопасность, связанная с более низкой частотой кровотечений. Этот факт, по сути, привел к тому, что эта группа препаратов стала первой для лечения ВТЭО, включая онкоассоциированные тромбозы. Логично, что ПОАК также могут использоваться для длительной антикоагулянтной терапии и вторичной профилактики рецидивов ВТЭО, включая редуцированные дозы ксабанов после 6 месяцев АКТ. В то же время в последние годы с появлением серьезной доказательной базы в арсенале для лечения ВТЭО после стандартного курса АКТ и вторичной профилактики появился препарат сулодексид, обладающий минимальной частотой развития больших и клинически значимых кровотечений по сравнению с аспирином, ПОАК и АВК на фоне достаточной эффективности в плане развития рецидива ВТЭО, особенно у пациентов, которым АКТ противопоказана или имеется высокий риск развития геморрагических осложнений. Антитромботический эффект сулодексида связан, прежде всего, с эндотелиальным защитным компонентом, который возможно является важным в предотвращении ВТЭО, поскольку нарушение целостности эндотелия является одной из основных при-чин, которые способствуют развитию ВТЭО.

Обсуждение. Частота рецидивов после первого эпизода ВТЭО высока и потенциально опасна для жизни в течение 10 лет. Патофизиологические и эпидемиологические данные последних лет

свидетельствуют о том, что у большинства пациентов риск развития рецидива ВТЭО не разрешается после первых 3-6 месяцев АКТ. Особенностью современного клинического ведения пациентов с венозными тромбозами является длительность антикоагулянтной терапии. Однако, сдерживающим фактором продленной терапии антикоагулянтами порой являются развивающиеся кровотечения, вызванные длительной антикоагуляцией, иногда приводящие к летальному исходу. Поэтому продолжительность лечения антикоагулянтами в каждом конкретном случае свыше 3-6 месяцев после эпизода венозного тромбоза должна основываться на взвешенной оценке индивидуального риска развития ретромбоза и кровотечения при помощи шкал и моделей.

Выводы. Таким образом, ПОАК являются новыми эффективными и альтернативными антикоагулянтами, позволившими серьезным образом эффективно расширить арсенал антитромботических средств. Появление серьезной доказательной базы по ПОАК с улучшенными профилями безопасности и схемами дозирования, регистрация этих препаратов по новым показаниям и активное внедрение в клиническую практику сегодня могут рассматриваться как ключевое достижение последних лет в отношении продленной терапии и вторичной профилактики ВТЭО. С другой стороны, в клинических ситуациях, сопряженных с риском кровотечений, противопоказаниями к применению АК или отказе пациента, альтернативой может являться сулодексиду. Широкий арсенал новых лекарственных препаратов, применяющихся в последние годы для продленного лечения и вторичной профилактики ВТЭО, позволит клиницистам персонализировано подходить к лечению различных клинических ситуаций ВТЭО, улучшить результаты терапии с учетом индивидуальных рисков и сопутствующих заболеваний, учитывать приверженность и комплаентность.

ДИАГНОСТИЧЕСКАЯ И ЛЕЧЕБНАЯ ТАКТИКА ПРИ ОСТРЫХ ВЕНОЗНЫХ ТРОМБОТИЧЕСКИХ ОСЛОЖНЕНИЯХ У «ЛЕЖАЧИХ» ПАЦИЕНТОВ СОМАТИЧЕСКОГО ПРОФИЛЯ

Пигалин А.Л., Нагибин А.Ю.

ГБУ РМЭ «Йошкар-Олинская городская больница», Йошкар-Ола, Россия

Введение. Определение оптимальной диагностической и лечебной тактики при возникновении венозных тромботических состояний у «лежачих больных». За идеальную модель пациента с низкой мобильностью, была изучена категория больных с церебральным инсультом.

Материалы и методы. Ретроспективно изучено 429 историй болезней пациентов, поступивших на стационарное лечение с диагнозом «Острое нарушение мозгового кровообращения». Структура мозговых инсультов была следующей: ишемических инсультов – 383 пациента (89%)

и 46 пациент с геморрагическим инсультом (11%). Возраст варьировал от 34 до 93 лет. С целью ранней диагностики венозных тромботических осложнений выполнялось ультразвуковое исследование поверхностной и глубокой венозных систем нижних конечностей в период 2-3 сутки с момента госпитализации. Ультразвуковая диагностика, учитывая тяжесть и острейшую стадию основного заболевания, проводилось в положении «лежа» с ротацией тела и конечностей пациента.

Результаты. Наличие венозной патологии со стороны нижних конечностей в виде варикозной или посттромботической болезни было выявлено у 18 пациентов (4,2%). Признаки острого тромботического поражения венозного русла выявлены у 11 пациентов, что составило 2,6%. Из них мужчин было 5 человек (45%) и 6 женщин или 55%. Возраст пациентов с флеботромбозом был от 59 до 83 лет, причем лиц в возрасте старше 75 лет было 6 человек, или 55%. У подавляющего числа пациентов с флеботромбозом 10 человек (91%) - основным типом инсульта был ишемический, а у 2 - кардио-эмболический подтип. Сопутствующий Коморбидный фон пациентов с флеботромбозом подразумевал высокий риск венозных тромбоэмболических осложнений: пассивное положение тела, вызванное инсультом – в 100%, возраст старше 75 лет – 67%, ИБС с сердечной недостаточностью не ниже 2 ст. – 33%, фибрилляция предсердий – 22%, другие состояния (сахарный диабет и перенесенный остеосинтез длинных трубчатых костей в срок 6 месяцев) – по 11%. В 2 случаях флеботромбоз имел латентный характер и был выявлен лишь эхографически. Окклюзивный характер поражения был установлен у 1 пациента (9%), у остальных 10 или 91% – неокклюзивный. Флотация «головки» тромба в просвете магистральной вены была также лишь у 1 пациента (9%) с неокклюзивным флеботромбозом. Топографическая локализация флеботромбоза у всех 11 пациентов имела место в подколенно-бедренном венозном сегменте. У 4 из них было выявлено сопутствующий тромбофлебит поверхностных вен. В 1 случае поражение носило двухсторонний характер. В качестве антикоагулянтной терапии флеботромбоза, все получали гепарины. У 4 пациентов осуществлялось введение нефракционированного гепарина через инфузомат в лечебных дозах, у 7 - применялись низкомолекулярные гепарины в лечебных дозах. Всем пациентам проводилась компрессионная терапия.

Обсуждение. Эхографический контроль осуществляли через 7 суток. Положительная динамика в виде уменьшения степени окклюзии/стеноза была отмечена у 8 пациентов (72%), у 1 пациента было отмечено прогрессирование тромбоза (из подколенной до средней трети поверхностной бедренной вены), который носил пристеночный тип роста и еще у 2 пациентов эхлграфической динамики отмечено не было. Преимущества в группе пациентов с введением низкофракционированного гепарина перед низкомолекулярным отмечено не было.

Выводы. Рутинное выполнение ультразвукового сканирования вен нижних конечностей у «лежачих» больных должно быть обязательным пунктом внутрибольничного протокола профилактики (диагностики и лечения) венозных тромбоэмболических осложнений. Проведение антикоагулянтной терапии оправдано и должно быть назначено в первые часы после выявления признаков тромботического поражения венозной системы. Преимуществ терапии нефракционированным гепарином по сравнению с терапией низкомолекулярным гепарином не отмечено.

ПРИМЕНЕНИЕ УСТРОЙСТВА ДЛЯ ВОЗВРАЩЕНИЯ В ИСТИННЫЙ ПРОСВЕТ АРТЕРИЙ НИЖНИХ КОНЕЧНОСТЕЙ ПРИ РЕКАНАЛИЗАЦИИ ХРОНИЧЕСКИХ ОККЛЮЗИЙ

*Платонов С.А.¹, Жигало В.Н.¹, Исаев К.Ш.¹, Киселев М.А.¹,
Завацкий В.В.¹, Фомин К.Н.¹, Кандыба Д.В.¹, Сидоров В.Н.²,
Дуданов И.П.²*

1 - ГБУ «СПб НИИ СП им. И.И. Джанелидзе», Санкт-Петербург, Россия

*2 - ФГБОУ ВО «Петрозаводский государственный университет»,
Петрозаводск, Россия*

Цель. Оценить техническую эффективность и безопасность применения устройства для возвращения в истинный просвет артерий нижних конечностей при реканализации хронических окклюзий.

Материалы и методы. Устройство для возвращения в истинный просвет применено при 48 реканализациях хронических окклюзий артерий дистальнее паховой связки у 47 пациентов с ишемией нижних конечностей (Rutherford 5 – 42 наблюдения (87,5%), Rutherford 4 – 4 (8,3%), Rutherford 3 – 2 (4,2%)). Средний возраст пациентов составил $71,7 \pm 5$ лет.

Результаты. Устройство для возвращения в истинный просвет артерии применяли при антеградной субинтимальной реканализации в 33 случаях (68,8%), при ретроградной – в 15 (31,2%). При этом устройство использовали на уровне бедренно-подколенного сегмента в 35 наблюдениях (72,9%), а в берцовом сегменте – в 13 (27,1%). В четырех наблюдениях устройство было успешно применено в нестандартных ситуациях (8,3%). Технический успех применения устройства составил 97,9%, при этом завершить вмешательство с восстановлением прямого кровотока на стопу удалось во всех 100% наблюдений. В одном случае (2,1%) развилось кровотечение в мягкие ткани бедра на уровне зоны использования устройства. Экстравазация устранена после имплантации периферического стент-графта.

Обсуждение. Описан опыт успешного и безопасного применения устройства для выхода в истинный просвет артерии. Заслуживает внимания тот факт, что устройство успешно применялось не только в стандартных ситуациях (крупные артерии нижних конечностей), но также в артериях малого диаметра, при ретроградной реканализации и других

нетривиальных случаях.

Выводы. Применение устройства для выхода в истинный просвет в исследуемой группе пациентов с хроническими окклюзиями артерий нижних конечностей было эффективным и безопасным на разных сегментах дистальнее паховой связки, при разном направлении реканализации, а также в отдельных нестандартных ситуациях.

11-ЛЕТНИЕ РЕЗУЛЬТАТЫ ЭНДОПРОТЕЗИРОВАНИЯ АНЕВРИЗМЫ БРЮШНОГО ОТДЕЛА АОРТЫ

Попова И.В.¹, Игнатенко П.В.¹, Рабцун А.А.¹, Саая Ш.Б.¹, Бугуров С.В.¹, Соборов М.А.², Попов В.В.³, Дюсупов А.А.⁴, Карпенко А.А.¹

1 - Кардиохирургическое отделение сосудистой патологии и гибридных технологий, Центр сосудистой и гибридной хирургии, Национальный медицинский исследовательский центр имени академика Е.Н. Мешалкина Минздрава России, Новосибирск, Россия

2 - Кафедра госпитальной хирургии, Первый Московский государственный медицинский университет имени И.М. Сеченова Минздрава России, Москва, Россия

3 - Кафедра хирургических болезней, Новосибирский национальный исследовательский государственный университет, Новосибирск, Россия

4 - Кафедра сердечно-сосудистой и торакальной хирургии, Медицинский университет Семей, Семей, Казахстан

Введение. Оценить безопасность и эффективность эндоваскулярного лечения аневризмы брюшного отдела аорты на основе 11-летнего опыта имплантации стент-графтов.

Материалы и методы. Ретроспективный анализ лечения 242 пациентов с аневризмой брюшного отдела аорты в период с 2008 по 2019 гг. Из них 210 (86,78%) мужчин, средний возраст которых $69,32 \pm 7,36$ лет. Для диагностики использовали цветное дуплексное сканирование и многосрезовую спиральную компьютерную томографию с контрастированием. Имплантированы стент-графты: Ella – 44, Ovation Prime – 33, Anaconda – 13, Endurand – 77, Aortix – 2, Zenith – 33, Seal – 39, установка 1 эндопротеза не удалась. При оценке безопасности операции учитывали летальность из-за разрыва/тромбоза аорты. Под эффективностью понимали технический успех операции (имплантация всех компонентов эндопротеза без перехода в открытую хирургию), количество повторных вмешательств.

Результаты. Технический успех операции достигнут в 98,35% наблюдений. В раннем послеоперационном периоде выявлены: эндолик IA типа – 3,7%, IB типа – 4,13%, IIА типа – 6,6%, IIБ типа – 4,54%, III типа – 0,83%, IV типа – 0,83%. Повторные операции выполнены 20 (8,2%) пациентам за 30-дневный период после вмешательства, 32 (13,22%) – в отдаленном периоде. В раннем послеоперационном периоде проведено две конверсии: 1) подвздошно-почечное шунтирование для восстановления

кровотока по перекрытой почечной артерии стенкой эндопротеза; 2) эвакуация забрюшинной гематомы из-за разрыва общей бедренной артерии. Летальность за весь период наблюдения составила 32 случая (13,22%). Из них по причине осложнений со стороны аорты 4,54% (n=11), в связи с сопутствующей патологией – 8,67% (n=21).

Обсуждение. 30-дневная смертность при эндоваскулярном лечении аневризмы аорты с признаками разрыва варьируется от 18 до 53%, при открытой операции – от 24 до 53%, с риском послеоперационных осложнений для первого вида вмешательства 33–77% и 37–80% для второго соответственно. Все это указывает на высокую значимость своевременного лечения данной патологии. Нами была выявлена прямая корреляционная связь между диаметром аорты и длительностью вмешательства, которая в свою очередь повышает риск возникновения осложнений, требующих повторной операции или приводящих к летальному исходу (OR 1; 95% ДИ 1–1; p=0,026). Технический успех операции составляет 95–97% (позиционирование стент-графта), что было сопоставимо с результатами нашего анализа 98,35%. После открытой операции существует риск развития аневризмы анастомоза аорты с протезом – 5% через 8 лет и 30% через 15 лет наблюдения, что в свою очередь может стать причиной разрыва аорты и гибели пациент. G.W.H. Schurink, et al. провели метаанализ 23 публикаций, в которых описано 1118 пациентов с успешной имплантацией эндопротезов в брюшной отдел аорты, при этом количество эндоликов составило 24%. Нами в раннем послеоперационном периоде было обнаружено 50 эндоликов у 46 (19%) пациентов. При этом для контроля пациентам рекомендовано выполнение МСКТ-ангиографии через 1–3 мес. с амбулаторным наблюдением сосудистого хирурга. А. Mohapatra, et al. проанализировали результаты конверсии, проведенные 102 пациентам после имплантации стент-графта. При этом эндолик, как причина хирургического вмешательства, имел место в 83,3% (85 пациентов) случаев. 30-дневная летальность достигла 6,2% у пациентов при плановом устранении эндолика и 40,0% при угрозе разрыва аорты. По результатам нашего анализа эндолик явился причиной конверсии в 2 (0,82%) случаях, при этом по данным телефонного опроса оба пациента живы (через 4 года и 7 лет после повторной операции соответственно). Риск инфекции протеза после открытой операции имеет показатель 0,4–3%. Эндоваскулярное вмешательство при аневризме брюшной аорты позволяет снизить риск инфекции в месте доступа по сравнению с открытой операцией (0,5 против 0% при p<0,012). Нами не обнаружено инфицирования зоны доступа, однако признаки инфицирования эндопротеза выявлены в 2 (0,82%) случаях (у 1 пациента это явилось причиной гибели через 12 мес. после операции; второй пациент жив и находится на консервативном лечении). 30-дневная летальность при конверсии по поводу инфекции стент-графта может

достигать 40%. В нашем учреждении подобных операций выполнено не было. Общая 30-дневная смертность при эндопротезировании брюшного отдела аорты, по данным литературы, составляет около 0,7%, а при открытой операции – 3,5%. Однако при более длительном наблюдении это соотношение между группами становится сопоставимым. В своем литературном обзоре группа авторов под руководством S.C. Paravastu, et al. опубликовала результат сравнения пациентов после имплантации стент-графта и после открытой операции. Было продемонстрировано отсутствие различий в смертности между группами до 4 лет после хирургического вмешательства (15,8 против 17% соответственно, при $p=0,4$) и более 4 лет наблюдения (37,3 и 37,8% при $p=0,78$) [25]. Н. Takagi, et al. сообщили о летальности в 24,2% при эндопротезировании аорты и 21,2% при аневризмэктомии и протезировании аорты через 5 лет. Группа авторов (R. Novo, et al.) демонстрирует, что вовлечение в расширение подвздошных артерий помимо абдоминального отдела аорты значительно повышает частоту повторных вмешательств 23,0 против 15,6% при изолированном поражении брюшного отдела аорты (при $p=0,018$); а также риск ее разрыва (4,5 против 1,7% при $p=0,042$) за 5 лет наблюдения. При этом общая 5-летняя летальность может достигать 26,8% после лечения аневризмы аорты, а с вовлечением подвздошных артерий 36,0%. В нашей работе летальность достигла 13,22% (32 случая), из них от разрыва аорты – 3,31% (8 случаев). При этом значимое расширение (более 30 мм) одной или двух подвздошных артерий было выявлено до операции у 30 (12,39%) пациентов.

Выводы. Летальность, связанная с осложнениями в зоне реконструкции на протяжении всего периода наблюдения, составила менее 5% и продемонстрировала высокую безопасность эндопротезирования брюшного отдела аорты. Технический успех операций – 98,35%, небольшое количество пациентов, нуждающихся в повторном хирургическом вмешательстве за весь период наблюдения – 21,5%, что подтверждают эффективность лечения пациентов с аневризмой брюшной аорты. Регулярная диагностика оперированного сегмента в раннем и отдаленном послеоперационном периодах позволит как можно раньше выявить возникшее осложнение и вовремя его устранить. По мере развития устройств постоянные исследования имеют решающее значение для обеспечения эффективного и научно-обоснованного использования этой технологии.

РЕЗУЛЬТАТЫ РАБОТЫ ОТДЕЛЕНИЯ СОСУДИСТОЙ ХИРУРГИИ ГОСУДАРСТВЕННОЙ БЮДЖЕТНОЙ КЛИНИКИ В УСЛОВИЯХ COVID-19

*Попов Д.А., Виноградов Р.А., Сухоручкин П.В., Бутаев С.Р.,
Закеряев А.Б., Нейвирт А.Ю., Дербилов А.И., Соболев А.Г.,
Матусевич В.В., Коротун А.А.*

*ГБУЗ «Научно-исследовательский институт — Краевая клиническая больница №1 им.
профессора С.В. Очаповского» министерства здравоохранения Краснодарского края,
Краснодар, Россия*

Введение. Оценить изменения в работе сосудистого отделения государственной бюджетной клиники в условиях пандемии COVID-19 на основе изучения спектра оперативных вмешательств и внедрения стационарзамещающих технологий в ангиохирургии.

Материалы и методы. Проведен анализ изменений в организации плановой и экстренной помощи. Сравнение выполненных плановых и экстренных оперативных вмешательств в отделении сосудистой хирургии ГБУЗ НИИ ККБ№1 имени С.В. Очаповского за 3 года в условиях краевой клинической больницы, а так же экстренных оперативных вмешательства бригадами сосудистых хирургов в центральных районных клиниках Краснодарского края.

Результаты. В ходе анализа проведенных оперативных вмешательств, отмечается снижение количества оперативных вмешательств в 2020 году по сравнению с 2019 годом — 2722 и 2988 соответственно. В дальнейшем отметилось значимое повышение выполняемых оперативных вмешательств в 2021 году — до 3737. Отмечается резкое увеличение количества экстренных оперативных вмешательств (2019г — 234, 2020г — 278, 2021 — 480) как в условиях краевой клинической больницы, так и в условиях центральных районных больниц. Активное использование эндовенозной лазерной коагуляции на базе дневного стационара отделения сосудистой хирургии позволило сократить объем открытых флебэктомий с 1248 в 2019г до 420 операций в 2022г, а так же, в свою очередь, увеличить объем выполненных лазерных операций с 238 в 2019году до 1181 в 2021году. Общее количество флебологических плановых операций увеличилось более чем на 100 операций в 2021 году по сравнению с 2019 годом.

Обсуждение. Причиной снижения количества хирургических вмешательств в 2020 году стало уменьшение объема плановых операций в результате принятых карантинных мер по ограничению распространения COVID-инфекции. В 2021 году рост количества проводимых оперативных вмешательств стимулировало восстановление планового приема пациентов, формирование дополнительных потоков плановых и экстренных пациентов за счет перепрофилирования других клиник под Ковид-госпитали. Колоссальную роль в увеличении возможностей для

плановой флебологической помощи сыграло создание дневного стационара на базе отделения сосудистой хирургии. Выполнение эндоваскулярных лазерных коагуляций под местной анестезией позволило снизить нагрузку на реконструктивные операционные, тем самым увеличив количество артериальных операций. Увеличилось число экстренных хирургических вмешательств при острых тромбозах артерий конечностей и венозных тромбозах, в том числе выполненных бригадами сосудистых хирургов в условиях центральных районных клиник

Выводы. Пандемия COVID-19 привнесла значительные изменения в спектр операций ангиохирургической службы, увеличила нагрузку на специализированные отделения. Увеличилось количество артериальных и венозных тромбозов, требующих экстренного оперативного лечения и госпитализации. Участились экстренные оперативные вмешательства в центральных районных клиниках, проводимых бригадами ангиохирургов. Так же, использование стационарозамещающих технологий в сосудистой хирургии позволило выполнять большее количество флебологических операций, одновременно с этим снизив нагрузку на круглосуточный стационар, что позволило выполнять большее количество артериальных плановых хирургических вмешательств. Проведение эндовенозной лазерной облитерации по ОМС финансированию значимо переключает поток пациентов из частного здравоохранения, что позволяет снизить социальную напряженность в период пандемии.

СРАВНИТЕЛЬНЫЙ АНАЛИЗ РЕЗУЛЬТАТОВ МНОГОУРОВНЕВЫХ РЕКОНСТРУКЦИЙ АРТЕРИЙ НИЖНИХ КОНЕЧНОСТЕЙ, ВЫПОЛНЕННЫХ ОТКРЫТЫМИ, ЭНДОВАСКУЛЯРНЫМИ И ГИБРИДНЫМИ ХИРУРГИЧЕСКИМИ МЕТОДИКАМИ У ПАЦИЕНТОВ С КРИТИЧЕСКОЙ ИШЕМИЕЙ

Пуздряк П.Д.^{1,2}, Иванов М.А.², Шломин В.В.¹, Горбунов Г.Н.³, Ерофеев А.А.¹, Бондаренко П.Б.¹, Юртаев Е.А.¹, Гребенкина Н.Ю.¹, Касьянов И.В.¹, Диденко Ю.П.¹, Самко К.В.², Чиждова К.А.²

1 - СПб ГБУЗ «ГМПБ №2», отделение сосудистой хирургии,

Санкт-Петербург, Россия

2 - ФГБОУ ВО СЗГМУ имени И.И. Мечникова, кафедра общей хирургии,

Санкт-Петербург, Россия

3 - ФГБОУ ВО СЗГМУ имени И.И. Мечникова, кафедра сердечно-сосудистой хирургии, Санкт-Петербург, Россия

Введение. На основании сравнительного анализа полученных результатов оценить исходы различных хирургических пособий при лечении многоуровневого поражения артерий нижних конечностей при С и D типах поражения по классификации TASC II и определить понятие гибридного вмешательства на магистральных сосудах.

Материалы и методы. Проанализированы данные историй болезни

234 пациентов за период с 2013 по 2021 гг., среди которых выполнено 101 гибридное вмешательство (ГВ), 81 открытое (ОО) и 52 эндоваскулярных (ЭВ) при МУП. Среди пациентов было 37 женщин и 197 мужчин, средний возраст $64,7 \pm 10$ лет. Критическая ишемия по классификации Академика А.В. Покровского была зарегистрирована у 80% в группе ГВ, у 39% в группе ОО и у 66% в группе ЭВ. Протяженные окклюзии или гемодинамически значимые стенозы наружной подвздошной и поверхностной бедренной артерий устранялись открыто с использованием петлевой эндартерэктомии. Методика позволяет устранять протяженные, более 15-20 см, атеросклеротические стенозы или окклюзии, создавая возможность для дальнейшей эндоваскулярной ангиопластики путей притока в подвздошном сегменте или оттока на голени. Восстановление целостности бедренной артерии проводили по разработанной нами оригинальной методике (патент РФ №2621395) с аутовенозной пластикой и с формированием АВ-порта для эндоваскулярного этапа, выполнявшегося на естественном потоке крови без необходимости временного пережатия артерий и блокирования кровотока.

Результаты. Средняя продолжительность ГВ составила 212 ± 80 мин, ОО 204 ± 69 мин, ЭВ 121 ± 53 мин. Следует отметить, что средняя продолжительность эндоваскулярного этапа гибридной операции составила 85 ± 30 мин. Средний койко-день составил 21,5 дня для ГВ, 31,3 дня для ОО, 12,6 дня для ЭВ, что говорит об экономической целесообразности использования ГВ в отличие от ОО. У пациентов, страдавших критической ишемией, в раннем послеоперационном периоде различные осложнения зарегистрированы у 4,2% в группе ГВ, 5,6% в группе ОО и 3,9% в ЭВ. Потеряли конечность 5,6% больных в группе ОО. Кровотечение в раннем п/о периоде зарегистрировано в группе ГВ у 2,6%, ЭВ у 1,3%, развитие ОИМ у 0,9% в группе ОО и 0,43% в группе ЭВ. Через 36 месяцев наблюдения зарегистрированы следующие *Результаты.* ампутация оперированной конечности у 3 % в группе ГВ, у 10% в группе ОО, 3,8% в группе ЭВ. Первичная проходимость оперированного сегмента через 36 месяцев составила 92%, 88% и 84% в группах ГВ, ОО и ЭВ соответственно. ОИМ в отдаленные сроки наблюдения зарегистрирован у 4,9%, 4,9% и 5,8% в группах ГВ, ОО и ЭВ соответственно. ОНМК в отдаленные сроки наблюдения зарегистрировано у 2% и 3,7% в группах ГВ и ОО соответственно. Среди исследуемых пациентов через 36 мес наблюдения умерло 3%, 7,4% и 7,7% в группах ГВ, ОО и ЭВ соответственно.

Обсуждение. Меньшая инвазивность эндоваскулярных операций является одним из критериев выбора в пользу данной методики, однако технический успех таких вмешательств может быть не всегда достигнут у пациентов с многоуровневым поражением периферических артерий типов С и D по классификации TASCII. Выполнение открытых реконструкций

сопряжено с риском осложнений, связанных с травматичностью подобных операций, особенно у лиц пожилого возраста с тяжелым коморбидным фоном. В свою очередь, открытые операции имеют ограничения в их выполнении у лиц с тяжелой сопутствующей патологией. Полученные нами данные свидетельствуют о том, что оптимальным методом реваскуляризации нижних конечностей при многоуровневом поражении артерий является гибридная методика. Сочетание эндоваскулярных и открытых методик за одно вмешательство в одном сосудистом бассейне принято называть гибридной операцией. В литературе встречаются разные определения гибридного вмешательства. И.И. Затевахин и соавт. считают, что это эндоваскулярные вмешательства в сочетании с открытыми реконструкциями, выполняемые в одной операционной, а данный вид оперативного вмешательства целесообразен тем пациентам, которым для адекватной реваскуляризации требуется коррекция нескольких уровней поражения. Иностранные коллеги дают определение гибридной процедуре как комбинации традиционных открытых реконструктивных вмешательств и эндоваскулярного воздействия при многоуровневом поражении с вовлечением в патологический процесс общей бедренной артерии. Проанализировав литературные данные и основываясь на личном клиническом опыте мы пришли к собственному определению: гибридное сосудистое вмешательство это рациональная последовательная комбинация открытой сосудистой реконструкции и катетерной эндоваскулярной коррекции, сочетающая устранение гемодинамически значимых поражений на любом уровне путей притока с последующей коррекцией путей оттока, с соблюдением принципа минимальной травматичности оперативного вмешательства при максимально возможном объеме восстановления артериальной проходимости, выполняемого одной или двумя бригадами специалистов в течение суток.

Выводы. При многоуровневом поражении артерий нижних конечностей гибридные операции имеют значимые преимущества перед иными способами хирургической реваскуляризации, что проявляется в меньшей кровопотере, в уменьшении койко-дня, сокращении времени эндоваскулярного этапа и, соответственно, снижении лучевой нагрузки на пациента, в снижении риска ампутации конечности как в раннем, так и отдаленном периоде после операции.

ТЕЧЕНИЕ ХРОНИЧЕСКОЙ АРТЕРИАЛЬНОЙ НЕДОСТАТОЧНОСТИ НИЖНИХ КОНЕЧНОСТЕЙ В УСЛОВИЯХ ПАНДЕМИИ НОВОЙ КОРОНАВИРУСНОЙ ИНФЕКЦИИ

Путинцев А.М.^{1,2}, Султанов Р.В.^{1,2}, Силинский А.А.^{1,2}, Даутов Р.Г.^{1,2},
Олендер А.В.^{1,2}

1 - Кемеровский государственный медицинский университет, Кемерово, Россия

2 - Кузбасская областная клиническая больница им. С.В. Беляева, Кемерово, Россия

Введение. Изучение динамики заболевания у больных с хронической артериальной недостаточностью нижних конечностей атеросклеротической этиологии на фоне пандемии COVID-19.

Материалы и методы. Статистический анализ основывается на изучение 2194 случаев с 2018 по 2021 г. хронической артериальной недостаточности нижних конечностей атеросклеротической этиологии по классификации Фонтейна-Покровского III-IV и II Б стадии, которые находились на плановой госпитализации в отделении сосудистой хирургии Кузбасской областной клинической больницы имени Степана Васильевича Беляева. Диагноз был выставлен на основании таких методов диагностики, как УЗИ, ангиографии и доплерографии нижних конечностей, а также клинических и биохимических методов.

Результаты. Согласно базе данных Кузбасской областной клинической больницы им. С.В. Беляева, г. Кемерово, в 2018 году было зарегистрировано 445 случаев хронической артериальной недостаточности нижних конечностей атеросклеротической этиологии. Из них II Б стадии у 160 пациентов, III-IV у 285. На следующий год был зафиксирован подъем заболеваемости на 19,1% (85) случаев по сравнению с предыдущим годом. II Б стадия была представлена у 267 пациентов, что соответствовало подъему на 66,87% и снижение на 7,72% (263) III-IV стадии по сравнению с 2018 годом. В 2020 году прирост больных с хронической артериальной недостаточностью нижних конечностей составил 0,4% (2) случаев, из них II Б увеличилась на 8,24% (289), III-IV стадия незначительно снизилась на 7,61% (243), по сравнению с прошлым годом. Совершенно иная картина была получена в 2021 году в пик заболеваемости COVID-19. Прирост составил 29,1% (155), из них II Б – 315 пациентов (8,99%), III-IV стадия – 372 (53,09%).

Обсуждение. Анализируя полученные данные с 2018 по 2021 год, было получено стойкое увеличение количества больных на 54,38% (242), II Б прирост составил 96,85% (155), III-IV стадии – 30,52% (87), по сравнению с началом 2018 года.

Выводы. 1. Результаты исследования в условиях отделения показали: увеличение количество больных с ХАН НК, как с II Б, так и III-IV стадии. 2) Отмечается, кроме количественного показателя, еще качественные изменения: увеличение числа больных с критической ишемией НК III-IV на

30,52% в сравнении с 2018 годом, на 41,44% с 2019 годом и 53,09% с 2020 соответственно. 3) Требуется дальнейшее изучение и выделения группы больных, имеющих в анамнезе: ХАН НК и перенесенную новую коронавирусную инфекцию.

**АНАЛИЗ БЛИЖАЙШИХ И ОТДАЛЕННЫХ РЕЗУЛЬТАТОВ
БЕДРЕННО-ТИБИАЛЬНОГО ШУНТИРОВАНИЯ АУТОВЕНОЙ
IN SITU НИЖЕ ЩЕЛИ КОЛЕННОГО СУСТАВА ПРИ
КРИТИЧЕСКОЙ ИШЕМИИ И ЕДИНСТВЕННОЙ
МАГИСТРАЛЬНОЙ АРТЕРИИ ГОЛЕНИ**

*Пишуква Л.А., Вахитов К.М., Черняков И.С., Марченков А.А.,
Куважукова А.Ф., Алексеева Н.В., Владимиров П.А., Субаев Ф.Ф.
ГБУЗ Ленинградская областная клиническая больница, Санкт-Петербург, Россия*

Введение. Цель исследования. оценить эффективность бедренно-тибиального шунтирования аутовеной in situ, факторы потенциально влияющие на проходимость шунта и выживаемость конечности у пациентов с критической ишемией при отсутствии адекватного артериального русла голени.

Материалы и методы. В отделении сосудистой хирургии Ленинградской Областной Клинической Больницы г. Санкт-Петербурга в период с 2018 по 2020 г. было выполнено 25 бедренно-тибиальных шунтирований аутовеной in situ. Особенностью хирургического вмешательства являлось наличие критической ишемии нижних конечностей, причиной которой являлась окклюзия бедренно-подколенного сегмента, а также наличие проходимой одной из трех магистральных артерий голени. Средний возраст больных составлял $65,08 \pm 9,3$ лет. По соотношению пола преобладали мужчины - 20 (80%), женщин – 5 (20%). Из сопутствующих заболеваний ишемическая болезнь сердца, гипертоническая болезнь диагностирована у всех больных, сахарный диабет 2 типа на ПССП — у 5 (20%), сахарный диабет 2 типа на инсулинотерапии – 3 (12%), хроническая сердечная недостаточность – у 8 (32%), нарушение ритма сердца (ФП) – у 1 (4%), варикозная болезнь вен нижних конечностей – у 3 (12%), хроническая болезнь почек с СКФ III ст. и > - у 1 (4%). Основной причиной поражения сосудов являлся атеросклероз, который выявлен у всех 25 (100%) больных. Из всех включенных в исследование пациентов у большинства - 22 (88%) имелась 4 ст. артериальной недостаточности. Визуализация инфраингвинальных артерий осуществлялась путем прямой ангиографии. Оценка результатов хирургического вмешательства производилась путем телефонного контакта с пациентами, последующего объективного осмотра и инструментального обследования через 1 и 2 года после операции. Контакт удалось установить с 16 из 25 больных.

Результаты. В отдаленном периоде у 11 (68,7%) из 16 была отмечена

положительная динамика в степени ишемии нижней конечности, что проявлялось в виде купирования болевого синдрома, заживления трофических язв, увеличение дистанции безболевого ходьбы, вне зависимости от проходимости шунта. При оценке отдаленных результатов в 5 (31,25%) случаях аутовенозный шунт проходим, у схожего числа пациентов 5 (31,25%) - была выполнена ампутация на уровне в/3 бедра. Необходимо отметить, что среди обследованных больных тромбоз конструкции с сохранением ишемии на уровне Пб ст. был выявлен также в 5 случаях (31,25%), тромбоз с сохранением ишемии Пб-III ст. у 1 пациента (6,25%). Анализ артериального русла голени показал, что ЗББА в большинстве операций являлась единственной артерией принимающего русла - 11 (68,7%). Несмотря на теорию ангиосомности и наличие трофических изменений в артериальных бассейнах ПББА и МБА, выполненное хирургическое вмешательство имело положительный эффект. Учитывая малую выборку пациентов сказать о «предпочтительной» принимающей артерии сложно, т.к. соотношение проходимых артерий на работающем шунте распределились равным образом: ЗББА - 2 (40%), ПББА-2 (40%), МБА-1 (20%). Проведенный статистический анализ, подтвердил отсутствие статистической значимости различий проходимой одной из артерий, как фактора влияющего на работу шунта – $p > 0.05$. Немаловажную роль в отдаленном функционировании аутовены играет ретроградный сброс на подколенную артерию и коллатеральную сеть. Как показало наше исследование проходимость ПКА была выявлена в 80% случаев, однако, данный фактор также не был оказывал значимого влияния на работу конструкции ($p > 0.05$). Говоря о проходимости аутовенозного шунта нельзя не учитывать роль наличия варикозной трансформации аутовены в качестве предиктора раннего тромбоза. Как продемонстрировала наша работа, у ряда пациентов (33% среди всех с ВБВ н.к.), при наличии варикозной болезни вен нижних конечностей и операции в 2019 году, имелся функционирующий шунт без признаков тромботических осложнений. Клинические данные были подтверждены статистическим анализом, показавшим отсутствие значимых различий среди больных с ВРВ и без них $p > 0,05$ в сроки до 2х лет.

Обсуждение. Облитерирующий атеросклероз артерий н/к и его проявление в виде критической ишемии является состоянием, угрожающим не только потерей конечности, но порой и жизни пациента. Как показывает мировой опыт, выполнение реконструктивных вмешательств на пораженном артериальном русле голени достаточно часто сопряжено с тромбозом конструкции и вытекающими из этого последствиями. Проведенное нами исследование демонстрирует, что несмотря на малое число прооперированных пациентов можно с определенной долей уверенности сказать о ее эффективности – у 11 (68,7%) из 16 обследованных больных отмечена положительная динамика,

проявившаяся в виде уменьшения степени ишемии и купирования трофических дефектов, несмотря на выявленный процент тромбоза шунта. Говоря о причинах, влияющих на отдаленную проходимость, нам не удалось выявить значимых различий в факторах риска ранней окклюзии аутоvenes. Отсутствие как таковых различий может быть связано с малой выборкой пациентов, что требует дальнейшего наблюдения и изучения данной проблемы.

ЭНДОВАСКУЛЯРНАЯ РЕКАНАЛИЗАЦИЯ СО СТЕНТИРОВАНИЕМ В СРАВНЕНИИ С ПЕТЛЕВОЙ ЭНДАРТЕРАКТОМИЕЙ ПРИ ТОТАЛЬНЫХ ОККЛЮЗИОННЫХ ПОРАЖЕНИЯХ ПОВЕРХНОСТНОЙ БЕДРЕННОЙ АРТЕРИИ.

ПРОСПЕКТИВНОЕ РАНДОМИЗИРОВАННОЕ ИССЛЕДОВАНИЕ

Саая Ш.Б.

Научно-исследовательский отдел сосудистой и гибридной хирургии, ФГБУ «НМИЦ им. ак. Е.Н. Мешалкина» Минздрава России, Новосибирск, Россия

Аннотация: Целью этого рандомизированного исследования было сравнение краткосрочной и долгосрочной безопасности и эффективности эндоваскулярной реканализации со стентированием (ЭР) и петлевой эндартерэктомии (ПЭ) у пациентов с тотальным окклюзионным поражением поверхностной бедренной артерии (ПБА) (≥ 250 мм).

Методы: В период с 2013 по 2017 год подходящие пациенты с тотальными окклюзионными поражениями ПБА были рандомизированы в группу ЭР или ПЭ. В группе ЭР выполнена реканализация и стентирование протяженного атеросклеротического окклюзионного поражения ПБА. В группе ПЭ выполнена петлевая эндартерэктомия. Краткосрочные (30 дней) и долгосрочные (48 месяцев) показатели заболеваемости, смертности и проходимости сравнивались между обеими группами.

Результаты. Из 400 обследованных пациентов 238 были окончательно рандомизированы (119 ЭР и 119 ПЭ). Средняя продолжительность пребывания в стационаре была меньше в группе ЭР ($4,1 \pm 1,6$ дня в группе ЭР против $7,8 \pm 2,5$ дня в группе ПЭ, $p=0,02$). Кумулятивные показатели первичной проходимости составили 83% (ЭР) против 82% (ПЭ) через 12 месяцев и 28% (ЭР) против 46% (ПЭ) через 48 месяцев ($p = 0,04$). Показатели сохранения конечности составили 98% (ЭР) против 95% (ПЭ) через 12 месяцев и 87% (ЭР) против 92% (ПЭ) через 48 месяцев ($p = 0,26$). Показатели вторичной проходимости через 12 и 48 месяцев составили 98% и 87% в группе ЭР, 100% и 90% в группе ПЭ ($p=0,4$). Сравнительный анализ показателей проходимости обеих подгрупп после повторных эндоваскулярных вмешательств (65 пациентов подгруппы ЭР и 32 пациента подгруппы ПЭ) выявил достоверное преимущество с проходимости в подгруппе ПЭ ($p = 0,04$).

Обсуждение. При протяженных окклюзиях ПБА в основном

выполняется бедренно-подколенное шунтирование или эндоваскулярная реканализация со стентированием. Петлевая эндартерэктомия является альтернативой БПШ. Рестенозы и реокклюзии после ПЭ по разным данным составляют 46-83%, что связано агрессивной гиперплазией интимы. Эндоваскулярная реканализация по разным данным имеет технический успех 95%, однако, долгосрочная проходимость составляет меньше 50% в зависимости от структуры пораженной артерии, места имплантации, длины и количества стентов.

Выводы. Петлевая эндартерэктомия показала превосходство в первичной проходимости через 48 месяцев по сравнению с ЭР. Эндоваскулярные повторные вмешательства после ПЭ показали более высокую проходимость по сравнению с повторными вмешательствами после ЭР.

УЧАСТИЕ ЭКТАЗИИ ВНУТРИМЫШЕЧНЫХ ВЕН ГОЛЕНИ В ФОРМИРОВАНИИ ГИПЕРВОЛЕМИИ ГОЛЕНИ И РАЗВИТИИ ХВН У ПАЦИЕНТОВ С ВАРИКОЗНОЙ БОЛЕЗНЬЮ

Санников А.Б.¹, Шайдаков Е.В.²

1 - Клиника инновационной диагностики «Медика», Владимир, Россия

2 - ФГБОУ «Институт онкологии им. Н.Н.Петрова», Санкт-Петербург, Россия

Введение. Несмотря на достигнутый прогресс в понимании патологических причин развития ХЗВ, изучение гемодинамических механизмов появления и прогрессирования ХВН у пациентов с варикозным расширением поверхностных вен остается актуальной задачей. Одним из факторов прогрессирования заболевания признается патологическая сегментарная гиперволемия голени, одним из источников которой у данной группы пациентов может быть эктазия икроножных и камбаловидных венозных коллекторов. Таким образом, целью проведения исследования стало установление частоты развития эктазии внутримышечных вен голени у пациентов с ХЗВ и определение степени их влияния на формирование ХВН.

Материалы и методы. За период с 2015 по 2022 годы в общей сложности было обследовано 480 здоровых лиц и 1626 пациентов с ХЗВ, которые были распределены в соответствии с СЕАР на группы: Норма (1-я группа), С0-С1 (2-я группа), С2-С3 (3-я группа), С4-С6 (4-я группа). УЗДС вен нижних конечностей было выполнено у всех пациентов. ППГ была проведена у 380 здоровых лиц и 896 пациентов с ХЗВ. ФПГ была проведена у 116 здоровых лиц и 530 пациентов с ХЗВ. Прямая КТ-флебография нижних конечностей была выполнена у 400 пациентов с ХЗВ. Методики проведения исследований были общепринятыми. Статистический анализ полученных данных проводился с помощью программного комплекса IBM SPSS Statistica (США).

Результаты. На основании полученных данных УЗДС было

установлено, что диаметр внутримышечных вен голени в норме и у пациентов с С0-С1 составляет не более 0,5 см. У пациентов с С2-С3 и прогрессирующей ХЗВ при С4-С6 диаметр внутримышечных вен превышает 0,5 см, с постепенной эктазией этих вен до 0,8 см и более. Основным отличием анатомического строения внутримышечных вен голени у пациентов с ХЗВ по данным КТ-флебографии в различных стадиях проявления болезни, оказалось наличие у них фузиформных форм с локальной и протяженной эктазией. Частота выявления различных форм внутримышечных вен голени была следующая: у пациентов с С0-С1 (63,6% - цилиндрическая, 25% - фузиформная локальная, и 11,1% - фузиформная протяженная); у пациентов с С2-С3 (10,9% - цилиндрическая, 64,2% - фузиформная локальная и 24,9% - фузиформная протяженная); у пациентов с С4-С6 (цилиндрическая форма всего у 12,6% пациентов, в то время как в 38,7% случаях определялась фузиформная локальная, а у 48,7% пациентов – фузиформная протяженная). Проведенный в группах сравнения анализ данных ППГ показал, что наиболее статистически значимой характеристикой имеющихся функциональных нарушений является Индекс венозной емкости (Venous Capacitance Index – VCI). Межгрупповой сравнительный анализ по этой характеристике с построением области принятия гипотезы показал, что $VCI < 0,8$ присутствует у пациентов групп Норма и С0-С1 в 25% случаев, тогда как у пациентов С2-С3 клинических классов VCI ниже 0,8 был отмечен в 59%, а у пациентов с С4-С6 в 87% наблюдений. Таким образом, критерий Индекса венозной емкости 0,5.

Обсуждение. Полученные в ходе проведения исследования данные и их сравнительный статистический анализ позволил сделать следующие *Выводы.* Ультразвуковой критерий диаметра внутримышечных вен голени более 0,5 см свидетельствует об эктазии данного венозного коллектора, как в норме, так и у пациентов с ХЗВ различных клинических классов по СЕАР. По мере прогрессирования ХЗВ нижних конечностей от С0-С1 к С4-С6 идет увеличение частоты и степени выраженности эктазии внутримышечных вен голени, что подтверждается данными УЗДС и КТ-флебографией. По мере прогрессирования ХЗВ по данным ППГ и ФПГ идет прогрессирующее снижение эффективности работы мышечно-венозной помпы голени. С патогемодинамической точки зрения, основной прогрессирующего снижения эффективности работы мышечно-венозной помпы голени следует признать прогрессирующее увеличение эктазии внутримышечных вен голени и как следствие этого развитие эктазии внутримышечных вен голени.

Выводы. Патологическую сегментарную венозную гиперволемию голени следует признать одним из основных гемодинамических факторов формирования и прогрессирования ХЗВ у пациентов с ХЗВ. Установление данного патогемодинамического феномена у пациентов с ХЗВ требует

целенаправленного подхода в разработке методов лечения.

ИСПОЛЬЗОВАНИЕ ПОЛИАКРИЛОВЫХ СОЕДИНЕНИЙ ДЛЯ ОБЛИТЕРАЦИИ ВАРИКОЗНЫХ ВЕН НИЖНИХ КОНЕЧНОСТЕЙ. ВЧЕРА, СЕГОДНЯ, ЗАВТРА

Санников А.Б.¹, Шайдаков Е.В.²

1 - Клиника инновационной диагностики «Медика», Владимир, Россия

2 - ФГБОУ «Институт онкологии им. Н.Н.Петрова», Санкт-Петербург, Россия

Введение. В последние годы возрос интерес среди флебологов к использованию нетермических методов облитерации варикозных вен нижних конечностей. Развитие данного направления после появления в зарубежной печати, начиная с 2014 г. статей о проведении экспериментальных и клинических исследований о катетерной облитерации вен с помощью системы «VenaSeal». Однако впервые в мире проведение катетерной облитерации вен нижних конечностей с помощью синтезированного в России полиакрилового соединения было выполнено одним из авторов еще в 1995 году, о чем свидетельствуют опубликованные в центральных отечественных хирургических журналах несколько статей и сделанные доклады на Российских хирургических конгрессах. Продолжается работа в данном направлении и сегодня. Таким образом, целью проведения данного исследования стал анализ результатов использования различных акриловых соединений отечественного производства для облитерации варикозных вен нижних конечностей

Материалы и методы. Анализ клинических и морфологических данных был проведен среди пациентов С2-С3 клинических классов ХЗВ (по CEAP) в группах сравнения, у которых с целью облитерации варикозно измененных вен нижних конечностей были использованы полиакриловые соединения, синтезированные в различные промежутки времени отечественными учеными: «Формакирил» (1-я группа - 96 пациентов); «Сульфакрилат» 2-го поколения (2-я группа - 83 пациента); «Сульфакрилат» 4-го поколения (3-я группа - 75 пациентов). Методика проведения катетерной облитерации в 1-й группе проводилась с кроссэктомией, во 2-й и 3-й группе без кроссэктомии под УЗДС-контролем. Оценка результатов облитерации варикозных вен нижних конечностей осуществлялась объективно по степени выраженности клинической симптоматики флебита и анализу частоты развития осложнений. Субъективно – на основании критериев, представленных в общепринятой аналоговой шкале боли (VAS) и опросника изменения качества жизни пациентов (CIVIQ 2). Кроме УЗДС-контроля, который проводился в различные промежутки наблюдения у всех пациентов, с целью объективной оценки изменения венозного оттока функциональные исследования венозной гемодинамики были проведены с помощью плетизмографических методов (ППГ и ФПГ). Гистологические

исследования морфогенеза в облитерированных венах в группах сравнения были проведены в группах сравнения в сроки от 7-10 дней до 1 и 3х лет наблюдения.

Результаты. В результате проведенного анализа объективных данных было установлено, что клиническая картина химического контактного флебита в окклюзированных венах, что соответствовало легкой и средней степени выраженности болевой реакции по шкале VAS присутствовала у 14% 1-й группы, 56% 2-й группы и 58% пациентов 3-й группы. С учетом статистического анализа данных CIVIQ-2 получено значимое улучшение качества жизни пациентов после проведения облитерации. По результатам УЗДС была подробно прослежена динамика внутрисосудистых изменений в облитерированных венах, изучена степень облитерации и возможной реканализации. Гистологические исследования показали, что при использовании всех трех отечественных окклюдантов при быстро купирующейся морфологической картине асептического воспаления с развитием плазмочитарно клеточной инфильтрацией и макрофагальной реакции наступала постепенная биодеградация химических соединений с поэтапной соединительнотканной пролиферацией, происходящих в стенке вен и их просвете, приводящей к полной облитерации просвета вен.

Обсуждение. На протяжении последних 5-ти лет метод цианакрилатной облитерации вен нижних конечностей постепенно завоевал большое количество сторонников. Многочисленные работы по сравнению данного метода с другими эндоваскулярными методиками лечения ХЗВ свидетельствуют о том, что он не уступает по анатомической конечной точке – окклюзии вен методами РЧА и ЭВЛО. Наиболее часто за рубежом сегодня используется в клинической практике два цианакрилата «VenaSeal» и «VenaBlock». Принципиальным отличием от зарубежных аналогов, синтезированные отечественными химиками медицинские клеевые соединения содержат в своем составе не бутиловый эфир цианакрилатной кислоты, а этиловый эфир. Кроме того, в состав «Сульфакрилата» 4-го поколения введены два новых пластификатора, улучшающие с одной стороны адгезивные, а с другой пластические свойства. Кроме того, в состав отечественного адгезива включена противовоспалительная субстанция, которая снижает степень выраженности реактивного воспаления в стенке вены при контакте ее с веществом. Что касается ранее используемого соединения «Формакирил», то следует отметить, что данное соединение на 95% состояло вообще из воды, то есть имело гидрогелиевые свойства, что показало наименьший процент развития флебитической реакции. Однако на данный момент времени производство данного химического соединения приостановлено. Проведенные клинические и гистологические исследования по использованию отечественных акрилатных соединений с различной

химической структурой показали безопасность их применения с целью облитерации варикозных вен нижних конечностей. Наибольшая эффективность использования с целью облитерации варикозных вен сегодня соответствует применению с этой целью «Сульфакрилата» 4-го поколения, получившего в 2021 г. коммерческое название VenoGlue(RU). На сегодня мы имеем данные сравнительного анализа эффективности использования данного соединения с зарубежными аналогами.

Выводы. Дальнейшая разработка отечественных полиакриловых соединений с точки зрения их использования во флебологической практике является перспективным направлением. При этом совершенствование методики проведения облитерации вен и оценка отдаленных результатов остается также актуальной задачей.

СКРИЖАЛИ СУДЬБЫ ПРОФЕССОРА ХИРУРГИИ СЕРГЕЯ ЮДИНА (К 130-ЛЕТИЮ СО ДНЯ РОЖДЕНИЯ)

Санников А.Б.

Клиника Инновационной Диагностики «Медика», Владимир, Россия

Введение. В 1948 г. главный хирург Института неотложной медицины им. Н.В.Склифосовского, профессор Сергей Сергеевич Юдин находился в зените славы: один из самых известных авторитетных хирургов СССР, дважды лауреат Сталинской премии, заслуженный деятель науки, орденносец, действительный член АМН СССР, член многих зарубежных хирургических обществ. И вдруг – арест. Почему хирург с мировым именем стал заключенным? Что стало причиной ареста С.С.Юдина ночью 23 декабря 1948 г.? Таким образом, целью исследования стало выяснение причин и обстоятельств ареста С.С.Юдина в 1948 г., приведших в 1952 г. к его ссылке на 10 лет.

Материалы и методы. Материалами для работы послужили материалы 6 томов Дела №2027 по обвинению Юдина Сергея Сергеевича, хранящиеся в Центральном архиве (ЦА) ФСБ России. А также ранее опубликованные доступные печатные источники (статьи, книги, воспоминания, пресса).

Результаты. В результате проделанного аналитического анализа с привлечением неизвестных ранее архивных документов установлены истинные причины и обстоятельства ареста академика С.С.Юдина, а также основания для вынесения приговора. Формальными основаниями для ареста стало его «непролетарское» происхождение; знакомства с иностранными хирургами, дипломатами и журналистами, подозреваемыми в связях с разведками зарубежных стран, а также с высшим командным составом РККА, и участие в так называемом «антиправительственном заговоре», «контрреволюционная» деятельность. Основной причиной ареста стало обвинение С.С.Юдина в шпионской деятельности на английскую разведку и в установлении связи с некоторыми высшими

командирами Советской Армии, «замышлявших преступные действия против Советского правительства». В результате анализа имеющихся в распоряжении данных хронологически точно воссоздана полная картина проведения следствия и методов его ведения, сути показаний на С.С.Юдина, данных его близкими и сотрудниками Института неотложной медицины им. Н.В.Склифосовского, а также других лиц, причастных к его аресту. Показаны причины изменения хода следствия и изменение приговора с заменой «высшей меры наказания» на 10 лет ссылки в г.Бердск Новосибирской области.

Обсуждение. Многие авторы неоднократно ранее высказывали мнение о полной невинности С.С.Юдина и, соответственно, о необоснованности его ареста в 1948 г и последующей ссылки. С этим согласно и большинство современных авторов. Главным недостатком ранее проведенных исследований по изучению биографии С.С.Юдина является отсутствие ознакомления их с материалами его следственного дела. Кроме того, основная проблема подобных высказываний состоит в том, что о «Деле С.С.Юдина» эти авторы судят с точки зрения сегодняшнего без попыток проанализировать их с позиций того времени. Очевидно, что события 1920-х – 1950-х годов нельзя рассматривать без учета советской идеологии. И то, что сегодня кажется абсурдом, по законам тех лет было тяжким государственным и уголовным преступлением. С.С.Юдин не стал исключением. Его неоднократно предупреждали о ненадлежащем поведении, отказывая в отправке его рукописей в иностранные журналы и поездках за границу, но он упорно продолжал жить, «под собой не чуя страны». Для своего времени он оказался слишком ярким и неординарным, слишком независимым и не сдержанным в поступках, речах, а иногда и крайне «неразборчивым» в знакомствах. При этом чудовищными представляются способы ведения следствия и методы получения показаний. Хотя следует признать, что без зависти коллег и измены также не обошлось. 23 декабря 1948 г. для С.С.Юдина началось время, полное душевных и физических страданий, продолжавшихся 4 года, 7 месяцев и 13 дней. Кошмар предыдущих лет прекратился 13 августа 1953 г. с отменой решения Особого Совещания бывшего МГБ СССР от 20 февраля 1952 г. о ссылке С.С.Юдина в Новосибирскую область сроком на 10 лет как «неправильного». Но на свободе 63-летний хирург, перенесший в заключение несколько инфарктов миокарда, прожил менее года.

Выводы. Результатом почти 30-ти летней исследовательской работы по изучению биографии Сергея Сергеевича Юдина стало написание двух книг: Профессор хирургии Сергей Юдин «Скрижали судьбы» и «Цена признания», изданных в 2021 г., приуроченных к 130-летию со дня рождения известного отечественного хирурга и человека с жизнью легендой. На ежегодном конкурсе «Владимирская книга года», состоявшемся в начале 2022 г. под патронажем Союза писателей России,

изданные книги были удостоены Диплома победителя 1-й степени в номинации «Мемуарная и библиографическая литература». В своей книге «О счастье и несчастьях» другой известный хирург Академик Николай Амосов писал, что «После С.С.Юдина у нас не было больше хирурга такой величины». Конечно это не так. Они были, есть и будут. Наша общая беда не в том, что кто-то из нынешнего поколения не знает кто такой Сергей Сергеевич Юдин. Страшно другое, - что мы вообще ничего не помним.

**СЛУЧАЙ ТАМПОНАДЫ СЕРДЦА ВСЛЕДСТВИЕ ПЕРФОРАЦИИ
МИОКАРДА ЭЛЕМЕНТАМИ РАЗРУШЕННОГО КАВА-ФИЛЬТРА,
УДАЛЕНИЕ ЭЛЕМЕНТОВ КАВА-ФИЛЬТРА ИЗ МИОКАРДА,
УДАЛЕНИЕ КАВА-ФИЛЬТРА ИЗ НПВ**

Семенский В.А., Сахаров А.С., Немцев И.В., Бурмагин Д.В.

*ФГБУЗ «ЦМСЧ №58 ФМБА России», отделение сердечно-сосудистой хирургии,
Северодвинск, Россия*

Тромбоз в системе нижней полой вены (НПВ) входит в число наиболее распространенных сосудистых заболеваний. Наибольшую опасность представляет осложнение венозного тромбоза — тромбоэмболия легочных артерий (ТЭЛА). В таких случаях для предотвращения массивной ТЭЛА больным выполняют имплантацию кава-фильтра (КФ), впервые предложенного в 1967 г. американским кардиохирургом Kazi Mobin-Uddin.

Количество ежегодно имплантируемых кава-фильтров исчисляется сотнями тысяч. Например, в России по статистическим данным справочника «Сердечно-сосудистая хирургия. Болезни и врожденные аномалии системы кровообращения» ежегодно имплантируются до 2000 кава-фильтров.

Кава-фильтры эффективны для предотвращения легочной эмболии. Однако длительное нахождение инородного тела в НПВ способно стать причиной различных, в т. ч. жизнеугрожающих, осложнений. Обследуя больных с имплантированными в течение 5 лет кава-фильтром Bard Recovery, W. Nicholson et al. обнаружили разрушение конструкции фильтра у 25% больных, были единичные случаи перфорации миокарда и гемоперикард. Гемоперикард и тампонада сердца, требуют выполнения экстренного оперативного вмешательства.

В отечественной медицинской литературе не удалось найти описания клинического случая тампонады сердца в следствии перфорации миокарда элементом разрушенного кава-фильтра. Поэтому считаем возможным и интересным представить своё наблюдение – клинический случай перфорации сердца элементами кава-фильтра.

Пациент Б., 32 года, поступил в ЦМСЧ-58 27.04.2021 в 20.15 с жалобами на боли за грудиной давящего характера, чувство нехватки воздуха, повышенное потоотделение.

Из анамнеза известно, что в 2012 году по поводу илеофemorального венозного тромбоза и ТЭЛА выполнена постановка кава-фильтра и все последующие годы пациент принимает Варфарин, поддерживает МНО на цифрах 2,5-3,0. Накануне, 26.04.2021 пациент обращался на приёмный покой ЦМСЧ-58, был осмотрен терапевтом и отпущен домой с Дз: торакалгия.

27.04.21 доставлен в приёмный покой бригадой «скорой помощи» в тяжелом состоянии. АД от 170/60 до 80/40, тахикардия 110-115 в минуту. В лёгких везикулярное дыхание. Живот безболезненный. По ЭКГ подъёмы ST во II, III, aVR отведениях.

С Дз: ИБС, ОКС с подъёмом ST в 22.00 27.04.2021 пациент был доставлен в рентген-операционную и выполнена коронарография через правую общую бедренную артерию: патологии коронарных артерий не выявлено, но установлено, что в проекции правого желудочка видны линейные дефекты (два инородных тела сердца), а также имеется двойной контур тени сердца (гемоперикард?).

Диагностическое исследование продолжено. Пунктирована правая бедренная артерия, установлен интрадьюсер, выполнена серия ангиограмм нижней полой вены: в просвете НПВ находится съёмный кава-фильтр «Зонтик» на уровне L2, структура его практически разрушена, ножки кава-фильтра выступают за стенку НПВ.

Для уточнения диагноза пациенту сразу после ангиографического исследования выполнена МСКТ грудной клетки и брюшной полости: в полости перикарда определяется кровь, толщина слоя крови до 27 мм. В проекции правого желудочка определяется инородное тело металлической плотности, линейной формы (фрагмент кава-фильтра), расположен частично в полости желудочка, в миокарде и перикарде. В S6,8,9,10 правого лёгкого неоднородная консолидация с участками матовости. Просветы бронхов свободны, не расширены. Плевральные полости содержат жидкость, толщина слоя жидкости 17 мм справа и слева 5 мм. Заключение МСКТ грудной клетки: инородное тело правого желудочка сердца с перфорацией миокарда, гемоперикард. Пневмония?, инфаркт? S6,8,9,10 правого лёгкого. Двусторонний малый гидроторакс. МСКТ органов брюшной полости и забрюшинного пространства: признаки разрушения кава-фильтра, перфорация стенки НПВ ножками кава-фильтра (одна из ножек кава-фильтра упирается в стенку аорты, одна мигрировала в забрюшинную клетчатку на уровне L4). Около печени, по фланкам и в малом тазу жидкость в умеренном количестве.

За время проведения МСКТ состояние пациента ухудшилось, АД снизилось до 70/40, ЧСС до 125 в минуту. В связи с чем пациент был возвращен в рентген операционную и в 22.30 27.04.2021 выполнено дренирование полости перикарда катетером Pigtail 10 Fr, аспирировано 120 мл темной крови. Катетер оставлен в полости перикарда, и пациент был

доставлен в отделение анестезиологии и реанимации.

После аспирации крови состояние пациента улучшилось, АД 130/80, ЧСС 80-90 в минуту, но по дренажу из полости перикарда продолжает отделяться кровь, до 300 мл в течение получаса и далее до 100 мл в час. Сохраняются колющие боли в области сердца.

28.04.2021 02-04.30 Операция: удаление инородного тела из правого желудочка сердца, ревизия правых отделов сердца в условиях искусственного кровообращения (ИК). Стернотомии, перикардитами. В полости перикарда немного жидкой темно-фиолетовой крови, сгустки фибрина. Отмечена повышенная кровоточивость краёв раны (пациент принимал Варфарин). С поверхности сердца снят слой фибрина от 1 до 3 мм толщиной. Сердце осмотрено, перфорации не видно. Канюлирована аорта, отдельная канюляция НПВ и ВПВ, начато ИК. На передней поверхности правого желудочка обнаружен прокол металлической ножкой кава-фильтра, ножка чуть выстоит из стенки желудочка - удалена. Кардиоплегическая канюля установлена в корень аорты. Зажим на аорту, кардиopleгия по Калафиори. Рассечено правое предсердие через ушко. Выполнен визуальный и пальпаторный осмотр правого предсердия и желудочка - инородных тел не обнаружено. Шов стенки правого предсердия. Закончено ИК. Время ИК 35 минут. Санация полости перикарда. Через 2 контрапертуры установлены дренажи в полость перикарда и под грудину. Послойное ушивание раны. Кровопотеря 1500 мл.

Дз: после операции: перфорация инородным телом (металлической "ножкой" разрушенного кава-фильтра) правого желудочка, гемоперикард, фибринозный перикардит.

2-ю ножку кава-фильтра найти не удалось и в дальнейшем на рентгенограммах она не определяется.

Послеоперационный период протекал тяжело с явлениями дыхательной недостаточности. В отделении реанимации пациент провел 7 суток. На 21-е сутки выписан на амбулаторное долечивание. Контрольная ЭХО-КГ 6.05.2021: ФВ 60%, полости сердца не расширены. Небольшой перикардиальный выпот, до 100 мл, уплотнение листков перикарда.

5.05.2021 УЗДГ вен н/к: ПТФБ правой н/к (хр. окклюзия вен подвздошно-бедренно-подколенно-крурального сегмента). При этом отёка н/к нет.

1.05.2021 Контрольная МСКТ брюшной полости и забрюшинного пространства: минимальное количество жидкости в малом тазу. Состояние кава-фильтра прежнее (см. МСКТ от 27.04.2021).

Учитывая разрушение кава-фильтра, миграцию части ножек кава-фильтра за пределы стенки НПВ, пациенту предложен 2 этап оперативного лечения – удаление кава-фильтра из НПВ.

7.09.2021 Операция: Лапаротомия по Кохеру, удаление разрушенного

кава-фильтра. Под наркозом лапаротомия по Кохеру справа. Мобилизована ДПК по Кохеру. Выделена НПВ в зоне впадение обеих почечных вен, проксимальнее НПВ на протяжении 7 см, яичковая вена, 3 поясничные вены. В НПВ, под правой почечной веной пальпируется кава-фильтр. Основание кава-фильтра в устье правой почечной вены. Ножки кава-фильтра (5) пенетрируют стенку НПВ, две медиально, две латерально, одна - нижнюю стенку НПВ. Одна из ножек уходит в стенку аорты. Ножки поочередно пересечены и дистальные их части удалены, в том числе из аорты. Кровотечения из аорты не возникло. Гепарин 5 тыс. ЕД в/в. Зажимы на НПВ проксимально под почечные вены и дистально за кава-фильтр, поясничные вены. НПВ вскрыта. В просвете её остатки кава-фильтра, частично вросшие в стенку НПВ. Кава-фильтр расположен в вене косопоперечно. Неоинтима, фиброзная ткань с кава-фильтра срезана, фильтр удалён. Разрез НПВ ушит непрерывным швом нитью Оптилен 5/0. Пуск кровотока по венам. Протамином нейтрализован гепарин. Через контраптертуру в правом подреберье, установлена дренажная трубка под печень. Послойно швы на рану. Кровопотеря до 1000 мл, 600 мл собрано селл-сейвером, эр.масса возвращена пациенту.

Послеоперационный период без осложнений. Рана зажила первичным натяжением.

13.01.2022 Контрольное УЗИ: НПВ полностью проходима. Ниже почечных вен определяется участок длиной 24 мм уплотнения и ригидности стенок. ПТФБ, частичная реканализация глубоких вен правой н/конечности, правого илеофemorального сегмента.

При объективном осмотре отека нижних конечностей нет. Признаков ХВН н/конечности нет. Планируется постепенное прекращение приёма Варфарина.

Выводы. Пациенты с «постоянным» кава-фильтром нуждаются в диспансерном наблюдении, с том числе и для своевременного выявления разрушения кава-фильтра. Разрушенный кава-фильтр, если позволяет состояние пациента, течение основного заболевания, должен быть удалён.

ИДЕНТИФИКАЦИЯ ФАКТОРОВ РИСКА ГОСПИТАЛЬНОЙ СМЕРТИ У ПАЦИЕНТОВ С ОСТРОЙ ЭМБОЛОГЕННОЙ ИШЕМИЕЙ КОНЕЧНОСТЕЙ

Сотников А.В., Мельников М.В., Зозуля М.В., Милькова А.В.

ФГБОУ ВО «Северо-Западный государственный медицинский университет им. И. И. Мечникова» Минздрава РФ, Санкт-Петербург, Россия

Введение. Несмотря на современные возможности быстрого восстановления кровоснабжения конечности, летальность у пациентов с острой ишемией конечностей (ОИК) последние десятилетия значимо не меняется - 30-дневная составляет 19,2%, а 1-летняя 42% [Baril D. T. et al 2014]. Роль различных клинических факторов риска, которые в

наибольшей степени влияют на неблагоприятный исход у пациентов с ОИК вследствие эмболии, изучена недостаточно. Цель исследования. определить основные клинические факторы риска госпитальной смерти у пациентов с острой ишемией конечностей эмбологенного происхождения.

Материалы и методы. Анализ лечения 3499 пациентов за 50 лет, госпитализированных по поводу эмбологенной непроходимости магистральных артерий конечностей в отделение ангиохирургии Северо-Западного государственного медицинского университета имени И. И. Мечникова в период 1972-2021 гг. Все больные поступили в клинику в экстренном порядке, им был проведен стандартный объем обследования и оказана неотложная ангиохирургическая помощь. Средний возраст составил $74,3 \pm 0,1$ лет (18-99), 2435 были женщины (69,6%). Эмболия магистральных артерий верхних конечностей диагностирована у 1168 больных (33,4%), бифуркации аорты у 166 (4,7%), артерий нижних конечностей у 2030 пациентов (58,0%), множественные в различные регионы периферического артериального бассейна у 135 (3,9%). Экстренное хирургическое лечение в виде открытой эмболэктомии или ампутации выполнены у 3092 пациентов (88,4%), 290 пациентам (8,3%) проводилось консервативное лечение в связи с компенсацией кровотока в ишемизированной конечности, 117 пациентов (3,3%) поступили в терминальном состоянии и получали симптоматическое лечение. В результате 2725 пациентов (77,9%) удалось выписать с сохранением конечности, 160 пациентов (4,6%) выписаны после ампутации, 614 пациентов (17,5%) умерли. На рубеже веков летальность значительно снизилась - до 9% последние десятилетия. Сбор, накопление и компьютерную обработку клинического материала производили при помощи электронной базы данных DissMed. Выборка пациентов была сплошной. Для определения влияния различных клинических факторов на летальный исход был проведен однофакторный парный логистический регрессионный анализ и z-тест. Первичная конечная точка - госпитальная смерть. Расчеты произведены с программе STATISTICA 12 (StatSoft), статистически значимым считали значение $p < 0,05$.

Результаты. Идентифицированы клинические факторы, которые в наибольшей степени повлияли на прогноз для пациента с эмбологенной ОИК при неотложной реваскуляризации конечности. Основными из них стали следующие, в порядке убывания значимости: сопутствующая тяжелая сердечная недостаточность при госпитализации (Odds Ratio (OR) 14,94 $p < 0,0001$), необратимая степень острой ишемии конечности, гангрена (OR 11,43 $p < 0,0001$), острый инфаркт миокарда (OR 5,97 $p < 0,0001$), эмболия артерий нижних конечностей против эмболии верхних конечностей (OR 2,74, $p < 0,0001$), эмболия бифуркации аорты (OR 2,61 $p < 0,0001$), позднее (более 12 часов от начала) обращение за медицинской помощью (OR 2,36 $p < 0,0001$).

Обсуждение. Оценивая влияние различных клинических факторов, которые в нашем исследовании привели к госпитальной смерти, становится очевидно, что на многие из них повлиять было невозможно (немодифицируемые). Этим во многом объясняется высокая госпитальная летальность пациентов с ОИК, которая сохраняется последние десятилетия не только в нашей клинике, но в других крупных стационарах по всему миру. В большинстве своем это пациенты старческого возраста с тяжелой острой или хронической кардиальной патологией. Решающее значение в танатогенезе играет прогрессирование сердечной недостаточности, эндогенной интоксикации, повторные тромбоэмболические осложнения. Поэтому наиболее перспективным путем снижения госпитальной летальности у пациентов с ОИК при эмболии выглядит совершенствование системы мер, направленной, прежде всего, на предупреждение кардиоэмболий как основной причины ОИК эмбологенного происхождения.

Выводы. 1. Наибольшее влияние на развитие необратимых фатальных осложнений у пациентов с эмбологенной ОИК оказывают немодифицируемые факторы: наличие у пациента сопутствующей острой или хронической тяжелой сердечной недостаточности, необратимый характер ишемии конечности с развитием гангрены, поздняя госпитализация (более 12 часов от начала ОИК), эмболия в артерии нижних конечностей, эмболия бифуркации аорты, множественный характер эмболии с вовлечением нескольких сосудистых бассейнов. 2. Учитывая, что большинство указанных клинических факторов модифицировать невозможно, наиболее перспективным путем снижения госпитальной летальности у пациентов с эмбологенной ОИК выглядит совершенствование системы мер, направленной на предупреждение эмбологенных событий, в первую очередь кардиоэмболий.

**ПРОФИЛАКТИКА КАРДИОЭМБОЛИЙ У ПАЦИЕНТОВ
С ФИБРИЛЛЯЦИЕЙ ПРЕДСЕРДИЙ: СРАВНЕНИЕ КАЧЕСТВА
ЖИЗНИ ПОСЛЕ ЭНДО- ИЛИ ЭПИКАРДИАЛЬНОГО
ВМЕШАТЕЛЬСТВА НА УШКЕ ЛЕВОГО ПРЕДСЕРДИЯ**

*Сотников А.В., Мельников М.В., Яковлев Д.А., Потапова А.В.,
Билалова Л.А., Старостина Ю.А.*

*ФГБОУ ВО «Северо-Западный государственный медицинский университет
им. И. И. Мечникова» Минздрава РФ, Санкт-Петербург, Россия*

Введение. Известно, что основной причиной развития эмбологенной непроходимости магистральных артерий конечностей у пациентов с фибрилляцией предсердий (ФП) в настоящее время являются тромбы, мигрирующие из ушка левого предсердия (ЛП), в ряде случаев неоднократно. Существуют как консервативные методы профилактики кардиоэмболий у больных с ФП в виде пожизненной антитромботической

терапии, так и ее сочетание с инвазивными методами в виде вмешательств на ушке ЛП. Наиболее распространенные инвазивные методы: эндоваскулярная имплантация окклюдера ушка ЛП как самостоятельная процедура или эпикардальная резекция ушка ЛП как дополнительная процедура при выполнении других открытых операций на сердце у больных с ФП. Качество жизни больных после указанных выше вмешательств изучено недостаточно.

Цель. Провести сравнение качества жизни у пациентов с ФП после эпикардиальной резекции ушка ЛП с качеством жизни больных после эндоваскулярной имплантации окклюдера ушка ЛП.

Материалы и методы. В исследование включены 52 пациента с ФП. В 1-й группе 34 пациентам выполнена по показаниям открытая операция на сердце, включавшая реваскуляризацию миокарда и/или клапанную коррекцию, в ходе которой одновременно проведена эпикардальная резекция ушка ЛП для профилактики кардиоэмболий в отдаленные сроки. Средний возраст пациентов 1-й группы составил $67,5 \pm 2,9$ лет, 13 женщин (38,2%). Срок наблюдения после операции составил от одного года до 8 лет. Во 2-й группе у 18 пациентов выполнена эндоваскулярная имплантация окклюдера ушка ЛП как самостоятельная процедура. Средний возраст пациентов составил $72,8 \pm 3,0$ лет ($p=0,009$), 12 женщин (66,7%). Срок наблюдения после операции составил от полугода до 1 года. Данные были получены посредством анализа историй болезни пациентов, а также путем телефонного анкетирования и при очной консультации. Качество жизни оценивали с помощью стандартизированного опросника SF-36. Сравнение результатов осуществляли по критерию Стьюдента. Статистически значимым считали $p < 0,05$.

Результаты. Постоянно принимают назначенные антитромботические препараты после операции 25 (73,5%) пациентов в 1 группе (4 – варфарин, 21 – новые оральные антикоагулянты (НОАК)) и 12 (66,7%) в 2 группе (1 – варфарин, 11 – НОАК). «Большие» кровотечения, которые потребовали стационарного лечения перенесли 2 (5,9%) пациента основной группы (1 -желудочное кровотечение, 1 - гематурия) и 1 (5,5%) пациент исследуемой (гемофтальм). Характерно, что в обеих группах все кровотечения развились у тех, кто принимал НОАК. Среди принимавших варфарин клинически значимых кровотечений не было. Острое нарушение мозгового кровообращения (ОНМК) перенесли 2 пациента (5,9%) в 1 группе. При этом оба случая достаточно похожи – это были женщины старческого возраста, ОНМК манифестировало в сроки до 1 года после операции и у обеих не привело к стойкому неврологическому дефициту. Во 2 группе указаний на ОНМК не было. Качество жизни пациентов в изучаемых группах приведено в таблице.

Таблица. Качество жизни пациентов в изучаемых группах

Показатель	Группы пациентов		Уровень значимости p
	1 группа (n=34)	2 группа (n=18)	
Физическое функционирование (PF), баллов, M±m	58,6±9,7	47,5±16,9	0,19
Роловое функционирование, обусловленное физическим состоянием (RP), баллов, M±m	61,4±14,2	44,6±24,2	0,18
Интенсивность боли (BP), баллов, M±m	93,7±7,0	64,2±15,9	0,004
Общее состояние здоровья (GH), баллов, M±m	66,2±5,1	44,3±16,2	0,01
Жизненная активность (VT), баллов, M±m	57,5±8,3	46,4±16,7	0,17
Социальное функционирование (SF), баллов, M±m	79,8±9,3	66,2±15,4	0,13
Роловое функционирование, обусловленное эмоциональным состоянием (RE), баллов, M±m	80,0±14,2	45,2±24,3	0,03
Психическое здоровье (MH), баллов, M±m	68,8±6,5	49,7±17,4	0,04

Как видно из данных таблицы, в 1-й группе у пациентов после открытой резекции ушка ЛП в отдаленные сроки после операции при оценке качества жизни имеются достоверные отличия в лучшую сторону, по сравнению с пациентами после эндоваскулярного закрытия ушка ЛП. Больные 1-й группы отмечают более высокие показатели общего состояния здоровья (GH) ($66,2 \pm 5,1$ vs $44,3 \pm 16,2$ ($p=0,01$)), ролевого функционирования, обусловленного эмоциональным состоянием (RE) ($80,0 \pm 14,2$ vs $45,2 \pm 24,3$ ($p=0,03$)), психического здоровья (MH) ($68,8 \pm 6,5$ vs $49,7 \pm 17,4$ ($p=0,04$)). Вместе с тем, по показателю интенсивности боли (BP), пациенты 1-й группы отмечают результаты хуже, чем во 2-й группе ($93,7 \pm 7,0$ vs $64,2 \pm 15,9$ ($p=0,004$)).

Обсуждение. Проведенное исследование показало преимущества проведения «открытой» резекции ушка ЛП у пациентов с ФП перед эндоваскулярным с точки зрения оценки качества жизни в отдаленные сроки. Возможным объяснением этому служит тот факт, что хирургическая

резекция ушка ЛП проводится одновременно с коррекцией другой структурной патологии сердца, коронарной и/или клапанной, что не выполняется у больных с эндоваскулярной имплантацией окклюдера. Очевидно, что реваскуляризация миокарда и/или устранение клапанной патологии достоверно улучшает качество жизни пациентов в отдаленные сроки, даже при наличии постоянной формы ФП. Определенное значение имеет и более молодой возраст пациентов 1-й группы ($67,5 \pm 2,9$ vs $72,8 \pm 3,0$ лет ($p=0,009$)). Большую частоту ОНМК в 1-й группе (5,9%) мы связываем с относительно малым сроком наблюдения во 2-й группе (до 8 лет в основной vs до 1 года в исследуемой). При этом следует отметить, что перенесенные ОНМК не привели к стойкому неврологическому дефициту, как часто проявляется кардиоэмболические ОНМК у больных с ФП.

Выводы. При сравнении качества жизни у пациентов после эпикардиальной резекции ушка ЛП и эндоваскулярной имплантации окклюдера ушка ЛП в сроки наблюдения до 8 лет и до 1 года соответственно, показаны преимущества открытого хирургического удаления ушка ЛП.

ОПЫТ ИСПОЛЬЗОВАНИЯ КСЕНОБИОПРОТЕЗА ПРИ ФОРМИРОВАНИИ ПОСТОЯННОГО СОСУДИСТОГО ДОСТУПА НА ПРЕДПЛЕЧЬЕ ДЛЯ ГЕМОДИАЛИЗА У БОЛЬНЫХ С ТЕРМИНАЛЬНОЙ СТАДИЕЙ ХБП

Султанов Р.В., Садовский А.А.

*Областная клиническая больница им. С.В. Беляева, отделение сосудистой хирургии,
Кемерово, Россия*

Введение. Изучить первый опыт формирования постоянного сосудистого доступа для гемодиализа с использованием сосудистого ксенобиопротеза «КемАнгиопротез» у больных с терминальной стадией хронической почечной недостаточности.

Материалы и методы. За период с 2018 по 2022 г. выполнено 32 оперативных вмешательства по формированию АВ фистулы с использованием: Синтетических протезов (Venoflow) 13 шт. (40%), сосудистых ксенобиопротезов «КемАнгиопротез» (артерия крупного рогатого скота, структурированная 5% раствором диэпоксида) 15 шт. (46%), транслоцированная v. saphena magna 4 шт. (14%) 13 операций выполнено с использованием синтетического протеза (Venoflow) из них 3 (23%) закончились тромбозом во время госпитализации. В отдаленном периоде от 3 до 8 месяцев возникли гнойные свищи и нагноение 4 протезов (30%), что в свою очередь потребовало эксплантации и последующей антибиотикотерапии. Двум пациентам (15%) выполнялись тромбэктомии из протеза и различные виды реконструкции венозного конца вследствие гипертрофии неоинтимы. Одно протезирование венозного конца вставкой из ксенобиопротеза и одна пластика венозного конца заплатой из

ксеноперикарда. 4 операции выполнено с использованием аутовены. При этом первичная недостаточность, ввиду тромбоза, была у одного пациента (25%). У одного пациента тромбоз АВ-фистулы наступил через 3 года. 15 операций выполнено с использованием сосудистых ксенобиопротезов «КемАнгиопротез» (артерия крупного рогатого скота, структурированная 5% раствором диэпоксида) из них одна закончилась тромбозом протеза во время госпитализации (6%). Случаев нагноения протеза небыло. У двоих пациентов (13%) мы диагностировали тромбоз протеза через 2 и 6 месяцев соответственно. Три пациента (20%) перестали пользоваться АВ-фистулой ввиду смерти от осложнений вызванных COVID-19 (2 случая) и пересадки почки (1 случай) максимальный срок наблюдения 2 года. Шесть пациентов (40%) недавно перенесли оперативное лечение максимальный срок наблюдения 5 месяцев. По трем пациентам (20%) у нас информации нет.

Выводы. Тем самым мы считаем, что использование ксенобиопротезов «КемАнгиопротез» (артерия крупного рогатого скота, структурированная 5% раствором диэпоксида), для формирования постоянного сосудистого доступа может решить эти проблемы и имеет место быть в современном лечении пациентов с терминальной почечной недостаточностью. Так как ксенобиопротез имеет меньшее количество тромбозов протеза во время госпитализации 6%, против 23% у (Venoflow) и 25% у аутовены. Не имеет гнойно-септических осложнений. Не нуждается в индивидуальном подборе и оценивании анатомии пациента в сравнении с аутовеной. Отдаленные результаты нам еще предстоит оценивать.

ОПЫТ ЛЕЧЕНИЯ ПАТОЛОГИИ ВЕТВЕЙ БРЮШНОГО ОТДЕЛА АОРТЫ С ИСПОЛЬЗОВАНИЕМ РОБОТИЧЕСКОЙ ХИРУРГИЧЕСКОЙ УСТАНОВКИ DA VINCI

*Сухоручкин П.В., Виноградов Р.А., Попов А.Ю., Лицишин В.Я.,
Закеряев А.Б., Тумасов Д.М., Барышев А.Г., Порханов В.А.*

*ГБУЗ «Научно-исследовательский институт - Краевая клиническая больница №1
имени профессора С.В. Очаповского» министерства здравоохранения Краснодарского
края, Краснодар, Россия*

Цель. Оценка применимости и эффективности робот-ассистированной технологии оперативного лечения патологии висцеральных артерий и окклюзионных поражений подвздошных артерий.

Материалы и методы. Проведен анализ лечения пациентов (n=14) с патологией ветвей брюшной аорты (аневризма селезеночной артерии, синдром Данбара, окклюзия подвздошных артерий). Показаниями к хирургическому лечению патологий явились: боль в животе при приеме пищи, дискомфорт в левом подреберье, риск разрыва аневризмы селезеночной артерии, перемежающаяся хромота, критическая ишемия нижних конечностей.

Результаты. На хирургической установке da Vinci выполнены резекция аневризмы селезеночной артерии (n=2), длительность операции составила $140,65 \pm 12,5$ мин. Интраоперационная кровопотеря составила $50,5 \pm 15,7$ мл. Операции при синдроме Данбара (n=2), длительность которых составила 81 ± 9 мин. Кровопотеря $20 \pm 10,5$ мл. При вмешательствах у пациентов на аорто-подвздошном сегменте (n=10), которые имели разную степень хронической артериальной недостаточности. ХАН III степени (n=6), при стенозирующем поражении подвздошного сегмента, ХАН IV степени (n=4), при синдроме Лериша. Длительность хирургической манипуляции составила $188,75 \pm 15,5$ мин., кровопотеря $150 \pm 40,8$ мл.

Все пациенты после оперативного лечения на висцеральных артериях были переведены в профильное отделение, а на аорто-подвздошном сегменте через одни сутки после наблюдения в условиях анестезиологии и реанимации. В послеоперационном периоде ни у одного из пациентов не выявлено инфекционных осложнений, в том числе и у больных с хронической артериальной недостаточностью IV степени, тромбозов и кровотечения. Пациенты активизированы в первые послеоперационные сутки, а выписаны из стационара в удовлетворительном состоянии на 4-е сутки.

Обсуждение. Важными преимуществами роботизированного вмешательства являются 7 разновидностей движения манипулятора, отсутствие тремора хирургического инструмента. Высокое разрешение видеоаппаратуры позволяет с максимальной точностью формировать сосудистый анастомоз. Однако важными отрицательными качествами, при работе на роботической установке da Vinci, является отсутствие обратной тактильной связи с оператором, что может приводить к повреждению тканей и перетягиванию узлов, а также высокая стоимость расходных инструментов.

В сравнении с торакофренолюмботомией, срединной лапаротомией и параректальным доступом, преимуществом операций с использованием роботизированного хирургического комплекса являются минимальная кровопотеря, крайне низкая потребность в послеоперационной анальгезии, быстрая реабилитация, малоинвазивный доступ и, как следствие последнего, снижение инфекционных и спаечных осложнений брюшной полости. Снижение экономических затрат достигается за счет минимальной длительности пребывания пациента стационаре, снижения объема и длительности медикаментозного лечения.

Выводы. 1. Технические возможности роботической хирургической установки da Vinci предоставляют большую степень свободы движений, обеспечивают прецизионность хирургического вмешательства перед традиционными лапароскопическими и открытыми операциями, что в свою очередь снижает интраоперационное повреждение тканей, облегчает

освоение и применение нового хирургического метода.

2. С полученными превосходными функциональными и клиническими результатами, применение роботической хирургии должно занять достойное место, среди малоинвазивных методов, в сосудистой хирургии.

3. По мере повышения опыта использования хирургической установки и увеличения количества операций, предполагается снижение экономических затрат при лечении патологии ветвей брюшного отдела аорты.

ЗНАЧЕНИЕ УЛЬТРАЗВУКОВОГО И ГИСТОЛОГИЧЕСКОГО ИССЛЕДОВАНИЙ В ПРОГНОЗИРОВАНИИ ИШЕМИЧЕСКОГО ПОВРЕЖДЕНИЯ МОЗГА ПРИ КАРОТИДНОМ СТЕНТИРОВАНИИ

*Танащян М.М.¹, Медведев Р.Б.¹, Ануфриев П.Л.¹, Гемджян Э.Г.²,
Кротенкова М.В.¹, Щипакин В.Л.¹, Кощев А.Ю.¹*

1 - ФГБНУ "Научный центр неврологии", Москва, Россия

2 - ФГБУ "НМИЦ гематологии" Минздрава России, Москва, Россия

Цель. Исследование связи между содержимым (оцененным с помощью гистологического и морфометрического анализов) фильтрирующего дистального устройства защиты мозга от эмболии, предоперационной интенсивностью, отраженного от фрагментов атеросклеротической бляшки (АСБ) ультразвукового (УЗИ) сигнала и новыми ишемическими поражениями (по данным диффузионно-взвешенной магнитно-резонансной томографии (ДВ-МРТ) в веществе мозга.

Материалы и методы. Проспективно исследовано 46 пациентов, из них 61% мужчин в возрасте от 44 до 81 года (медиана 65 лет), которым выполнено каротидное стентирование. Критерием включения было наличие стеноза (симптомного или асимптомного) внутренней сонной артерии (ВСА), верифицированного при ультразвуковом исследовании. Критериями исключения являлись пациенты с рестенозом ВСА, с инсультом (приводящем к тяжелой инвалидизации), наличием противопоказаний к приему антиагрегантных препаратов и статинов, а также проведению МРТ исследования. Всем пациентам в предоперационном периоде проводилось УЗИ сонных артерий с использованием методики количественной оценки интенсивности отраженного от фрагментов бляшек УЗ-сигнала. После завершения стентирования проводилось гистологическое исследование содержимого системы противэмболической защиты мозга.

Результаты. При гистологическом исследовании в 38 (83%) случаях выявлялись клеточные компоненты крови (свежие эритроциты, тромбоциты, лейкоциты, нити фибрина), в 8 (17%) случаях – эмболический материал, состоявший из фрагментов АСБ (участки фиброза с

кальцинозом, кальцификаты, кальцификаты и комплексы клеток сосудистой стенки) и участков внутренней оболочки артерии (комплексы клеток сосудистой стенки). Сопоставление данных гистологического исследования с интенсивностью УЗИ сигнала (оцененного до операции) позволило получить диапазоны значений для фрагментов фиброза с кальцинозом, кальцификата и комплекса клеток сосудистой стенки: 35-41 дБ, 42 дБ, 29-34 дБ, 27 дБ. Новые (по данным ДВ-МРТ) ишемические изменения (локализованные в корковом веществе, на стороне вмешательства) были выявлены у 24 (52%) пациентов. Все изменения в веществе мозга имели клинически асимптомное течение. Наличие в фильтрирующем устройстве эмбологенного материала (подтвержденного гистологически) было связано (с 75% вероятностью) с появлением ишемических изменений в мозге.

Обсуждение. Морфологическое исследование показывает, что кальциноз может распространяться на поверхностные слои бляшки (принимающей при этом бугристый вид) или сочетаться с обызвествлением ее покрышки, что создаёт угрозу ее повреждения и возможности эмболии при стентировании. Установлено также, что эмболия ветвей внутренней сонной артерии может быть обусловлена не только компонентами бляшки, но и микроскопическими фрагментами сосудистой стенки (без атеросклеротических изменений в них). Появление этих фрагментов, вероятно, связано с механическим повреждением интимы артерии вблизи области выраженного атеростеноза.

Выводы. Проведенное исследование показало, что с помощью количественной оценки интенсивности УЗ-сигнала (измеренного до проведения стентирования) можно прогнозировать наличие (после операции) эмболического материала в фильтрирующем устройстве, обнаружение которого с 75% вероятностью связано с ишемическими изменениям в мозге после вмешательства.

ТЕХНИЧЕСКИЕ АСПЕКТЫ РЕЦИДИВА ВАРИКОЗНОЙ БОЛЕЗНИ

Тебердиев Ю.Б., Кошелева З.В., Попов А.В.

*ГБУЗ СК «Кисловодская городская больница», отделение сосудистой хирургии,
Кисловодск, Россия*

Варикозная болезнь нижних конечностей является распространенным заболеванием и встречается до 7–20% в популяции населения (В.С.Савельев). Несмотря на прогресс в лечении этой патологии, проблема рецидива заболевания не теряет актуальности (от 4,7 до 26%).

В отделении сосудистой хирургии Кисловодской городской больницы за период с 2005 по 2021 года были прооперированы 2536 пациентов с варикозной болезнью нижних конечностей. За этот же период с рецидивом заболевания после флебэктомии, выполненной в разных лечебных учреждениях в сроки от 3 до 20 лет, обратились 95 человек. В

специализированных отделениях оперированы 28 (28,4%), из них 7 – оперированы в отделении сосудистой хирургии Кисловодской ГБ, остальные 67 (71,6%) оперированы в общехирургических стационарах. Возраст пациентов колебался от 26 до 83 лет. Хроническая венозная недостаточность I степени встретилась у 6 (16,8%), II степени – 62 (65,2%), III степени – 18 (18%). Ретроспективный анализ историй болезни и выписок из них свидетельствовал, что флебэктомия по поводу ХВН была выполнена у 10 пациентов при I степени (10,5%), II степени – 69 (72,6%) и III степени – 16 (16,9%).

Всем пациентам, помимо общеклинического обследования, выполнялось дуплексное сканирование вен нижних конечностей. Как показал анализ УЗ-исследований рецидивы заболевания были обусловлены техническими погрешностями выполнения операции. Неадекватная перевязка культи БПВ встречалась у 35 человек (37%), длина культи колебалась от 2,5 до 5 см. Сохраняющийся сафено-феморальный рефлюкс привел к прогрессированию варикозной болезни и трансформации притоков БПВ. Длинная культя МПВ выявлена у 14 пациентов (15%). Послеоперационные рубцы у них свидетельствовали о том, что разрез проводился по подколенной складке, без учета анатомических особенностей строения сафено-поплитеального соустья (СПС располагалось на 4–5 см выше типичного места). Следует отметить, что у 3-х пациентов длина культи МПВ колебалась от 10 до 12 см из-за впадения МПВ в поверхностно-бедренную вену. Третью группу составили 40 человек (42%) с несостоятельными перфорантными венами голени и стопы. Еще у 6 (6%) при УЗДС выявлена сохраненная полностью БПВ.

Повторное оперативное вмешательство было выполнено 89 больным (94%), от операции воздержались 6 (6%). Пациентам с сохраненным стволом БПВ была выполнена типичная флебэктомия (6 случаев – 6,8%). 49 больным (55%) адекватная перевязка культи БПВ и МПВ, у 34 (38,2%) лигирование несостоятельных перфорантных вен.

Таким образом, помимо естественного течения заболевания, рецидив после флебэктомии обусловлен и техническими погрешностями выполнения операции. Оперативному вмешательству обязательно должно предшествовать ультразвуковое обследование вен. Операции при варикозной болезни должна производиться или в специализированном стационаре или хирургами, прошедшими подготовку по флебологии.

ПОСТИНЪЕКЦИОННЫЕ ПОВРЕЖДЕНИЯ МАГИСТРАЛЬНЫХ СОСУДОВ У НАРКОМАНОВ

Тебердиев Ю.Б., Кошелева З.В., Попов А.В.

*ГБУЗ СК «Кисловодская городская больница», отделение сосудистой хирургии,
Кисловодск, Россия*

Цель. Ретроспективный анализ историй болезни, выбор оптимальной

тактики хирургической коррекции пациентов.

Материалы и методы. Истории болезни отделения сосудистой хирургии, протоколы операций за период с 2006 по 2021 г.

Результаты. С 2006 по 2021 г. в отделении сосудистой хирургии Кисловодской ГБ лечились 20 наркоманов с постинъекционными повреждениями магистральных сосудов нижних конечностей: 15 из них были госпитализированы с активным кровотечением из свищевого хода, 4 – в связи с высоким риском кровотечения (напряженная пульсирующая гематома бедра), 1 больной обратился через месяц в связи с развитием критической ишемии нижней конечности, после перевязки бедренной артерии по месту жительства на фоне кровотечения. Подавляющее большинство (19 человек) – лица мужского пола. Возраст колебался от 21 до 46 лет. Давность опиатной зависимости во всех наблюдениях превышала 4 года. Все пациенты в качестве наркотического препарата использовали суррогаты опия. У 6 пациентов в анамнезе был эпизод кровотечения из свищевого канала, остановленного прижатием раны. У 12 больных имела место вторичная лимфедема I–II степени на стороне поражения, гепатит В и С был выявлен у всех оперированных. Геморрагический шок различной степени выраженности наблюдался у 13 пациентов (I степень – 4, II степень – 5, III степень – 4). Как показали данные интраоперационной ревизии повреждения только поверхностно-бедренной артерии было выявлено у 3 больных, общебедренной – у 4, ложная артериальная аневризма бедренной артерии у 8 больных, артериовенозные аневризмы у 5.

Обсуждение. Существуют различные подходы к оперативному лечению травм магистральных сосудов у наркоманов. В работе нашего отделения приоритет отдавался не только остановке кровотечения, но и, по возможности, восстановлению проходимости магистрального сосуда (выполнение реконструктивных операций). У 15 пациентов была выполнена остановка кровотечения лигированием бедренных сосудов. При наличии артериовенозного соустья операция дополнялась разобщением фистулы. У 5 больных с отсутствием активного кровотечения выполнено экстраанатомическое шунтирование с последующим лигированием сосудов. Все пациенты, которым выполнены симультанные операции выписаны с функционирующими шунтами, у остальных наблюдалась хроническая артериальная недостаточность IIб – III степени по классификации А.В. Покровского-Фонтейна.

Выводы. В основу хирургической тактики у наркозависимых пациентов должна быть положена остановка кровотечения лигированием сосудов. Дальнейшее выполнение шунтирующих операций должно выполняться по строгим показаниям после купирования воспалительных явлений в ране.

ПРИМЕНЕНИЯ УГЛЕКИСЛОГО ГАЗА В КАЧЕСТВЕ КОНТРАСТНОГО ВЕЩЕСТВА С ДИАГНОСТИЧЕСКОЙ ЦЕЛЬЮ

Турсунов Ж.Т.

Клиника “Jacksoft MDS”, Ташкент, Узбекистан

Введение. Изучение возможности клинического применения медицинского углекислого газа в качестве альтернативного контрастного вещества для визуализации артерий нижних конечностей. За период с декабря 2020г по июнь 2021 г. 23 пациентам в возрасте от 48 до 86 лет (с среднем – 69 лет) выполнены 18 аортоартериографий с использованием медицинского углекислого газа в качестве контрастного вещества. Подобное применение медицинского углекислого газа позволяет получать качественное контрастирование сосудистого русла и в ряде случаев имеет преимущество перед использованием водорастворимых контрастных веществ.

Материалы и методы. С декабря 2020 по июнь 2021 г. 23 пациентам в возрасте от 48 до 86 лет (в среднем – 69 лет) были выполнены ангиографические исследования, в которых в качестве контраста использовали медицинский углекислый газ. Исследования проводили на современном ангиографе в режиме DSA.

Результаты. Объем и скорость введения углекислого газа для получения качественной ангиограммы устанавливали эмпирически, начиная с нескольких кубических сантиметров CO_2 . Например, для получения качественной ангиограммы аорто-подвздошного сегмента при катетере, установленном выше почечных артерий, необходимо введение 50 мл CO_2 со скоростью 40 мл/с. Для адекватного изображения подвздошно-бедренного сегмента при катетере, установленном на уровне бифуркации аорты, требуется введение 35–40 мл CO_2 со скоростью 40 мл/с. Для качественной визуализации бедренных артерий при селективном введении необходим меньший объем углекислого газа (20–25 мл). При введении в поверхностную бедренную артерию происходило распространение CO_2 выше места введения и заполнение глубокой бедренной артерии с визуализацией мельчайших коллатералей. При селективном введении хорошей визуализации почечной артерии достигали применением CO_2 в объеме 10 мл.

Обсуждение. Все больные отмечали появление ощущения тепла по ходу распространения углекислого газа, а 4 (17%) из 23 пациентов указали на кратковременные парестезии в нижних конечностях.

Выводы. При проведении аортоартериографии углекислый газ можно рассматривать как реальную альтернативу йодсодержащим контрастным веществам. По качеству контрастирования он близок к данным веществам, при этом не вызывает аллергических реакций, что позволяет использовать CO_2 у пациентов с гиперчувствительностью к йодсодержащим КВ.

Абсолютно безопасно применение углекислого газа у больных с риском развития контрастиндуцированной почечной недостаточности. Таким образом, показаниями к карбоксиангиографии можно считать: риск возникновения контрастиндуцированной почечной недостаточности; аллергические реакции на йодсодержащие контрастные вещества, а также при повышенных показателях мочевины и креатинина у данной группы больных. Необходимо дальнейшее накопление материала для получения более полного представления о клинической значимости карбоксиангиографии.

КОМПЛЕКСНАЯ СИСТЕМА ЭТАПНОЙ ХИРУРГИЧЕСКОЙ РЕАБИЛИТАЦИИ ПАЦИЕНТОВ С ГНОЙНО-НЕКРОТИЧЕСКИМИ ОСЛОЖНЕНИЯМИ КРИТИЧЕСКОЙ ИШЕМИИ НИЖНИХ КОНЕЧНОСТЕЙ ПОСЛЕ РЕКОНСТРУКТИВНО-ВОССТАНОВИТЕЛЬНЫХ ОПЕРАЦИЙ НА СОСУДАХ

Фисталь Э.Я.^{1,2}, Иваненко А.А.^{1,2}, Базиян-Кухто Н.К.^{1,2}, Кухто А.П.¹, Фисталь Н.Н.^{1,2}, Серебрякова Ю.Р.¹, Кучер П.К.¹, Авраменко В.Ю.¹, Скорик П.О.¹

*1 - ГОУ ВПО «Донецкий национальный медицинский университет им. М. Горького»,
Донецк, Донецкая Народная Республика*

*2 - ГУ «Институт неотложной и восстановительной хирургии им. В.К. Гусака»,
Донецк, Донецкая Народная Республика*

Цель. Улучшить результаты лечения пациентов с гнойно-некротическими осложнениями (ГНО) критической ишемии нижних конечностей (КИНК) в ранние сроки после реконструктивно-восстановительных операций (РВО) на сосудах на основании разработанной комплексной системы этапной хирургической реабилитации (КСЭХР).

Материалы и методы. В клинике Института неотложной и восстановительной хирургии им. В.К. Гусака на базе сосудистого, рентгенхирургического и комбустиологического отделений за период с 2014 по 2020 гг. рассмотрены результаты лечения 97 пациентов с ГНО КИНК, которым применена разработанная КСЭХР, включающая выполнение РВО на сосудах с последующим закрытием раневого дефекта кожи и мягких тканей посредством проведения пластического хирургического вмешательства. По половому признаку больные распределены следующим образом: мужчин – 65 (67%), женщин – 32 (33%). Возраст пациентов колебался в пределах от 32 до 87 лет, средний возраст составил 65 лет. Облитерирующим атеросклерозом нижних конечностей (ОАНК) страдали 55 (56,7%) пациентов, диабетической ангиопатией (ДА) – 25 (25,7%), хронической артериальной недостаточностью (ХАН) II-IV ст. – 13 (13,5%), острой артериальной недостаточностью – 4 (4,1%) пациента. Абсолютно у всех пациентов были

некрозы пальцев и дистальной части стопы, обширные трофические язвы стопы и/или голени.

Результаты. Данной группе пациентов были выполнены следующие РВО на артериях нижних конечностей: открытое аутовенозное шунтирование – 38; открытая с протезированием – 8; эндоваскулярные со стентом – 4; баллонная ангиопластика – 5; гибридные операции – 18; рентгенэндоваскулярная ангиопластика – 12; тромбэктомия – 8; флебэктомия – 4.

В пределах одной госпитализации, в ранние сроки после проведения РВО на сосудах пациенты переводились в комбустиологическое отделение ИНВХ им. В. К. Гусака для выполнения пластического этапа закрытия дефектов кожи и мягких тканей. Важным этапом проведения кожной пластики является предварительная подготовка конечности, очищение ран, в том числе с использованием VAC - терапии. Данный способ лечения показал очень хорошие *Результаты.* Наряду с этим пациентам выполнялись некрэктомия (НЭ) – 51; вскрытие затёков – 19; аутодермотрансплантация – 72; комбинированная кожная пластика – 10; иссечение трофической язвы – 20. В большинстве случаев выполнялась одномоментная операция.

Внешний вид конечности занимает значительное место в жизни человека и играет немаловажную роль в повышении качества жизни. В качестве завершающего этапа хирургического лечения выполнялись пластические операции по закрытию раневых поверхностей. Чаще всего выполнялась свободная кожная пластика расщепленными и полнослойными аутооттрансплантатами.

После РВО на сосудах имели место следующие осложнения: тромбоз шунта – 1; массивное кровотечение – 1; диссекция интимы – 1; тромбоз шунта + поверхностный некроз – 1; компартмент синдром, в связи с чем была выполнена фасциотомия -1.

Созданная нами КСЭХР позволяет сохранить конечность у пациентов, которые являются потенциальными кандидатами на ампутацию и которым по месту жительства до обращения в наш Институт была предложена ампутация конечности. К этой системе специализированного лечения подключился и Донецкий центр диабетической стопы, который активно направляет больных с диабетической ангиопатией в рентгенхирургическое и комбустиологическое отделения нашего Института. После проведения эндоваскулярной реваскуляризации они переводятся в комбустиологическое отделение ИНВХ им. В.К. Гусака для выполнения пластических операций и трансплантации клеток. Среднее пребывание этих больных на койке составляет в среднем 36 суток. В то время как заживление аналогичных ран у пациентов, отказавшихся от хирургической реабилитации, занимало от 2 до 6 месяцев, а у 57,7 % обследованных оперативные вмешательства выполнялись уже с диагнозом

трофические язвы и обширные некрозы.

Обсуждение. Не секрет, что после проведения эндоваскулярных и открытых операций при поражении берцового сегмента артерий нижней конечности у части пациентов в ближайшие полгода отмечается ухудшение кровоснабжения в поврежденной конечности вследствие воздействия основных и сопутствующих заболеваний и, в ряде случаев, наступает тромбоз зоны реконструкции. В таких условиях пластическая операция на пораженной конечности не приведет к положительному результату. Если к этому времени раны или трофические язвы не успели зажить, то в большинстве случаев больного ждёт ампутация пораженной конечности. Поэтому так важно добиться заживления ран как можно раньше после РВО.

У 49 пациентов достигнута полная ликвидация ран, у 25 – активное разрастание грануляционной ткани и приживание трансплантатов на момент выписки с перспективой полного заживления в амбулаторных условиях. 3-м пациентам на момент выписки необходимо было повторное оперативное лечение, от которого они отказались. 15-ти пациентам в качестве оперативного лечения пришлось применить ампутацию дистальных отделов стопы. 2-м пациентам после длительно незаживающих ран пришлось выполнить ампутацию на уровне средней трети бедра. У 2-х пациентов в результате затяжного течения болезни, повторно открывающихся ран, в результате септического осложнения зафиксирован летальный исход. У 78 (80,4%) пациентов удалось сохранить конечность и добиться заживления обширных ран, у 15 (15,6%) была выполнена ампутация дистальных отделов стопы, с сохранением опорно-двигательной функции, 2 (2%) выполнена ампутация на уровне средней трети бедра с возможным последующим протезированием, и 2 (2%) случая закончились летальным исходом.

Выводы. Таким образом, лечение пациентов с ГНО КИНК представляет собой трудную задачу, обусловленную генерализованностью основного заболевания с поражением органов-мишеней. Предложенная нами СКЭХР пациентов с ГНО КИНК в ранние сроки после РВО на сосудах позволяет значительно сократить сроки лечения, улучшить качество жизни, сохранить конечность. Пациенты имеют возможность ежедневной дозированной ходьбы, что очень важно для улучшения кровообращения в конечности и развития коллатерального кровотока. С помощью дифференцированного подхода к лечению мы смогли сохранить конечность у 80,4% пациентов и добиться заживления обширных ран, а также значительно снизить инвалидизацию. Использование комбинации открытых и эндоваскулярных методов восстановления кровотока, дифференцированный подход к их выбору, применение VАС-терапии для лечения гнойно-некротических и длительно незаживающих ран, возникших в результате трофических нарушений, закрытие кожных и

тканевых дефектов в ранние сроки после восстановления кровотока посредством различных пластических операций, адекватное медикаментозное сопровождение позволяют добиться успехов в сохранении конечности и улучшения качества жизни у данной категории пациентов, предотвратив их инвалидизацию.

КЛИНИЧЕСКИЙ СЛУЧАЙ ЛЕЧЕНИЯ ПАРАПРОТЕЗНОЙ ИНФЕКЦИИ СИСТЕМОЙ ОТРИЦАТЕЛЬНОГО ДАВЛЕНИЯ ПОСЛЕ АОРТО-БЕДРЕННОГО БИФУРКАЦИОННОГО ШУНТИРОВАНИЯ

***Фомин К.Н.¹, Дитмар А.А.², Хомчук И.А.¹, Сорока В.В.¹, Нохрин С.П.¹,
Курилов А.Б.¹***

*1 - Отдел неотложной сердечно-сосудистой хирургии, ГБУ НИИ СП
им. И.И.Джанелидзе, Санкт-Петербург, Россия*

*2 - Кафедра факультетской хирургии, ПСБГМУ
им. академика И.П.Павлова, Санкт-Петербург, Россия*

Клинический случай.

Парапротезная инфекция (ППИ) – патологическое состояние, обусловленное персистенцией микроорганизмов на поверхности ксеноматериала и проявляющееся реакцией острого и/или хронического воспаления окружающих тканей. Развитие инфекции после имплантации сосудистых протезов является одним из наиболее грозных осложнений в сосудистой хирургии. Несмотря на разработку новых видов трансплантатов и совершенствование антибактериальной терапии, частота развития инфекции вокруг сосудистых трансплантатов колеблется от 1 до 6 % и не имеет тенденции к снижению. Летальность при инфекции аортобедренных трансплантатов достигает 33—58 %, а при инфекции бедренно-подколенных шунтов составляет 22 %. Частота потери конечности при инфекции ниже паховой связки оценивается в 79 %. Одним из способов лечения парапротезной инфекции является система отрицательного давления. Однако, по данным литературы, имеются данные о противопоказаниях к использованию систем отрицательного давления для лечения парапротезной инфекции при ее использовании на анастомозах. Пациент, 59 лет, поступил в экстренном порядке в приемное отделение НИИ СП им. И.И. Джанелидзе с жалобами на боли покоя в правой нижней конечности, некроз 1 первого пальца правой стопы. При объективном осмотре правая нижняя конечность прохладная, активные движения снижены, пассивные движения сохранены в полном объеме, чувствительность в области правой стопы резко снижена. Стопа правой нижней конечности гиперемирована, определяется формирующийся некроз дистальной фаланги 1 пальца правой стопы. Из анамнеза известно, что пациент на протяжении долгого времени страдает болью в правой нижней конечности. Месяц назад у пациента появился некроз в области 1 пальца

правой стопы. Учитывая выраженный болевой синдром, пациент вызвал скорую помощь, которая доставила его в НИИ СП им. И.И. Джанелидзе. В приемном отделении пациенту выполнены анализы крови, рентгенография легких, ультразвуковое дуплексное сканирование артерий нижних конечностей. Больной осмотрен сосудистым хирургом, терапевтом. Установлен следующий диагноз: атеросклероз аорты и ее ветвей, синдром Лериша, критическая ишемия правой нижней конечности, ишемическая болезнь сердца. По данным лабораторного исследования определялся лейкоцитоз ($12,45 \times 10^9/\text{л}$), повышенный уровень СОЭ (50 мм/ч), анемия легкой степени тяжести (гемоглобин 115 г/л). Пациенту назначена эмпирическая антибактериальная терапия (ципрофлоксацин $100,0$ внутривенно капельно 2 раза в день, раствор метронидазол $100,0$ внутривенно капельно 2 раза в день), анальгетики, антикоагулянтная и противовоспалительная терапия. На 2-е сутки госпитализации было выполнено оперативное вмешательство в объеме аорто-бедренного бифуркационного шунтирования (АББШ) протезом Silver Gravt. Ранний послеоперационный период протекал без особенностей. На 2-е сутки после операции пациент переведен в отделение сосудистой хирургии. На 3-и сутки выполнена ампутация дистальной фаланги 1 пальца правой стопы. У пациента отмечается положительная динамика, боли покоя купированы. На 6-е сутки у пациента выявлена анемия тяжелой степени (гемоглобин 63 г/л), рост уровня лейкоцитов (лейкоциты $14,42 \times 10^9/\text{л}$), увеличился уровень СОЭ (СОЭ 68 мм/ч). Пациенту выполнена гемотрансфузия в объеме 1 дозы эритроцитарной массы. На 9-е сутки у пациента появились жалобы на боль в области правого подреберья и поясничной области. Пациенту выполнены клинический и биохимический анализы крови, ультразвуковое исследование органов брюшной полости и малого таза. В ходе исследований выявлен лейкоцитоз ($34,3 \times 10^9/\text{л}$), небольшое количество свободной жидкости в малом тазу. Пациенту выполнена ревизия послеоперационной раны в правой паховой области, выпущено 100 мл сливкообразного гноя, взят посев из раны, сняты швы, рана промыта раствором антисептиков, наложена асептическая повязка (рис. 1). На 12-е сутки лечения у пациента состоялось арозивное кровотечение из правой правой паховой области. Пациенту экстренно выполнена остановка кровотечения (ушит дефект анастомоза размером $3 \times 4 \text{ мм}$ с латеральной стороны дистальной правой бранши протеза), пациент переведен в отделение реанимации. У пациента возобновились боли покоя, пульсация в правой паховой области не определялась (тромбоз правой бранши протеза). По данным бактериального посева из раны правой паховой области выявлена *Klebsiella pneumoniae* 103 (статистически незначимый титр бактерий). Пациенту назначены ванкомицин и меропенем внутривенно в лечебной дозировке. После ежедневных перевязок с растворами антисептиков (бетадин, хлоргексидин) на 17-е сутки после начала лечения,

на 5-е сутки после аррозивного кровотечения принято решение об установке системы отрицательного давления на послеоперационную рану правой паховой области. На протез установлена система отрицательного давления в режиме постоянного давления 125 мм. рт. ст. через силиконовую сетку (Vivano) (рис. 2). Объем раневого экссудата за первые сутки составил 1500 мл (2 канистры 800 мл). За 8 дней было выполнено 4 смены системы отрицательного давления. Постепенно происходило уменьшение полости раны, производилось постепенное подтягивание губки кнаружи. На 8-е сутки после установки системы отрицательного давления объем раневого отделяемого уменьшилось до 10 мл за сутки. Система отрицательного давления была удалена, наложены швы. На 25-е сутки от начала лечения лабораторные данные нормализовались (лейкоцитоз и анемия ликвидированы). Общий срок лечения пациента составил 29 суток. Пациенту было рекомендовано отсроченное экстранатомическое шунтирование для ликвидации симптомов критической ишемии правой нижней конечности.

Выводы. 1. Система отрицательного давления может быть эффективным средством в лечении пациентов с парапротезной инфекцией. 2. Ухудшение лабораторных показателей в послеоперационном периоде после имплантации системных протезов при сосудистых реконструкциях является хорошим прогностическим критерием возникновения парапротезной инфекции. 3. Отсутствие артериального кровотока в инфицированном протезе может уменьшить риск возникновения аррозивного кровотечения при установке системы отрицательного давления в область сосудистых анастомозов. 4. Система отрицательного давления может позволить минимизировать объем хирургического вмешательства при лечении пациентов с парапротезной инфекцией (в случаях с парапротезной инфекцией после АБШ это может позволить не проводить лапаротомию и удалять инфицированный протез). 5. Дальнейшие исследования позволят определить роль и место системы отрицательного давления в лечении парапротезной инфекции на функционирующем протезе.

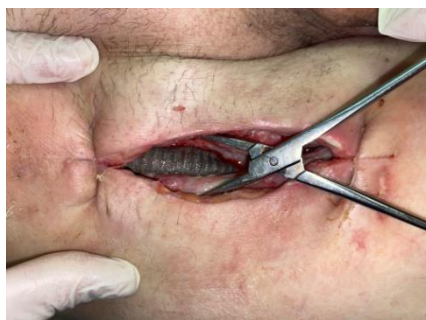

Рис.1

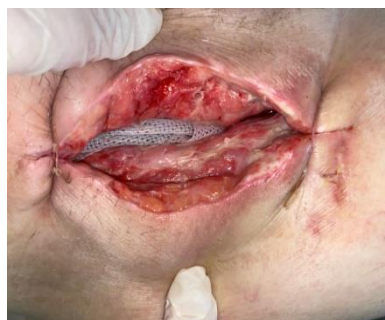

Рис.2

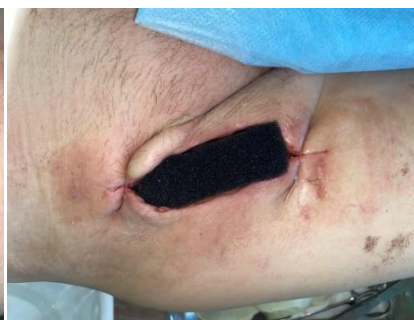

Рис.3

**СРОКИ ЛЕЧЕНИЯ И ВЫЖИВАЕМОСТЬ БОЛЬНЫХ
С ГНОЙНО-НЕКРОТИЧЕСКИМ ПОРАЖЕНИЕМ СТОПЫ
И/ИЛИ ГОЛЕНИ В ЗАВИСИМОСТИ ОТ УРОВНЯ АМПУТАЦИИ**
**Фомин К.Н., Сорока В.В., Нохрин С.П., Платонов С.А., Хомчук И.А.,
Курилов А.Б.**

ГБУ СПб НИИ СП им. И. И. Джанелидзе, Санкт-Петербург, Россия

Введение. Сравнить сроки лечения (стационарный и амбулаторный этапы) и выживаемость больных с гнойно-некротическим поражением стопы и/или голени в зависимости от уровня ампутации нижней конечности.

Материалы и методы. В исследование вошли 150 больных с гнойно-некротическим поражением стопы и/или голени артериального генеза. Всем больным проведено восстановление артериального кровообращения посредством открытой реконструкции или с помощью эндоваскулярного оперативного вмешательства с последующим лечением гнойно-некротического очага стопы и/или голени. Средний возраст пациентов составил 70 лет \pm 4. Пациенты были распределены на 3 группы. В 1 группу вошли больные после поверхностных некрэктомий, не требующих ампутаций. Во вторую – пациенты, которым были проведены малые ампутации (ампутации в пределах стопы). В третью группу были распределены больные после высоких ампутаций (ампутации голени или бедра). Срок наблюдения за пациентами составил 6 лет. Были изучены сроки стационарного и амбулаторного этапов лечения, а также выживаемость больных (через год после выполненных операций). Все пациенты проходили лечение в Санкт-Петербургском Научно-исследовательском институте Скорой помощи им. И.И.Джанелидзе с 2015 по 2021 гг.

Результаты. Сроки стационарного и амбулаторного этапов лечения пациентов после поверхностных некрэктомий составили 21 день, после малых ампутаций – 91 день, после высоких – 66 дней. Выживаемость пациентов через год после оперативного лечения в первой группе составила 81%, во второй – 77%, в третьей – 52%.

Обсуждение. Органосохраняющие малые ампутации стопы у больных с гнойно-некротическим поражением на фоне артериальной недостаточности повышают выживаемость больных в отдаленном периоде (в течение года наблюдения), однако значительно увеличивают сроки стационарного и амбулаторного этапов лечения. При выборе уровня ампутации конечности должна быть проведена комплексная оценка как местного, так и системного статусов пациента для выбора оптимальной тактики лечения конкретного больного. Долгое и изнурительное лечение этой сложной категории больных несет под собой высокие риски летального исхода вследствие присоединения различного рода

осложнений.

Выводы. 1. Наиболее длительный срок стационарного и амбулаторного этапов лечения у пациентов с гнойно-некротическим поражением стопы и/или голени наблюдается при ампутации в пределах стопы (91 день). Быстрее всего выздоравливают пациенты, которые не перенесли какой-либо вид ампутации (21 день). 2. Лечение пациентов с гнойно-некротическим поражением стопы и/или голени артериального генеза посредством некрэктомии или ампутации в пределах стопы позволяет повысить выживаемость больных в течение года наблюдения. 3. Проведение исследований, направленных на комплексную оценку состояния пациента, его сопутствующей патологии, особенностей местного поражения и уровня артериальной непроходимости позволят стандартизировать показания к выполнению малых и высоких ампутаций нижних конечностей, увеличив выживаемость больных.

ЭНДОВАЗАЛЬНАЯ ЛАЗЕРНАЯ КОАГУЛЯЦИЯ С ДЛИНОЙ ВОЛНЫ 1940 НМ В ЛЕЧЕНИИ ВАРИКОЗНОЙ БОЛЕЗНИ НИЖНИХ КОНЕЧНОСТЕЙ У ДЕТЕЙ

Фролов Е.А., Никонов А.В., Сапелкин С.В.

НИИ неотложной детской хирургии и травматологии, Москва, Россия

Введение. Варикозная болезнь (ВБ) является самой распространенной нозологией среди сердечно-сосудистых заболеваний, представляя важную социально-экономическую проблему. Данное заболевание обычно ассоциируется с людьми старшего возраста, редко регистрируясь в детской популяции. По данным ряда популяционных исследований последних лет, отмечается тенденция увеличения частоты встречаемости ВБ у детей.

Материалы и методы. Настоящее сообщение основано на опыте хирургического лечения 12 детей с ВБ нижних конечностей с 2019 по 2022 г. Хирургическое лечение проводилось только у пациентов с С2 классом по СЕАР. Возраст пациентов варьировал от 13 до 17 лет, средний возраст – 15,7 лет. Масса тела – 72,3 [50–95] кг, индекс массы тела – 21,8 [17,5-25,8]. Основную группу составили мальчики – 75%, доля девочек среди пролеченных больных составила 25%. В большинстве случаев (75%) отмечалось одностороннее поражение. У 83,3% пациентов Болевой синдром в той или иной степени отмечен в 100 %, ощущение отечности – 41,7 %. ВБ локализовалась в бассейне большой подкожной вены, поражение бассейна малой подкожной вены отмечено в двух случаях. Всем больным выполнена эндовазальная лазерная коагуляция (ЭВЛК) ствола пораженной вены с использованием лазера с длиной волны 1940 нм и микрофлебэктомия варикозно расширенных притоков.

Результаты. Средний диаметр целевой вены составил 6,2 мм [5,0–7,4] мм. Микрофлебэктомия на бедре выполнена в одном случае, на голени

– в 11. Мощность лазерного излучения – 5–6 Вт, LEED 60–80 Дж/см, использовались одно и двухкольцевые радиальные световоды. Вмешательства выполнялись под общей анестезией (ларингеальная маска или интубация), продолжительность операции – 30–45 мин. Технический успех достигнут в 100 %. При катамнестическом наблюдении пациентов на протяжении до 2-х лет рецидивов не выявлено.

Выводы. Применение малоинвазивных эндовазальных вмешательств (ЭВЛК) в хирургическом лечении пациентов детского возраста с ВБ нижних конечностей позволяет добиваться эффективных результатов.

РЕКОНСТРУКТИВНЫЕ ОПЕРАЦИИ ИЗ МИНИ-ДОСТУПА И ЭНДОПРОТЕЗИРОВАНИЕ ПРИ АНЕВРИЗМАХ ИНФРАРЕНАЛЬНОГО ОТДЕЛА АОРТЫ. БЛИЖАЙШИЕ И ОТДАЛЕННЫЕ РЕЗУЛЬТАТЫ

*Хамитов Ф.Ф., Струценко М.В., Маточкин Е.А., Гаджимурадов Р.У.,
Бобылев А.А.*

*ГБУЗ г. Москвы "Городская клиническая больница имени В.В. Вересаева ДЗМ", Москва,
Россия*

Введение. Провести сравнительную характеристику результатов открытых операций из мини-доступа и эндоваскулярных вмешательств при аневризмах инфраренального отдела брюшной аорты (АБА).

Материалы и методы. С 2003 года выполнено 234 операции из минилапаротомного доступа (1 группа), с 2010 года проведено 29 эндопротезирований аорты (2 группа) при АБА. Группы пациентов сопоставимы по возрасту, сопутствующим заболеваниям, размерам АБА. Достоверная разница была по степени ожирения в пользу 2 группы, по более короткой шейке в пользу 1 группы, что объясняется ограничениями по рекомендациям к методикам. У 19 пациентов эндопротезирование выполнено через открытые бедренные доступы, 10 пациентам – пункционным методом.

Результаты. Интраоперационная кровопотеря отмечалась выше в 1 группе, средняя продолжительность операции в обеих группах была сопоставима – 120 ± 20 и 110 ± 30 минут соответственно. В ближайшем послеоперационном периоде в 1 группе умерло 2 (0,9%) больных от острого инфаркта миокарда и некроза сигмовидной кишки, во 2 группе летальных исходов не было. Специфические сосудистые осложнения (эмболии и тромбозы) в 1 группе встретились в 9 (3,8%) наблюдениях, во 2 группе в 1 (3,4%) случае. Средняя продолжительность пребывания больных в стационаре после операции в 1 группе составила $5,2 \pm 2$ дня, во 2 группе – $4,1 \pm 1$ день. Через 5 лет наблюдения в 1 группе осложнений и летальных исходов, связанных с последствиями оперативного вмешательства, не было. Проведено 7 (2,9%) этапных реконструктивных операций на артериях бедренно-подколенного сегмента. Во 2 группе через

3 месяца у 1 пациента развилась окклюзия одной бранши, что потребовало эндоваскулярной реканализации и стентирования. В другом наблюдении через 1 год развился тромбоз бранши, выполнено перекрестное бедренно-бедренное шунтирование.

Обсуждение. Проведенный сравнительный анализ открытых операций из минидоступа и эндопротезирований при АБА показал, что оба метода имеют низкую частоту послеоперационных осложнений и летальность. Отмечается сопоставимая продолжительность пребывания больных в стационаре после операций. Однако, в отдаленном послеоперационном периоде в группе больных после эндопротезирования аорты в 2 наблюдениях потребовались повторные вмешательства. С экономической стороны преимущества операций из мини-доступа бесспорны.

Выводы. Резекция АБА из мини-доступа и эндопротезирование аорты являются альтернативными методами, имеющими низкую частоту послеоперационных осложнений и летальность.

РЕЗУЛЬТАТЫ ПОВТОРНЫХ РЕКОНСТРУКТИВНЫХ ОПЕРАЦИЙ У БОЛЬНЫХ С ИНФИЦИРОВАНИЕМ ПРОТЕЗОВ В АОРТО-ПОДВЗДОШНО-БЕДРЕННОЙ ПОЗИЦИИ

Хамитов Ф.Ф., Маточкин Е.А., Гаджимурадов Р.У., Омаржанов О.А.

*ГБУЗ г. Москвы "Городская клиническая больница имени В.В. Вересаева ДЗМ",
Москва, Россия*

Введение. Проанализировать результаты повторных реконструктивных операций у больных с инфицированием протезов в аорто-подвздошно-бедренной позиции в ближайшем и отдаленном послеоперационных периодах.

Материалы и методы. С 2001 по 2022 г. оперировано 68 больных с инфицированием протезов в аорто-подвздошно-бедренной позиции. Всем больным была проведена операция в объеме удаления инфицированного синтетического эксплантата с одномоментным его замещением на аутовенозный протез, сформированный из поверхностных бедренных вен. Ближайшие результаты оценивались ретроспективно по данным историй болезни всех пациентов. Отдаленные результаты прослежены у 32(47,1%) больных в сроки от 2-х месяцев до 15 лет (средний послеоперационный период наблюдения – $8,5 \pm 3,5$ года). Средний возраст пациентов составил $63 \pm 7,8$ лет. Соотношение мужчины/женщины – 3,53/1. Сепсис в результате инфекции аллопротеза перед повторным хирургическим вмешательством диагностирован у 13(19,1%) пациентов.

Результаты. В ближайшем послеоперационном периоде аррозивное кровотечение из дистальных анастомозов аутовенозного эксплантата отмечалось в 6(8,8%) случаях, из них в 5 наблюдениях у пациентов имелся текущий сепсис. Пациентам с сепсисом была проведена перевязка шунта в

связи с высоким риском рецидива аррозивного кровотечения, закончившаяся в 4 наблюдениях ампутацией конечности. Больному с аррозивным кровотечением без сепсиса проведена аутовенозная реконструкция дистального анастомоза. Тромбоз бранши аутовенозного шунта наблюдался в 3 (4,4%) случаях. В двух наблюдениях выполнена тромбэктомия из бранши шунта, в одном – ампутация конечности на уровне бедра. В ближайшем послеоперационном периоде умерло 7 (10,1%) больных. Из них 6 пациентов скончались от полиорганной недостаточности на фоне сепсиса, причиной смерти 1 больного стал острый инфаркт миокарда. В отдаленном послеоперационном периоде реинфекции в зоне хирургического вмешательства не наблюдали. Тромбоз аутовенозной бранши бифуркационного шунта развился у 2 (6,3%) из 32 пациентов. Им были выполнены успешные экстренные операции в объеме тромбэктомии из бранши шунта с реконструкцией дистального анастомоза аутовенозными вставками из больших подкожных вен. У 3 (9,4%) больных образовались ложные аневризмы дистальных анастомозов. Этим пациентам были проведены резекции ложных аневризм и дистальных сегментов аутовенозных бранш шунта с реконструкцией анастомозов синтетическими протезами в 2-х случаях, в 1-ом наблюдении – подколенной веной. 1 (3,1%) пациент наблюдался в течение 3-х лет по поводу ложной аневризмы проксимального анастомоза аутовенозного бифуркационного протеза. За период наблюдения тенденции к быстрому увеличению ложной аневризмы в размерах не выявлено. Проявлений клинически значимой хронической венозной недостаточности у больных после забора поверхностных бедренных для повторной аорто-подвздошно-бедренной реконструкции не наблюдали. 6 (18,8%) больных умерли от других заболеваний: инсульт – 3 пациента; онкозаболевание – 1 больной; острый инфаркт миокарда – 2 пациентов.

Обсуждение. Послеоперационная летальность при инфицировании протезов в аорто-подвздошно-бедренной позиции, по данным различных авторов, составляет 50 – 88%. Используя методику полного удаления инфицированного протеза с его замещением на аутовенозный эксплантат при лечении данной категории больных, мы получили относительно благоприятный исход в ближайшем послеоперационном периоде в 89,7% наблюдений. В отдаленном послеоперационном периоде только в 5 (15,6%) случаях у 32 наблюдаемых пациентов потребовались дополнительные хирургические вмешательства. Остается открытым вопрос о тактике лечения больных, у которых инфекция протеза в аорто-подвздошно-бедренной позиции осложнилась сепсисом, в связи с большой частотой осложнений и летальностью. В нашем наблюдении из 13 септических больных только 2 пациентов выписаны на амбулаторное лечение без осложнений в ближайшем послеоперационном периоде. На наш взгляд, целесообразно первым этапом проводить комплексное лечение сепсиса с

последующей реконструктивной операцией в полном объеме. Исключением являются больные с сепсисом и эрозивным кровотечением из анастомозов, требующие экстренной операции по жизненным показаниям.

Выводы. По нашему мнению, полное удаление синтетического протеза с одномоментным его замещением на аутовенозный кондуит, сформированный из поверхностных бедренных вен, при повторных реконструктивных операциях у больных с инфицированием протезов в аорто-подвздошно-бедренной позиции обеспечивает удовлетворительные ближайшие и отдаленные результаты с отсутствием рецидива инфекции.

ПРАКТИЧЕСКАЯ ЦЕННОСТЬ РАЗЛИЧНЫХ МЕТОДОВ ДИАГНОСТИКИ ПАТОЛОГИЧЕСКОЙ ИЗВИТОСТИ ВНУТРЕННЕЙ СОННОЙ АРТЕРИИ

Хетеева Э.Э.¹, Виноградов Р.А.^{1,2}, Виноградова Э.Р.¹, Дербилова В.П.¹

*1 - ФГБОУ ВО «Кубанский государственный медицинский университет» Минздрава
России, Краснодар, Россия*

*2 - ГБУЗ «НИИ-Краевая клиническая больница № 1 им. проф. С. В. Очаповского,
Краснодар, Россия*

Введение. Оценить эффективность современных методов диагностики патологической извитости внутренней сонной артерии и диагностических критериев для определения дальнейшей тактики лечения, в частности, показаний к оперативному вмешательству.

Материалы и методы. Были изучены отечественные и зарубежные работы коллег за последние 5 лет по данной теме.

Результаты. Оценка значимости патологической извитости внутренней сонной артерии определяется следующими способами. Ультразвуковая диагностика брахиоцефальных артерий. Ультразвуковые методы исследования занимают лидирующие позиции в диагностике заболеваний магистральных артерий головного мозга. Высокая специфичность и чувствительность цветового дуплексного сканирования (ЦДС) в диагностике патологической извитости внутренних сонных артерий (ПИ ВСА) показана многими авторами. Метод дуплексного сканирования позволяет установить наличие, диагностировать форму и оценить гемодинамическую значимость ПИ ВСА, указывая форму извитости, наличие септ, а также гемодинамические характеристики: линейную скорость кровотока (ЛСК) до, в самой извитости и после неё, степень турбуленции и т.д. Остается дискуссионным вопрос о величине систолической ЛСК, которая могла бы стать критерием для хирургической коррекции. Учитывая тот факт, что ЛСК зависит от центральной гемодинамики, то есть является многофакторной величиной, однозначной трактовки величины линейной скорости как показателя гемодинамической значимости поражения быть просто не может. Адекватная перфузия

головного мозга зависит не от величины ЛСК, а от абсолютных значений объёмного кровотока и от степени соответствия объёмного венозного оттока объёмному артериальному притоку. В то же время не следует забывать, что ЦДС имеет свои ограничения, в частности, когда речь идет о дистально расположенных ПИ ВСА. Так же это аппарат- и специалист-зависимый метод исследования. МР-ангиография, КТ-ангиография. Плюсом данных исследований является возможность визуализировать ветви дуги аорты на всем протяжении, включая артерии виллизиева круга. Чувствительность и специфичность МСКТ сонных артерий составляют соответственно 100 и 98% при обнаружении патологии брахицефальных артерий стенотического характера. Но в данном случае мы опять сталкиваемся с проблемой отсутствия гемодинамических характеристик, которые крайне важны при ПИ ВСА. Достоинством МРА является тот факт, что нет необходимости в контрастном веществе, но при данном исследовании возможно наличие многих артефактов, искажающих изображение. Рентгеноконтрастная ангиография брахицефальных артерий, Рентгеноконтрастная ангиография является «золотым стандартом» в диагностике заболеваний брахицефальных артерий (БЦА) и, в частности, конфигурационных аномалий сонных артерий. Однако ввиду необходимости инвазии в артериальное русло, а также неизбежного использования контрастного вещества исследование может сопровождаться различного рода осложнениями. Также с помощью данного исследования мы не можем оценить нарушения гемодинамики при патологической извитости в зоне поражения. Еще одним недостатком метода является тот факт, что данное исследование требует госпитализации пациента и пребывания в стационаре. Одним из современных методов исследования патологии брахицефальных артерий является вычислительная гидродинамика (CFD - computational fluid dynamics) – средство моделирования реального потока путем решения математических уравнений с вычислением напряжения сдвига стенки (WSS - wall shear stress). Данный метод в современных реалиях используется, исключительно, в научных работах. Особого внимания заслуживает, так называемый, «индекс извитости», который был описан многими зарубежными авторами за последние годы. «Индекс извитости» - отношение имеющейся длины внутренней сонной артерии к расстоянию, которое она должна пройти в норме, т.е. расстояние от бифуркации общей сонной артерии до наружного отверстия сонного канала височной кости. Этот индекс рассчитывался на основании МСКТ.

Обсуждение. Вопрос о показаниях к оперативному лечению до сих пор остается спорным и решается индивидуально каждым хирургом на основании накопленного опыта. Индекс извитости – достаточно простой метод определения степени ПИВСА, независящий от субъективного подхода диагноста или клинициста. Возможно, применение индекса

извитости к более широкой популяции для выяснения пороговых значений и для определения риска развития цереброваскулярных осложнений станет предметом последующих исследований. Это послужило бы основанием для внедрения этого индекса в клиническую практику и ориентации на него при выставлении показаний к хирургическому вмешательству.

Выводы. 1. Современные методы диагностики патологической извитости имеют высокую чувствительность и специфичность, однако не лишены минусов. 2. Перспективным методом исследования является вычислительная гидродинамика. 3. Единственным объективным методом определения степени тяжести и прогнозирования цереброваскулярных осложнений является индекс извитости, который заслуживает дальнейшего изучения.

ТРАНСПОЗИЦИЯ УЧАСТКА БОЛЬШОЙ ПОДКОЖНОЙ ВЕНЫ НА ПРЕДПЛЕЧЬЕ, КАК ВАРИАНТ ФОРМИРОВАНИЯ НАТИВНОЙ АРТЕРИОВЕНОЗНОЙ ФИСТУЛЫ

Хомчук И.А., Платонов С.А., Томченко А.И., Сорока В.В., Фомин К.Н.

ГБУ «Санкт-Петербургский научно-исследовательский институт им И. И. Джанелидзе», Санкт-Петербург, Россия

Цель. Оценить результаты формирования нативной артериовенозной фистулы (АВФ) при помощи транспозиции участка большой подкожной вены (БПВ).

Материалы и методы. Материалом нашего исследования явились пациенты с терминальной стадией болезни почек, требующие неотложного введения в гемодиализ (ГД). Общее количество больных $n=10$. Все больные были обследованы в условиях стационара, выполнен стандартный клиничко-диагностический минимум. Пациенты были в возрасте от 58 до 76 лет. Средний возраст составил 67 лет. Женщин – 6 человек, мужчин – 4. Критериями включения в исследование были: необходимость неотложного введения в ГД, отсутствие возможности формирования АВФ на верхних конечностях, в виду анатомических особенностей поверхностных вен, наличие БПВ на бедре не менее 3 мм в диаметре. Оперативное лечение выполнялось под местной тумесцентной анестезией раствором Кляйна без использования адреналина. Большая подкожная вена выделялась и забиралась на бедре их отдельных разрезов с перевязыванием притоков на протяжении 30 см. Контрольные осмотры с использованием ультразвукового исследования выполнялись в послеоперационном периоде на 1, 7 и 21 дни от дня операции. В течение 1 года после формирования АВФ контрольные осмотры осуществлялись 1 раз в месяц. Общий срок наблюдения составил 5 лет.

Результаты. Интраоперационно всем пациентам ($n=10$) дистальный анастомоз формировали с лучевой артерией, а проксимальный - с локтевой веной. Послеоперационные раны ушивались внутрикожным швом без

постановки дренажа. После запуска кровотока оценивался систоло-диастолический шум (СДШ). У всех пациентов (n=10) в первые часы после операции и в последующие дни СДШ распространялся от дистальной до средней трети предплечья. Инфекционных осложнений у всех пациентов не отмечалось, раны зажили первичным натяжением. У 6 человек отмечалось развитие отека в зоне проведения вены, который самостоятельно купировался в сроки от 12 до 17 дней после операции. В 1-е и 7-е сутки оценивалась объемная скорость кровотока (ОСК). На 1ые сутки у 7 пациентов (70%) ОСК варьировалась в пределах 530-600 мл/мин. У 2х больных (20%) – 340-410 мл/мин. У одного пациента ОСК была ниже оптимальных значений и составляла 220 мл/мин. На 7ые сутки у 90% больных определялось увеличение ОСК в среднем на 60-80 мл/мин за исключением одного пациента, где увеличения ОСК отмечено не было и это оценивалось как неблагоприятный признак. На 21-й день, перед выполнением первичной процедуры ГД проводилось повторное ультразвуковое исследование АВФ. Скоростные показатели оставались прежними. У пациента с ОСК до 250 мл/мин сеанс ГД не проводился ввиду низких скоростных показателей. На контрольном осмотре через 2 месяца у данного пациента развился тромбоз АВФ, в связи с чем пациенту был установлен туннельный катетер для выполнения сеансов ГД. У остальных пациентов из группы (n=9, 90%) отмечалась артериализация венозной стенки виде ее утолщение, скоростные показатели были в оптимальных значениях. Сеансы ХГД проводились успешно в течение всего срока наблюдения.

Обсуждение. Формирование АВФ остается золотым стандартом сосудистого доступа для ГД. Нативные доступы характеризуются длительностью функционирования, меньшей частотой хирургических (гнойных) осложнений и тромбозов. В сравнении с нативными АВФ, синтетические протезы имеют более высокую частоту инфекционных осложнений, низкую первичную проходимость, более высокую частоту развития стил-синдрома. При планировании формирования нативной АВФ оптимально подходящий размер БПВ больше 3 мм.

Выводы. Транспозицию участка БПВ на предплечье можно рассматривать как оптимальный способ формирования нативной АВФ при отсутствии поверхностных вен верхних конечностей оптимального диаметра.

НЕОБХОДИМОСТЬ ПРОВЕДЕНИЯ КАРОТИДНОЙ ЭНДАРТЕРАКТОМИИ У БОЛЬНЫХ С ОСТРЫМ И ХРОНИЧЕСКИМ КОРОНАРНЫМ СИНДРОМОМ

Хорев Н.Г.^{1,2}, Сукманова И.А.^{1,2}, Соколов А.В.², Батаев Г.В.²

*1 - ФГБОУ ВО «Алтайский государственный медицинский университет» МЗ РФ,
Барнаул, Россия*

2 - ГКБУЗ «Алтайский краевой кардиологический диспансер», Барнаул, Россия

Введение. Определить частоту «хирургического» стеноза внутренней сонной артерии (ВСА) и определить оптимальную тактику лечения этого поражения у больных с острым и хроническим коронарным синдромом.

Материалы и методы. За период 2015–2018 гг. в Алтайский краевой кардиологической диспансер госпитализировано 8670 больных с острым коронарным синдромом (ОКС) и различными хроническими формами ишемической болезни сердца (ИБС). Из этого числа 1196 (100%) пациентам выполнено коронарное шунтирование (КШ), в том числе у 84 (7,0%) одномоментная – 59(4,9%) или этапная – 25 (2,1%) каротидная эндартерэктомия (КЭАЭ). Этапное лечение включало выполнение у симптомных больных до в интервале 3–7 суток до проведения КШ. Изолированная КЭАЭ выполнена у 184 (2,1%) пациентов, отобранных из числа всех больных с ОКС и хроническими формами ИБС. Показания для операции строились на основании рекомендаций ESC/ESVS,2017 (заболевания периферических артерий) и ESC/ESCTS,2018 (реваскуляризация миокарда). Выявление каротидного стеноза проводилось с использованием дуплексного сканирования. Визуализация сонных артерий (компьютерная или конвенциональная ангиография) выполнялись больным, требующим проведение КЭАЭ. Всего КЭАЭ проведена у 268 (100%) больных. Больные разбиты на три группы в зависимости от этапности проведения КЭАЭ. Первая группа 59 (22,0%) больных – одномоментное КЭАЭ и КШ; вторая – 25 (9,3%) больных - этапная КЭАЭ и КШ; третья 184 (68,7%) больных - изолированная КЭАЭ. По основным клиническим характеристикам группы больных сопоставимы.

Результаты. Симптомный стеноз чаще ($p<0,05$) встречался у больных 2 группы (36,0%) по сравнению с больными 1 – (10,1%) и 3 (20,6%) групп. Стенокардия 3-4 функциональных классов так же чаще ($p<0,05$) диагностирована у больных 2 группы (88,0%) в сравнении с пациентами 1 (25,4%) и 3 (22,8%) групп. При проведении КЭАЭ частота обнаружения атеромы с распадом статистически значимо ($p<0,05$) чаще обнаруживалось у больных 1 (88,0%) и 2 групп (72,0%), по сравнению с 3 группой (42,3%). Различий в двух шунтируемых артериях при КШ в 1 и 2 группах не отмечено. Реваскуляризация трех артерий при КШ у больных 1 группы выполнялась у 72,9%, во 2 группе – 44,0% ($p<0,05$) больных. В 3 группе (изолированная КЭАЭ) в послеоперационном периоде у 4 (2,2%) больных

зарегистрированы транзиторные ишемические атаки; инсультов и летальных исходов не отмечено. У 2 (8,0%) больных 2 группы (этапная КЭАЭ и КШ) диагностирован послеоперационный инсульт. Наибольшее число осложнений - инсульт 2 (3,4%) больных и летальный исход 2 (3,4%) больных отмечено в 1 группе (одномоментное КШ и КЭАЭ).

Обсуждение. Мультифокальный атеросклероз с поражением сонных и коронарных артерий ухудшает прогноз консервативного и оперативного лечения. Частота «хирургического» стеноза ВСА не определена. До настоящего времени не существует общепринятой тактики хирургического лечения больных ишемической болезнью сердца с одновременным поражением сонных и коронарных артерий, особенно у пациентов с острыми формами заболевания. Решение об очередности проведения операций принимается индивидуально мультидисциплинарной командой. В наше исследование включено 8670 больных, госпитализированных в специализированное учреждение, где выполняются «открытые» и эндоваскулярные вмешательства больным с острым и хроническим коронарным синдромом. Выявление каротидного поражения проводилось по принятому протоколу и использованием дуплексного сканирования и визуализации. Особенностью исследования было определение показателей частоты КЭАЭ у больных с клинически значимым атеросклерозом сонных артерий, госпитализируемых не в неврологические отделения, занимающиеся лечением острых и хронических нарушений мозгового кровообращения, а в кардиологический стационар. С учетом строго отбора необходимость для КЭАЭ у больных с коронарным атеросклерозом составила 3,1%. Худшие результаты лечения выявлены при проведении одномоментных операций (КЭАЭ КШ).

Выводы. «Хирургический» стеноз ВСА обнаружен у 3,1% больных с ишемической болезнью сердца. Изолированная КЭАЭ показана у 2,1% больных с острым и хроническим коронарным синдромом. У больных со стенозом сонной артерии и высоким коронарным риском предпочтительнее проведение этапных операций.

КЛИНИЧЕСКИЕ И ЛАБОРАТОРНЫЕ ПРЕДИКТОРЫ БОЛЬШОЙ АМПУТАЦИИ У ОПЕРИРОВАННЫХ БОЛЬНЫХ С ОСТРОЙ АРТЕРИАЛЬНОЙ ИШЕМИЕЙ

Хорев Н.Г.^{1,2}, Чичваров А.А.², Беллер А.В.^{1,2}

1 - ФГБОУ ВО «Алтайский государственный медицинский университет» МЗ РФ, Барнаул, Россия

2 - ЧУЗ «Клиническая больница «РЖД-Медицина г. Барнаул», Барнаул, Россия

Введение. Определить клинические и лабораторные факторы риска большой ампутаций у больных с острой артериальной ишемией (ОИ) конечностей после реваскуляризации.

Материалы и методы. В анализ включено 225 оперированных

больных с острой артериальной ишемией на почве тромбоза или эмболии артерий верхних и нижних конечностей. Временным критерием острого процесса было развитие заболевания не позже 14 суток с момента появления первых симптомов (ESVS, 2020). Госпитализация пациентов проводилась в специализированное отделение сосудистой хирургии. Для верификации поражения проводилось дуплексное сканирование и рентгеноконтрастная или компьютерная ангиография. После верификации заболевания – артериальный тромбоз или артериальная эмболия верхних или нижних конечностей - пациентам выполнялось хирургическое лечение – тромбэктомию и различных сегментов артериального русла артерий нижних конечностей (168 больных), артерий верхних конечностей (25 больных) или реконструктивная операция – шунтирование, протезирование, повторные операции на артериях нижних конечностях (32 больных). Интервенционный тромболитический этим больным не проводился. Согласно цели работы проанализированы случаи ампутации конечностей (бедро, голень), проведенные после восстановления артериального кровотока в результате тромботических и других осложнений. Ампутация верхних конечностей у анализированных больных не было. Из лабораторных показателей учитывался нейтрофильно-лимфоцитарный индекс (НЛИ), который определялся при поступлении больного в хирургическое отделение до момента оперативного восстановления кровотока.

Результаты. Из числа 225 оперированных больных с ОИ ампутации выполнены у 32 пациентов, что составило 14,2%. Частота ампутаций составила 15,6% у мужчин и 11,5% у женщин ($p=0,402$). Так же не обнаружено значимых различий частоты ампутаций между возрастными группами 41-60; 61-80 и более 81 года ($p=0,704$). Проксимальный уровень окклюзии – аорто-подвздошный; бедренно-подколенный; подколенно-берцовый сегменты и тромбозы зон реконструкции также не влияли на показатель частоты ампутаций ($p=0,111$). При ишемии I степени частота ампутации была 12,8%, ПА – 16,4 %, ПБ – 10,0% и III – 60,0%. Значимых различий частоты ампутаций у больных с I и II степенями ишемии не получено ($p=0,652$). При артериальном тромбозе частота ампутаций составила 20,8%, а при эмболии – 6,0% ($p=0,002$). Время от начала заболевания в группе больных, перенесших ампутацию, составило 97 часов против 43 часов у больных без ампутации ($p=0,043$). НЛИ был 4,1 в группе больных, перенесших ампутацию и 2,9 у больных без в ампутации ($p=0,041$). Относительный риск ампутации при $\text{НЛИ} \geq 3$ составил 21% ($p=0,254$), а при $\text{НЛИ} \geq 4$ – 31,0% (; $p=0,006$).

Обсуждение. В исследование включены больные с восстановлением артериального кровотока на фоне тромбоза или эмболии. У этих пациентов в послеоперационном периоде развились тромботические и другие осложнения, приведшие к проведению ампутации бедра или голени.

Летальные случаи в данный анализ не включены. Полученные данные не выявили различий в гендерных и возрастных группах оперированных больных. Проксимальный уровень окклюзии и степень артериальной ишемии, за исключением III степени, также не влияли на частоту ампутаций. Не смотря на развитие коллатерального кровообращения, исход артериального тромбоза чаще заканчивался ампутацией, чем артериальной эмболии. Это связано с тем, что в группе эмболий были пациенты с ишемией верхних конечностей без ампутаций. Увеличение времени от начала заболевания до момента восстановления кровотока отражалось на результатах лечения. Нами обнаружено, что одним из прогностических лабораторных показателей риска ампутации является НЛИ.

Выводы. Пол, возраст, уровень поражения и степень ишемии (кроме III степени) не влияют на частоту ампутаций у больных с ОИ после восстановления артериального кровотока. Длительность артериальной ишемии до реваскуляризации увеличивает риск потери конечности. При НЛИ более 4 абсолютный риск ампутации после реваскуляризации составляет 31,0%.

СЛУЧАЙ УСПЕШНОГО ЭНДОПРОТЕЗИРОВАНИЯ АНЕВРИЗМЫ ИНФРАРЕНАЛЬНОГО ОТДЕЛА АОРТЫ БРЮШНОЙ АОРТЫ ПРИ РАЗРЫВЕ

***Хубулава Г.Г.¹, Зеленин В.В.², Яковлев Н.Н.², Фомин В.С.²,
Олексюк И.Б.^{1,2}, Кикнадзе Д.А.², Кудрявцев О.И.², Тюменев А.Б.²***

*1 - Военно-Медицинская Академия, Клиника усовершенствования врачей № 1
им. П.А. Куприянова, Санкт-Петербург, Россия*

*2 - СПбГБУЗ «Городская Мариинская больница» отделение сосудистой хирургии,
отделение рентгенэндоваскулярных методов диагностики и лечения,
Санкт-Петербург, Россия*

В работе представлен клинический случай успешного лечения пациента с разрывом аневризмы брюшной аорты Пациент У., 68 лет, поступил в приёмный покой Городской Мариинской больницы г. Санкт-Петербург 4 ноября 2021 г. с жалобами на боли по левому флангу живота, поясничной области, диагноз направления левосторонняя почечная колика. Вышеуказанные жалобы беспокоят больного около 2 часов. Гемодинамически пациент стабилен. При обследовании (УЗИ органов брюшной полости СКТ-ангиография брюшной полости) выявлена аневризма инфраренального отдела аорты, длина шейки около 5 см, ширина 2,5 см, длина аневризмы 9 см, максимальный диаметр до 9,6 см с переходом на правую подвздошную артерию. По левому флангу выявлен дефект контрастирования с явлениями массивной забрюшинной гематомы. В лабораторных показателях: лейкоцитоз 20×10^9 г\л, гемоглобин 108 г\л. В срочном порядке пациент доставлен в рентгенхирургическую операционную. Во время подготовки у пациента отмечено снижение

гемодинамики, что потребовало, экстренной постановки внутриаортального окклюдированного баллона. После относительной стабилизации больного было выполнено стентирование аневризмы инфраренального отдела аорты с переходом на обе подвздошные артерии стент-графтом Endurant II. Послеоперационный период у пациента протекал тяжело с явлениями выраженной почечной недостаточности (креатинин 429 мкмоль/л, мочевины 33.7) пареза кишки. 08.11.2021 была установлена трахеостома. Больной получал сеансы гемодиализа. На фоне проводимой терапии состояние пациента улучшалось. 22.11.2021г, на 18-е сутки после операции пациент был переведен на сосудистое отделение, где получал консервативную терапию, и в дальнейшем переведен в отделение медицинской реабилитации. Осмотрен через три месяца после вмешательства, состояние удовлетворительное, по данным КТ-ангиографии признаки забрюшинной гематомы в стадии резорбции, орто-подвздошный стент-графт проходим, признаков застоя контрастного вещества не получено.

Выводы. Представленный случай показывает возможности спасения жизни пациентов с таким грозным заболеванием, как разрыв аневризмы аорты, при соответствующем оснащении стационара и слаженной работы врачей разных специальностей.

КЛИНИЧЕСКИЙ СЛУЧАЙ КОМПЛЕКСНОГО ХИРУРГИЧЕСКОГО ЛЕЧЕНИЯ ОСТРОЙ ИШЕМИИ ВЕРХНЕЙ КОНЕЧНОСТИ У ПАЦИЕНТКИ ПОЖИЛОГО ВОЗРАСТА НА ФОНЕ ТЯЖЕЛОГО ТЕЧЕНИЯ НОВОЙ КОРОНАВИРУСНОЙ ИНФЕКЦИИ

Хубулава Г.Г.¹, Козлов К.Л.^{1,2}, Яковлев Н.Н.^{2,3,4}, Яблонский П.К.⁴, Тюменев А.Б.³, Китачёв К.В.¹, Бабинец Е.А.^{2,3}, Кудрявцев О.И.^{2,3}, Стрелков Д.А.³, Быковский А.В.³, Хаецкий А.В.^{3,5}

1 - Военно-Медицинская Академия, клиника и кафедра хирургии усовершенствования врачей №1 им. П.А. Куприянова, Санкт-Петербург, Россия

2 - Санкт-Петербургский институт биорегуляции и геронтологии, Санкт-Петербург, Россия

3 - СПбГБУЗ Мариинская больница, отделение сосудистой хирургии, отделение рентгенэндоваскулярной хирургии, Санкт-Петербург, Россия

4 - Санкт-Петербургский Государственный университет, медицинский факультет, кафедра госпитальной хирургии, Санкт-Петербург, Россия

5 - СПбГБУЗ Городская больница № 40 Курортного района, отделение кардиохирургии, Санкт-Петербург, Россия

Пациентка Е., 64 года, поступила в инфекционный стационар СПбГБУЗ Мариинская больница 23.11.2020г. В отделении пациентка получала глюкокортикоиды (дексометазон), антикоагулянты (клексан по 0,6 2 раза в сутки п.к.), бронхолитические препараты, антибактериальную, инфузионную и симптоматическую терапию. На фоне общего благополучия 01.12.2020г. около 23.00 у пациентки появилась острая боль,

онемение и похолодание в левой верхней конечности. При осмотре установлен диагноз: Тромбоз левой плечевой артерии, острая ишемия левой верхней конечности 2 б ст. по В.С.Савельеву. В экстренном порядке пациентка была взята в операционную, где выполнена операция тромбэмболэктомия из левой плечевой артерии и артерий предплечья. После операции на конечности восстановилась пульсация на лучевой и локтевой артерии. Однако, не смотря на проводимую антикоагулянтную терапию у больной возник ретромбоз левой плечевой артерии, в связи с чем пациентка повторно была взята в операционную. 03.12.2020 г. на фоне общего благополучия и компенсированной ишемии левой верхней конечности около 13.30, произошел ретромбоз плечевой артерии и артерий предплечья. Учитывая, повторные эпизоды тромбоза артерий и ишемии левой верхней конечности, пациентка в экстренном порядке была доставлена в гибридную рентгенооперационную. Принято решение о выполнении оперативного вмешательства тромбаспирации и тромбэктомии из артерий левой верхней конечности. После вмешательства в отделении реанимации больная получала реологическую, антикоагулянтную терапию. При контрольной КТ грудной клетки у больной выявлена отрицательная динамика в виде нарастания объема поражения легочной ткани (КТ-4). На 7-е сутки после операции пациентка переведена в инфекционное отделение, где получала плановую терапию и 20.12.2020 года была выписана в удовлетворительном состоянии. Данный клинический пример отражает системный характер влияния новой коронавирусной инфекции на организм в целом, поражение затрагивает не только легочную ткань, но и влияет на системы тромбообразования в целом. Необходимо отметить, что тромбообразование возникает не только в крупных магистральных артериях, но и в периферическом сосудистом русле, что потребовало применения катетерной тромбэкстракции из ладонной дуги и пальцевых артерий. Особо необходимо отметить, что наиболее тяжело инфекция Covid -19 протекает у пациентов пожилого и старческого возраста, с большим поражением паренхимы лёгких и внутрисосудистого тромбообразования, что продемонстрировано в данном клиническом случае.

**ПЕРВИЧНЫЕ РЕЗУЛЬТАТЫ МОДИФИЦИРОВАННОЙ МЕТОДИКИ
ХИРУРГИЧЕСКОЙ РЕВАСКУЛЯРИЗАЦИИ НИЖНИХ
КОНЕЧНОСТЕЙ ПРИ ОККЛЮЗИОННОМ ПОРАЖЕНИИ АРТЕРИЙ
БЕДРЕННО-ПОДКОЛЕННОГО СЕГМЕНТА У ПАЦИЕНТОВ
С ИШЕМИЕЙ III И IV СТАДИИ ПО КЛАССИФИКАЦИИ
А.В.ПОКРОВСКОГО**

**Хубулава Г.Г.¹, Сазонов А.Б.¹, Фомин В.С.², Китачев К.В.¹, Яковлев Н.Н.²,
Зеленин В.В.², Кудрявцев О.И.², Гульметов П.Э.², Тюменев А.Б.²,
Бабинец Е.А.²**

*1 - Клиника Хирургии Усовершенствования Врачей № 1 им. П.А.Куприянова
«Военно-медицинская академия имени С.М.Кирова», Санкт-Петербург, Россия*

2 - СПбГБУЗ «Городская Мариинская больница», Санкт-Петербург, Россия

Введение. Изучить результаты лечения пациентов с поражением бедренно-подколенного (берцового) артериального сегмента модифицированной методикой восстановления кровотока при отсутствии пригодной для реконструктивной операции аутовены и невозможности выполнения эндоваскулярной реканализации.

Материалы и методы. В период с 2018 по 2022 год в отделении сосудистой хирургии СПб ГБУЗ «Городская Мариинская больница» и отделении сосудистой хирургии клиники ХУВ-1 им П.А.Куприянова Военно-медицинской академии им. С.М.Кирова пролечено 91 пациент с поражением бедренно-подколенно-тибиального сегментов. Из них мужчин 71, женщин 20. Средний возраст составил 68±12 лет. У всех пациентов имела место сопутствующая патология. В зависимости от степени выраженности окклюзионно-стенотического поражения артерий нижних конечностей, сопутствующих заболеваний, а также наличия пригодной для реконструктивной операции аутовены, пациенты были распределены на следующие группы: I группа больных, которым выполняли модифицированную методику, включающую петлевую эндартерэктомию из поверхностной бедренной артерии в сочетании с подколенно-дистальным аутовенозным шунтированием (N=21), II группа больных с выполненным бедренно-дистальным аутовенозным шунтированием (N=33) и III группа пациентов (N=37), прооперированных с использованием рентгенхирургических методов (баллонная ангиопластика со стентированием поверхностной бедренной и подколенной артерии).

Результаты. В раннем послеоперационном периоде тромбоз бедренно-подколенного сегмента в I группе развился у 1 пациента (4.7%), тромбоз шунта – у 2 больных (6.1%) II группы, в III группе тромбоз возник у 1 пациента (3.7%). Первичная проходимость артериального русла спустя год в I группе составила 80.9%, во II группе 81.8%, в III группе 83.7%. Сохранность конечности в I группе через 1 год составила 90.4%, во II группе – 87.87%, в III группе 89.1% соответственно.

Обсуждение. Таким образом, можно сделать заключение, что

модифицированная операция не ухудшает статистически значимо результаты выживаемости для любого набора событий: только ампутации, ампутации или тромбозы, либо ампутации, тромбозы и БАП стентирование.

Выводы. Модифицированное оперативное лечение способствует быстрому восстановлению кровотока в ишемизированной конечности, открытию коллатералей, профилактике рестеноза в зоне анастомозов. Полученные результаты говорят об эффективности разработанной методики, дают возможность снизить явления хронической ишемии нижних конечностей, снизить количества ампутаций, улучшить качество жизни пациентов.

ОЦЕНКА ИЗМЕНЕНИЙ ГЕМОДИНАМИКИ В ЗОНЕ АНАСТОМОЗА НА ОСНОВЕ МАТЕМАТИЧЕСКОГО МОДЕЛИРОВАНИЯ ПРИ РАЗВИТИИ ГИПЕРПЛАЗИИ НЕОИНТИМЫ

*Хубулава Г.Г.¹, Врабий А.А.¹, Морозов А.Н.¹, Супрунович А.А.¹,
Вавилов В.Н.¹, Иванова Я.Ф.², Смирнов Е.М.², Тихомолова Л.Г.²,
Юхнев А.Д.²*

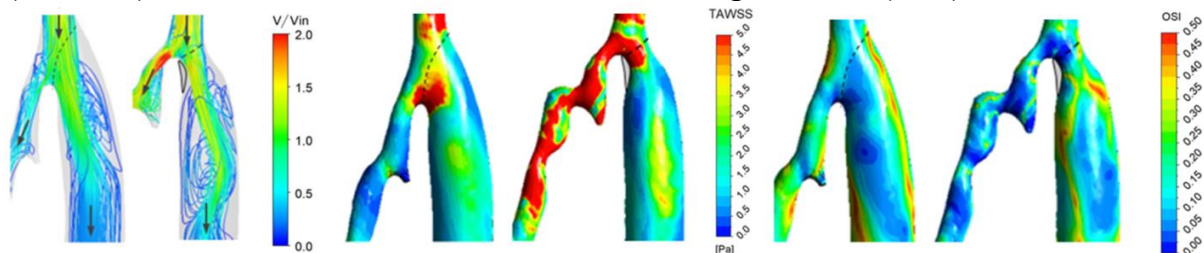
1 - Первый Санкт-Петербургский государственный университет им. акад.И.П.Павлова, Санкт-Петербург, Россия

2 - Санкт-Петербургский политехнический университет Петра Великого, Санкт-Петербург, Россия

Введение. Оценить изменения гемодинамики в зоне проксимального анастомоза бедренно-подколенного шунта (БПШ), развивающиеся с течением времени.

Материалы и методы. Исследование проведено на основе анализа данных четырех пациентов, оперированных на отделении сосудистой хирургии ПСПбГМУ им. акад. И.П.Павлова. Всем больным выполнено БПШ выше щели коленного сустава по стандартной методике с использованием синтетического протеза диаметром 8 мм. Показанием к операции являлась хроническая ишемия нижних конечностей IIб стадии по классификации Фонтейна-Покровского. В послеоперационном периоде пациенты прошли два контрольных обследования с разницей в 12 месяцев. В обоих случаях было выполнено ультразвуковое дуплексное сканирование (GE Vivid S60N) и мультиспиральная компьютерная томоангиография (GE Optima 660 с программным комплексом AWServer2.0 V.5.) зоны проксимального анастомоза БПШ. В дальнейшем на основе этих исследований построены 3D модели зоны анастомоза (программный пакет SolidWorks) и с использованием ресурсов суперкомпьютерного центра "Политехнический СПбПУ" выполнено пациент-ориентированное математическое моделирование трехмерной гемодинамики (программный пакет ANSYS CFX) с расчетом циклически изменяющихся параметров кровотока, средних по циклу значений сдвиговых напряжений на стенке

(TAWSS) и индекса колебаний сдвиговых напряжений (OSI).



Изменение гемодинамических параметров в проксимальном анастомозе БПШ за 12 месяцев после операции (серым цветом обозначена неоинтима)

Результаты. У всех пациентов, включенных в исследование, наблюдаются признаки неоинтимальной гиперплазии в зоне анастомоза. Это закономерно привело к изменению геометрии зоны анастомоза и, соответственно, к изменению расчетных параметров сдвигового напряжения. При сопоставлении математических моделей трехмерной гемодинамики, полученных для каждого пациента исходно и через 12 месяцев наблюдения, выявлены следующие особенности. Первое – наблюдается увеличение размеров застойных зон, связанное с измененной вследствие гиперплазии неоинтимы геометрией анастомоза. При этом нарастание неоинтимы позиционируется в точках отрыва потока или его присоединения в конце застойной зоны. Второе – в моделях, построенных через 12 месяцев наблюдения, отмечено общее уменьшение значений TAWSS и увеличение OSI.

Обсуждение. Одной из причин развития тромбоза БПШ является интимальная гиперплазия в зоне анастомоза. Повышение риска развития неоинтимы связано с изменением ряда параметров пристеночного кровотока, в первую очередь TAWSS. По литературным данным существует закономерность, по которой при низких значениях TAWSS возрастает риск развития неоинтимы.

Выводы. Изменение геометрии зоны анастомоза вследствие роста неоинтимы у всех исследованных больных привело к ухудшению гемодинамических условий и увеличению риска прогрессирования роста неоинтимы. Таким образом, неоинтимальная гиперплазия вероятно является самоподдерживающимся процессом и начало её формирования неизбежно приведет к значимому стенозированию просвета шунта. Для того, чтобы убедиться в справедливости этого заключения, необходимо продолжить наблюдение за пациентами.

Работа выполнена при поддержке Российского научного фонда (грант № 20-65-47018).

ХИРУРГИЧЕСКОЕ ЛЕЧЕНИЕ ИЛИОФЕМОРАЛЬНОГО ФЛЕБОТРОМБОЗА, С ПРИМЕНЕНИЕМ ТРАНСЮГУЛЯРНОЙ ТРОМБОЭКСТРАКЦИИ

Хузиахмедов А.Н.¹, Халилов И.Г.^{1,2}, Делян А.М.¹, Комаров Р.Н.³

1 - Государственное автономное учреждение здравоохранения «Городская клиническая больница №7», Казань, Россия

2 - Казанский государственный медицинский университет, Казань, Россия

3 - ФГАОУ ВО Первый МГМУ им. И.М. Сеченова Минздрава России, Москва, Россия

Введение. Продемонстрировать результаты хирургического лечения илиофemorального флеботромбоза с применением трансюгулярной тромбэкстракции.

Материалы и методы. В период с февраля 2018 года по январь 2022 года в городской клинической больнице №7 г. Казани, оперативное лечение выполнено 43 пациента в (возрасте 24-72 лет) с диагнозом: «острый илеофemorальный флеботромбоз с флотацией». В зависимости от верхнего уровня тромбоза больные были разделены на 4 группы. 1 группа распространение флотирующего тромба до НПВ – 8 пациентов; 2-я - на уровне ОПдВ – 10 пациентов; 3-я - на уровне НПдВ – 13 пациентов и 4-я на уровне ОБВ – 12 пациентов. Всем пациентам при поступлении и в раннем послеоперационном периоде выполняли РКТ ОГК и ОБП с контрастированием и УЗДС вен обеих нижних конечностей. Показаниями к включению пациентов в статистический анализ являлись эмболоопасные (флотирующие) тромбы в илиофemorальном сегменте. Ход операции: по медиальному краю кивательной мышцы в нижней трети справа по-слойно, после выделения внутренней яремной вены, выполняется поперечная венотомия яремной вены. Под контролем рентгена в нижнюю полую вену проводится диагностический про-водник, по которому вводится устройство для удаления тромбов из нижней полой вены - тромбэкстрактор (ТРЭКС), совместно с проводниковым катетером, с последующей его позиционированием и раскрытием ниже отхождения почечных вен на весь просвет нижней полой вены. Выполняют контрольную флебографию с целью определения расположения верхушки тромба. Тромбэктомия из илиофemorального сегмента производится катетером Фогарти, введённым дистально за пределы тромба по проводниковому катетеру, с обязательным последующим контрастированием глубоких вен. При отсутствии остаточных флотирующих нестабильных фрагментов тромбоза, устройство ТРЭКС складывают и извлекают с тромботическим массами через внутреннюю яремную вену. Ушивание венотомии внутренней яремной вены синтетической нитью пролен 6/0, гемо-стаз, дренирование раны, послойное ушивание раны. Вмешательства в зависимости от состояния больного возможно как под местной, так и под общей анестезией в гибридной операционной.

Результаты. Во всех случаях после операции по данным контрольных РКТ ОБП и УЗИ вен нижних конечностей данных за ТЭЛА и ретромбоз в зоне поражения не было. Все пациенты выписаны в удовлетворительном состоянии под наблюдение хирурга по месту жительства. Время пребывания в стационаре составило от 4 до 13 дней.

Обсуждение. Заболеваемость венозной тромбоэмболией несмотря на все методы профилактики по данным литературы с каждым годом только увеличивается. Несмотря на разнообразие методов лечения, флотлирующий проксимальный тромбоз остается актуальной проблемой и в наши дни. Оценка хирургического лечения илеофemorального тромбоза с применением трансюгулярной тромбоэкстракции показала безусловные преимущества метода в сравнении с традиционными методами венозной тромбэктомии из илиокавального сегмента. Так предложенная методика с минимальной хирургической травмой, позволяет эффективно удалить не только флотлирующие фрагменты тромбов, но и восстановить магистральный и конfluenceный венозный кровоток из значимых венозных ветвей, как илиокавального, так и бедренного сегментов. При этом значительно уменьшается риск появления тяжелой посттромбофлебтической болезни в будущем. Летальных исходов, интраоперационных тромбоэмболий лёгочной артерии и хирургических осложнений при использовании данной методики не было.

Выводы. Методика хирургического лечения илеофemorального тромбоза с применением трансюгулярной тромбоэкстракции является безопасной. Позволяет эффективно удалять флотлирующие фрагменты тромбов, восстанавливать венозный кровоток в илеофemorальном сегменте. Позволяет минимизировать риски интраоперационной тромбоэмболии, анестезиологического пособия, уменьшает хирургический травматизм, а также сроки госпитализации пациентов в стационаре.

**ОПТИМИЗАЦИЯ ТАКТИКИ ХИРУРГИЧЕСКОГО ЛЕЧЕНИЯ
БОЛЬНЫХ ОСТРЫМ ВАРИКОТРОМБОФЛЕБИТОМ
С НЕДИФФЕРЕНЦИРОВАННОЙ ДИСПЛАЗИЕЙ
СОЕДИНИТЕЛЬНОЙ ТКАНИ
ПОСЛЕ ОПЕРАЦИИ ТРОЯНОВА-ТРЕНДЕЛЕНБУРГА**

Царев О.А., Сенин А.А., Захаров Н.Н., Корчаков Н.В.

*ФГБОУ ВО Саратовский государственный медицинский университет
им. В.И. Разумовского Минздрава России, Саратов, Россия*

Введение. Изучить особенности клинического течения варикозной болезни нижних конечностей и острого варикотромбофлебита у больных с недифференцированной дисплазией соединительной ткани после операции Троянова-Тренделенбурга для оптимизации тактики хирургического лечения.

Материалы и методы. В проспективное клиническое исследование

включили 132 пациентки ВБНК, которым была выполнена кроссэктомия. 67 больных с НДСТ были включены в основную группу; 65 больных без НДСТ – в группу контроля. Осмотр пациенток, а также ультразвуковое сканирование вен нижних конечностей производили через 3; 6; 12; 36 мес. Для оценки влияния НДСТ на риск развития рецидива варикотромбофлебита использовали регрессионный анализ Кокса.

Результаты. Прогресс клинических проявлений варикозной болезни после кроссэктомии выявлен у 57 (85,1%) пациенток с НДСТ и у 14 (21,5%) – без НДСТ ($p=0,003$), что потребовало выполнение флебэктомии. Рецидив варикотромбофлебита был выявлен у 22 (32,8%) пациенток с НДСТ и у 5 (7,7%) – без НДСТ ($p=0,002$). Показатель Кокс-модели Ехр (В), характеризующий спрогнозированное изменение рисков для НДСТ составил 4,216 (95% ДИ 1,595-11,147). У женщин с НДСТ на протяжении 36 недель после кроссэктомии рецидив ОВТФ, а также тромбоэмболические осложнения развиваются достоверно чаще, чем у пациенток без НДСТ. Причем 50% рецидивов ОВТФ у пациенток с НДСТ развивается уже в течение первых двух месяцев после операции Троянова-Тренделенбурга.

Обсуждение. Регрессионный анализ Кокса показал, что на протяжении 36 недель после кроссэктомии наличие у пациенток НДСТ повышает более чем в 4,2 раза риск развития рецидива ОВТФ. В связи с этим, у всех больных с ОВТФ целесообразно проводить исследование фенотипического статуса для выявления НДСТ. Пациенткам с НДСТ целесообразно выполнить дуплексное сканирование вен нижних конечностей через 1–2 месяца после кроссэктомии, тотчас после ликвидации явлений острого воспаления для решения вопроса о целесообразности выполнения второго этапа хирургического лечения. У пациенток без НДСТ принимать решение относительно показаний для выполнения второго этапа хирургического лечения – флебэктомии целесообразно не ранее чем через 6–8 месяцев после кроссэктомии, поскольку у 78,5% из них, устранение вертикального патологического венозного рефлюкса обеспечивает существенное уменьшение диаметра большой подкожной вены и перфорантных вен с восстановлением функциональной состоятельности их клапанного аппарата и флебэктомия не требуется.

Выводы. Клиническое течение варикозной болезни у больных с недифференцированной дисплазией соединительной ткани характеризуется прогрессирующим клиническим проявлением хронической венозной недостаточности конечности. Недифференцированная дисплазия соединительной ткани повышает риск развития рецидива варикотромбофлебита после кроссэктомии более чем в 4,2 раза. У пациенток с недифференцированной дисплазией соединительной ткани целесообразно выполнить второй этап хирургического лечения тот час

после купирования острых явлений воспаления – через 1-2 месяца после операции Троянова-Тренделенбурга. Исследование выполнено при финансовой поддержке Саратовского государственного медицинского университета в рамках научного проекта № SSMU-2022-005.

РАННЯЯ И ПОЗДНЯЯ ИНФЕКЦИЯ ПРОТЕЗА ГРУДНОЙ АОРТЫ: КЛИНИЧЕСКОЕ ТЕЧЕНИЕ И РЕЗУЛЬТАТЫ

***Чарчян Э.Р., Брешиков Д.Г., Неизвестных Д.П., Чакал Д.А.,
Степаненко А.Б., Белов Ю.В.***

*ФГБНУ Российский Научный Центр Хирургии им. акад. Б. В. Петровского,
Москва, Россия*

Введение. Инфекция протеза аорты – тяжелая патология, клинические проявления и результаты лечения которой напрямую связаны со временем манифестации. Цель исследования состояла в том, чтобы описать и сравнить клинические характеристики и исходы лечения пациентов с ранней и поздней манифестацией, а также изучить потенциальные меры профилактики для каждого состояния

Материалы и методы. В исследование был включен 31 пациент с инфекцией протеза грудной аорты в период с 2015 по 2021 год. Критериями включения включали: первичный случай инфекции в соответствии с критериями Management Infection Collaboration. Мы разделили пациентов в соответствии с временем манифестации на группы ранней инфекции (РИ) (менее 4 недель) и поздней инфекции (ПИ) (более 4 недель). Проведена оценка клинических характеристик, периоперационных параметров, а также непосредственные и отдаленные результаты лечения. Определены основные предикторы развития инфекции, летальности, и рецидивов инфекции методом регрессионного анализа.

Результаты. Группа ранней инфекции составила – 17 пациентов (54,8%) тогда как группа поздней инфекции – 14 (45,2%). Среднее время манифестации составило 9(8-13) vs 632(153-810) дней, соответственно ($p < 0,001$). Группы не отличались по характеру первичных вмешательств на аорте и характеристикам сопутствующей патологии. Вмешательства на корне и восходящем отделе аорты были выполнены в 13(41,9%) случаях (7(41,2%) vs 6(42,8%), $p = 1,000$), реконструкция дуги аорты в 13(41,9%) случаях (10(58,8%) vs 3(21,4%)), $p = 0,067$), и вмешательства на нисходящем отделе аорты в 5 (16,1%) случаях (2(11,8%) vs 3(21,4%), $p = 0,63$). В группе РИ первичная манифестация достоверно чаще проявлялась раневыми осложнениями (15(88,2%) vs 2(14,3%), $p < 0,001$), тогда как в группе ПИ чаще встречались ложные аневризмы или аортальные фистулы (0(0%) против 12 (85,7%), $p < 0,001$). Также в группе РИ достоверно выше были показатели количества лейкоцитов ($p=0,006$), С-реактивного белка ($p=0,036$), прокальцитонина ($p=0,027$) на момент манифестации. В группе РИ чаще применялась методика сохранения протеза (17(100%) vs 4 (28,6%)

$p < 0,01$) с использованием васкуляризированных лоскутов, ирригации антисептиков, а также комплексного лечения ран с использованием отрицательным давлением. Ср. койко-день в реанимации составил 2(1-5) vs 4(1,5-11) суток ($p = 0,235$), ср. койко-день в стационаре – 38 (21-67) vs 20,5 (14,5-23,8) суток ($p = 0,015$) в группах РИ и ПИ соответственно. Группы достоверно не отличались по характеристикам послеоперационного периода. Отдаленная 5-летняя выживаемость в группе РИ составила 34,3% (95% ДИ: 16,4-72%), в группе ПИ – 62,3% (95% ДИ: 37-100%), Log-rank $p = 0,22$. Свобода от реинфекции в отдалённом периоде в группе РИ составила 54,5% (95% ДИ: 29-100%), в группе ПИ – 67,7% (95% ДИ: 46-99,7%), Log-rank $p = 0,53$.

Обсуждение. Клинические характеристики, манифестация и результаты лечения значимо различаются у пациентов с РИ и ПИ. Несмотря на жизнеугрожающие виды манифестации в виде образования ложных аневризм и фистул, пациентам с отдаленной инфекцией чаще удается выполнить радикальное лечение, и добиться снижения частоты рецидивов. Тогда как в случае РИ у пациентов сохраняется высокий риск реинфекции в отдаленном периоде.

Выводы. В зависимости от типа манифестации и течения заболевания, пациенты с инфекцией протеза аорты требует разного подхода в лечении и профилактике ее рецидива.

ОПЫТ ГИБРИДНОГО ЛЕЧЕНИЯ ЗАБОЛЕВАНИЙ ГРУДНОЙ АОРТЫ С ИСПОЛЬЗОВАНИЕМ ОТЕЧЕСТВЕННОГО ГИБРИДНОГО СТЕНТ-ГРАФТА «МЯГКИЙ ХОБОТ СЛОНА»

Чарчян Э.Р., Брешинов Д.Г., Белов Ю.В.

ФГБНУ Российский Научный Центр Хирургии им. акад. Б. В. Петровского, Москва, Россия

Введение. Представить опыт гибридного хирургического лечения заболеваний грудной аорты с использованием нового отечественного гибридного стент-графта «Мягкий хобот слона» (МедИнж, Пенза).

Материалы и методы. В период с 2014 по 2021 год 170 пациентам с патологией грудной аорты была выполнена полная замена дуги аорты по методике FET. Из них в 70 случаях (с июня 2019 г.) был использован новый отечественный гибридный протез «Мягкий хобот слона» (МедИнж, Пенза), который имеет специфическую структуру с конусным снижением радиальной силы давления на стенку аорты, тогда как дистальный «мягкий» конец лишен радиальной силы для профилактики стент-графт-ассоциированных осложнений. В исследовании оценивались госпитальная летальность, ранние и среднеотдаленные результаты, включая отдаленную свободу от стент-графт-ассоциированных осложнений.

Результаты. Расслоение аорты I типа по DeBakey было показанием у 51 пациента (73,9 %), расслоение аорты III типа по DeBakey у 13 (17,6%),

аневризмы грудной аорты у 6 (8,5%), из них у 14 пациентов (20%) вмешательство на аорте было повторным. Из J-образной министернотомии было выполнено 5 вмешательств (7,2%). Острое расслоение аорты диагностировано в 17 случаях (24,3%). Протезирование дуги аорты многобраншевым протезом выполнялось в 53 (75,7%) случаях. Пластика корня аорты была выполнена у 21 (30%) пациента, клапансберегающая операция David – 5 (7,2%), операция Bentall-DeVono – 11 (15,7%), супракоронарное протезирование – 33 (47,1%). Время ИК, время пережатия аорты и ЦА составило 130 (104-160) мин, 91 (72,8-119) мин, и 36 (31-44) мин, соответственно. случаев параплегии и парапареза отмечено не было. В 8 (11,4%) случаях наблюдалась дыхательная недостаточность. В 1 случае (1,4%) развилась ОПН, потребовавшая заместительной почечной терапии. Госпитальная летальность составила – n = 3, 4,2%. Ср. время наблюдения составило 9 (4,25 – 16) мес. 3-х летняя выживаемость составила 94% (95 % CI: 88%-99,89%), свобода от реопераций 96,6% (95 % CI: 90,1%-100%). случаев dSINE в данной группе не было. В отдаленном периоде двум пациентам с дисплазией соединительной ткани (с синдромами Марфана и Лойса-Дитца) было выполнено протезирование ТАА по причине отрицательного ремоделирования.

Обсуждение. С бурным развитием и применением гибридных технологий в хирургии аорты появляются новые проблемы и осложнения. Новый гибридный протез, ввиду специфического строения (мягкого конца и конусного снижения радиальной силы в нитиновых коронах) обеспечивает профилактику стент-графт-ассоциированных осложнений, тем самым обеспечивая стабильный отдаленный результат.

Выводы. Использование специфического стент-графта с мягким дистальным концом эффективно у пациентов с патологией грудной аорты при выполнении операции FET. Однако, чтобы определить потенциальные преимущества и недостатки нового гибридного протеза необходимы дальнейшие исследования с целью получения долгосрочных результатов и накопления опыта.

ОДНОЛЕТНИЕ РЕЗУЛЬТАТЫ СТЕНТИРОВАНИЯ ДЛИННЫХ ПОРАЖЕНИЙ БЕДРЕННО-ПОДКОЛЕННОЙ АРТЕРИИ С ФАСЦИОТОМИЕЙ LAMINA VASTOADDUCTORIA

Чебан А., Осипова О., Игнатенко П., Бугуров С., Гостев А., Саая Ш., Рабцун А., Карпенко А.

Центр сосудистой и гибридной хирургии. НМИЦ им Ак. Е.Н. Мешалкина, Новосибирск, Россия

Введение. Фасциотомия может увеличить подвижность поверхностной бедренной артерии и снизить частоту поломок стента. Целью этого исследования было сравнить проходимость нитиновых стентов с лекарственным покрытием с фасциотомией и без нее у пациентов

с длительными окклюзиями поверхностной бедренной артерии.

Материалы и методы. Рандомизированное клиническое исследование было проведено у 60 (1:1) пациентов с длинными бедренно-подколенными окклюзионными поражениями более 200 мм. Пациентам 1-й группы (Zilver) была проведена реканализация окклюзии бедренно-подколенной артерии со стентированием. Во 2-й группе (Zilverfas) была выполнена реканализация бедренно-подколенной окклюзии со стентированием и фасциотомией lamina vastoadductoria. Последующая оценка проходимости через 12 месяцев.

Результаты. Рандомизированное клиническое исследование было проведено у 60 (1:1) пациентов с длинными бедренно-подколенными окклюзионными поражениями более 200 мм. Пациентам 1-й группы (Zilver) была проведена реканализация окклюзии бедренно-подколенной артерии со стентированием. Во 2-й группе (Zilverfas) была выполнена реканализация бедренно-подколенной окклюзии со стентированием и фасциотомией lamina vastoadductoria. Последующая оценка проходимости через 12 месяцев.

Обсуждение. В других исследованиях годовая первичная проходимость после стентирования бедренно-подколенного поражения ТАСС C, D составляет 40-50%. Наши первичные результаты проходимости в группе Zilver согласуются с этими выводами, но после фасциотомии проходимость увеличилась на 20%. В группе Zilver мы наблюдали вдвое больше переломов стентов, и большинство из них были 3 степени тяжести. Переломы стента повышали риск потери проходимости целевого очага в 2,8 раза. Такое же увеличение риска было показано в других исследованиях. Фасциотомия снижала риск рестеноза или реокклюзии в 2,94 раза (ОШ=0,34), что подтверждает нашу гипотезу о декомпрессии стентированного сегмента.

Выводы. Наше исследование показало, что декомпрессия стентированного сегмента с помощью фасциотомии значительно улучшает проходимость бедренно-подколенного сегмента и значительно уменьшает количество и тяжесть переломов стентов.

40-ЛЕТНИЙ ОПЫТ ОКАЗАНИЯ СПЕЦИАЛИЗИРОВАННОЙ ПОМОЩИ ПАЦИЕНТАМ С ТРАВМОЙ СОСУДОВ

Чернядьев С.А.¹, Лещинская А.Ю.^{1,2}, Бочегов В.С.²

1 - Кафедра хирургических болезней, сердечно-сосудистой хирургии, реконструктивной и пластической хирургии ФГБОУ ВО Уральского государственного медицинского университета Минздрава России, Екатеринбург, Россия

2 - ГАУЗ СО «Территориальный центр медицины катастроф», Екатеринбург, Россия

По данным зарубежных и отечественных авторов, частота травмы вен и артерий в мирное время варьирует от 1,3 до 18,4% в структуре всех зарегистрированных травм, летальность у пострадавших может достигать 38%, а уровень ампутаций остаётся высоким от 3–60%, особенно при сочетанном поражении сосудов и костей.

С 2000 года в Свердловской области внедрены методы компьютерной диагностики больным с подобной патологией, также произошли организационные изменения – осуществлен переход от транспортировки пациента в отделение сосудистой хирургии к оказанию помощи в условиях травматологического стационара с привлечением выездных специализированных бригад. С 2020 года для решения вопросов оказания своевременной специализированной помощи внедряются телекоммуникационные технологии.

Цель. Изучить результаты оказания специализированной помощи пострадавшим на территории Свердловской области с 1979 по 2020 г.

Материалы и методы. Проведён ретроспективный анализ карт вызовов 2142 пациентов с травмой сосудов, пролеченных на территории Свердловской области в период с 1979 по 2020 годы. Выделено 2 периода в оказании специализированной помощи: первый с 1979 по 2019 годы, второй с 2000 по 2020 годы. В работу включены все пациенты с острой травмой сосудов пролеченные, как в специализированном отделении, так и на выезде.

Результаты. Возраст пострадавших варьировал от 1 года до 79 лет (средний лет). В первом и во втором периоде преобладали пострадавшие молодого возраста (18-44 лет): 71,1% (854 раненых) и 74,8% (705) соответственно. Особую категорию пациентов составили дети (1–18 лет), в первом периоде наблюдалось 4,6% (55) случаев, во втором 4,0 % (38 детей). В оба периода среди пострадавших преобладали больные мужского пола 78% (936) в первом и 81% (763) - во втором периоде.

По этиологическому фактору преобладают колото-резаные ранения, в первом периоде 64% (768 человек), во втором 65,8% (620). Изолированная травма сосудов в первом и втором периоде наблюдалась в 51,6% (619) и 60,5% (570 пострадавших), в остальных случаях регистрировались сочетанные ранения, которые наиболее часто были

диагностированы при травме верхних конечностей. С 1979 по 2019 год отмечен рост ятрогенных повреждений магистральных вен и артерий с 13,5% (162) до 16,1% (152 случая). В первый период в условиях Областного сосудистого центра прооперировано 69,9% (838 пациентов), на выезде 30,1% (361), во втором – 11,3% (106) и 88,7% (836 человек) соответственно. Соотношение лигатурных и реконструктивных операций в с 1979 по 2019 годы было 41,9% (503 случая) и 58,1% (697), во втором - 16,4% (155 вмешательств) и 83,6% (787) соответственно. Число ампутаций имеет тенденцию к снижению 6,8% (82) в первом и 2,6% (25) во втором периодах. Общая летальность составила 7% (84) и 3,7% (35) в первом и втором периодах соответственно.

Обсуждение. На протяжении 40 лет ведущим этиологическим фактором повреждений сосудов остаются колото-резаные ранения, наносимые умышленно, что связано особенностями экономических и политических процессов. Наблюдаемое увеличение числа ятрогенных повреждений в 2 периоде связано с увеличением хирургической активности, внедрением малоинвазивных методов диагностики и лечения. С течением времени изменилась структура оказания специализированной помощи, наблюдается существенный рост операций на выезде до 88,7%, что соответствует концепции предложенной академиком А. В. Покровским: «больных с повреждениями сосудов надо оперировать силами выездных ангиохирургических бригад в том лечебном учреждении, куда они первоначально доставлены». Увеличение доли реконструктивных операций по сравнению с лигатурными с 58,4% до 83,6% свидетельствует о развитии сосудистой хирургии, позволяет уменьшить число ампутаций и летальность.

Выводы:

1. Половозрастной состав пострадавших и структура травмы магистральных и периферических сосудов остаются неизменными;
2. Выполнение «выездных» реконструктивных и восстановительных операций пациентам с сосудистой травмой способствует снижению ампутаций и рисков летального исхода;
3. Включение ангиохирурга в операционную бригаду во время планового оперативного вмешательства способствует снижению риска непреднамеренной травмы сосудов.

СРАВНИТЕЛЬНАЯ ОЦЕНКА КОМПЛАЕНТНОСТИ ПАЦИЕНТОВ ПРИ КОНСЕРВАТИВНОМ И ХИРУРГИЧЕСКОМ ЛЕЧЕНИИ ТРОМБОФЛЕБИТА ПОВЕРХНОСТНЫХ ВЕН НИЖНИХ КОНЕЧНОСТЕЙ

Чернядьев С.А., Лещинская А.Ю., Чукин С.А., Хулан В.П., Хайкин Н.А.

*1 - Кафедра хирургических болезней, сердечно-сосудистой хирургии,
реконструктивной и пластической хирургии ФГБОУ ВО Уральского
государственного медицинского университета Минздрава России,
Екатеринбург, Россия*

2 - Отделение сосудистой хирургии ГБУЗ СО «ГКБ №40»,

3 - Хирургическое отделение ГБУЗ СО «ЦГКБ №1»,

4 - Хирургическое отделение ГБУЗ СО ЦГБ№7

Цель. Оценить комплаентность пациентов с тромбофлебитом поверхностных вен нижних конечностей при консервативном и хирургическом лечении на стационарном и амбулаторном этапах.

Материалы и методы. Был проведен ретроспективный анализ 53 историй болезней пациентов, пролеченных в период 2020-2021 г. с острым тромбофлебитом поверхностных вен нижних конечностей на базе двух общехирургических отделений городских больниц. В исследуемой группе женщин было 33 (62%), мужчин 20 (38%). Возраст пациентов от 18 до 90 лет, в среднем $62 \pm 15,2$ лет. 1 группа – 28 (53%) пациентов были пролечены консервативно согласно действовавшим клиническим рекомендациям, 2 группа -25 (47%) были прооперированы. Отдаленные результаты изучены в сроки от 3 месяцев до 2 лет методами телефонного анкетирования и клинического обследования у 31 больного (57%). Комплаентность оценена с помощью шкалы Морински-Грина. Также в рамках исследования проведено анкетирование хирургов стационаров по вопросам тактики лечения данной патологии.

Результаты. При поступлении в стационар у всех пациентов риск перехода на глубокие вены был оценен как умеренный и высокий. Сроки от начала заболевания до обращения в больницу составили от 2 до 14 дней. Среднее время пребывания в стационаре в обеих группах пациентов составило 7 дней. Антикоагулянтная терапия (АКТ) проведена 53 больным (100%), предпочтение отдавалось низкомолекулярным гепаринам. На стационарном этапе 11 (39,3%) пациентов 1 группы получали лечебные дозировки АКТ, 9 (32,1%) – промежуточные, 8 (28,6%) – профилактические. Кроссэктомия была выполнена в 25 случаях (2 группа). Из них 5 (20%) получали лечебные дозировки АКТ, 20 (80%) – профилактические. Компрессионное лечение использовано у 100% больных. На этапе стационарного лечения осложнений не отмечено ни в 1, ни во 2 группах.

Согласно медицинской документации, амбулаторно продленный курс антикоагулянтов был рекомендован 22 (41%) пациентам: 15(53,6%) –

пациентам из первой группы и 7 (28%) из второй.

Отдаленные результаты в обеих группах удалось оценить у 31 больного (57%). Из них клиническую симптоматику ХВН отмечают 6 больных (21,4%) 1 группы и 2(8%) – во 2, при этом повторных хирургических или эндовазальных вмешательств на поверхностных венах ни в одном случае проведено не было. Умер 1 пациент (3,57%) из первой группы. 10 человек (32% от общего числа больных) не используют компрессионное лечение, 21 пациент (68%) соблюдают рекомендации врача. 20 (95,2%) из них отдают предпочтение компрессионному трикотажу. Приверженность пациентов антикоагулянтной терапии удалось оценить у 10 (45,4% от тех, кому был рекомендован продленный курс). Лишь 1 пациент (10%) получил рекомендованный курс инъекционных антикоагулянтов, 2 (20%) – принимали пероральные антикоагулянты, а 7 (70%) – пренебрегли назначенным лечением. Рецидивов тромбозов, тромбозов глубоких вен, ТЭЛА за время наблюдения ни у одного пациента не зафиксировано.

Обсуждение. Приверженность пациентов терапии в определенной степени зависит и от ориентированности врачей в вопросах современных методов лечения той или иной патологии. Согласно полученным данным, в условиях стационара частота использования антикоагулянтной терапии в различных дозах при лечении тромбоза поверхностных вен достигает 100%. Последние Российские клинические рекомендации предполагают назначение продленного курса такой терапии и на амбулаторном этапе, однако применение данной группы препаратов при выписке рекомендовано только 45,4% пациентов. Выполняли такие врачебные назначения лишь 33,3% этих больных. При изучении отделенных результатов выявлено, что приверженность в вопросах применения компрессионного лечения обеих групп пациентов достигла 68%, однако исследование качества применяемых изделий и регламента терапии не входило в наши задачи. Возможные пути повышения комплаентности – снижение врачебной нагрузки, усовершенствование системы периодического обучения кадров и разработка доказательной базы для применения оральных форм антикоагулянтов у пациентов с тромбозом поверхностных вен нижних конечностей.

Выводы.

1) Даже короткий курс антикоагулянтной терапии в сочетании с компрессионным лечением при тромбозе поверхностных вен умеренного риска и высокого риска показывает значительную эффективность;

2) Выполнение кроссэктомии позволяет использовать меньшие дозы антикоагулянтных препаратов, что существенно уменьшает стоимость лечения;

3) Отмечается низкая комплаентность пациентов при назначении

продленного курса антикоагулянтной терапии на амбулаторном этапе;

4) Назначение компрессионного трикотажа при тромбофлебите поверхностных вен увеличивает приверженность пациентов к данному методу лечения.

**ДИСБАЛАНС МЕДИАТОРОВ АНГИОГЕНЕЗА
И ПРОГЕНИТОРНЫХ ЭНДОТЕЛИАЛЬНЫХ КЛЕТОК
В КРОВИ ПРИ ИШЕМИЧЕСКОЙ КАРДИОМИОПАТИИ**
*Чумакова С.П.¹, Уразова О.И.¹, Шипулин В.М.^{1,2}, Денисенко О.А.³,
Винс М.В.¹, Пряхин А.С.², Гладковская М.В.¹*

5 - ФГБОУ ВО «Сибирский государственный медицинский университет»

Минздрава России, Томск, Россия

6 - ФГБНУ «НИИ кардиологии Томского НИМЦ», Томск, Россия

7 - ОГБУЗ «Томский региональный центр крови», Томск, Россия

Введение. В настоящее время активно изучается вазомоторная форма эндотелиальной дисфункции при ишемической кардиомиопатии (ИКМП), однако дисбалансу репаративных и деструктивных процессов в сосудистой стенке, усиливающихся при атерогенезе и гипоксии, не уделяется должного внимания. *Цель.* определить содержание прогениторных эндотелиальных клеток моноцитарного иммунофенотипа, медиаторов их миграции и численность десквамированных эндотелиоцитов в крови у больных ишемической болезнью сердца (ИБС), страдающих и не страдающих ИКМП.

Материалы и методы. В исследование вошло 56 больных ИБС в возрасте 54-69 лет, страдающих ИКМП (27 мужчин и 3 женщины) и не страдающих таковой (21 мужчина и 5 женщин) и 15 здоровых доноров. Материалом исследования служила гепаринизированная венозная кровь (5 мл). В цельной крови определяли содержание десквамированных эндотелиальных клеток CD45-CD146 (ДЭК, $\times 10^5/\text{л}$) и прогениторных эндотелиальных клеток (ПЭК) моноцитарного иммунофенотипа CD14 VEGFR2 (% от числа моноцитов) вне зависимости от экспрессии CD34 методом проточной цитофлуориметрии с использованием моноклональных антител CD45-FITC, CD146-Alexa Fluor 647, CD14-FITC, VEGFR2-Alexa Fluor 647 («BD Biosciens», США). В плазме крови оценивали концентрацию сосудистого фактора роста А (VEGF-A), гипоксия-индуцируемого фактора 1 α (HIF-1 α) и моноцитарного хемотаксического белка моноцитов 1 (MCP-1) методом иммуноферментного анализа с помощью наборов «Human VEGF-A ELISA Kit» (Clou-Clone-Corp., США), «Human HIF-1alpha ELISA Kit» (Clou-Clone-Corp., США), «MCP-1-ИФА-Бест» (АО «Вектор-БЕСТ», г. Новосибирск). Регистрировали функциональный класс (ФК) недостаточности кровообращения по NYHA и количество коронарных артерий с гемодинамически значимым стенозом и его степень выраженности (как среднее среди пораженных сосудов) по

данным коронарографии. Для статистического анализа применяли критерии Манна-Уитни и Хи-квадрат с поправкой Йетеса. Результаты анализа считали достоверными при $p < 0,05$.

Результаты. Показано, что у пациентов с ИКМП содержание ПЭК и HIF-1 α в крови определялось ниже, чем у больных ИБС без кардиомиопатии (соответственно 7,00 [5,67; 7,15] % и 7,80 [7,23; 8,17] %, $p=0,023$; 0,050 [0,044; 0,080] нг/мл и 0,074 [0,056; 0,108] нг/мл, $p=0,045$) при равной численности ДЭК ($p=0,749$), VEGF-A ($p=0,822$) и MCP-1 ($p=0,357$) в крови. При этом относительно здоровых доноров у пациентов с ИКМП в крови отмечался дефицит HIF-1 α (0,050 [0,044; 0,080] нг/мл и 0,102 [0,083; 0,136] нг/мл, $p=0,027$), у больных ИБС без кардиомиопатии – избыток MCP-1 (251,5 [195,0; 310,0] нг/мл и 172,5 [145,0; 185,0] нг/мл, $p=0,020$), вне зависимости от кардиомиопатии концентрация VEGF-A в крови соответствовала норме (6,50 [1,75; 13,25] нг/мл), а содержание ПЭК и ДЭК – достоверно превышало таковую (соответственно в 10 и 6,5 раза относительно нормы 0,69 [0,04; 1,83] %, $p < 0,001$ и 3,84 [1,12; 7,45] $\times 10^5$ /л, $p < 0,001$). Степень тяжести недостаточности кровообращения по NYHA у пациентов с ИКМП и больных ИБС без кардиомиопатии не отличалась (I ФК регистрировался соответственно у 6,7% и 11,5% больных $p=0,867$; II – у 63,3% и 38,5% $p=0,112$; III – у 30% и 50% пациентов, $p=0,210$), как и количество пораженных атеросклерозом коронарных артерий со средней величиной их стеноза (соответственно 4,0 [3,0; 4,0] и 4,0 [2,0; 5,0], $p=0,417$; 67,50 [56,25; 75,00]% и 74,38 [67,50; 75,00]%, $p=0,392$).

Обсуждение. Характерное для атеросклероза усиление десквамации сосудистого эндотелия обнаруживалось в равной степени как у пациентов с ИКМП, так и у больных ИБС без кардиомиопатии, согласуясь с равным между когортами пациентов количеством атеросклеротически пораженных коронарных артерий и одинаковой величиной их стеноза. Следовательно, степень повреждения сосудистого русла у больных ИБС, страдающих и не страдающих ИКМП, была сопоставимой. Однако численность ранних ПЭК (фенотип CD14 VEGFR2 CD34 /-, то есть со слабой экспрессией CD34), имеющих моноцитарное происхождение и способность паракринно стимулировать выживаемость эндотелиоцитов сосудистой стенки и дифференцироваться в них [Chopra H. Et al., 2018], у пациентов с ИКМП хотя и была повышенной относительно нормы, но не достигала значений больных ИБС без кардиомиопатии. Следовательно, при ИКМП имеет место недостаточность репаративных процессов в сосудистой стенке, представляющих собой компенсаторную реакцию на повреждение интимы сосудов и гипоксию, формирующихся при атеросклерозе, как хроническом воспалении в стенке артерий. Причиной этого, очевидно становится дисбаланс медиаторов ангиогенеза HIF-1 α , VEGF-A и MCP-1, стимулирующих миграцию ПЭК из костного мозга в кровь [Денисенко О.А. и соавт., 2021]. Примечательно, что концентрация HIF-1 α в крови у

пациентов с ИКМП была даже ниже, чем у больных ИБС без кардиомиопатии (при наличии циркуляторной гипоксии с сопоставимым ФК недостаточности кровообращения), что указывает, вероятно, на нарушение при ИКМП адаптации организма к гипоксии. Ключевой стимулятор ангиогенеза VEGF-A при коронарном атеросклерозе также не вовлечен в процесс миграции ПЭК из костного мозга в кровь, поскольку его концентрация в крови сопоставима между группами пациентов и соответствует норме. Единственным медиатором среди изученных, стимулирующим, вероятно, миграцию ПЭК из миелоидной ткани при ИБС без кардиомиопатии, является MCP-1, концентрация которого как ведущего хемоаттрактанта моноцитов была повышенной именно у данной группы обследованных, а у пациентов с ИКМП варьировала в пределах нормы. Последнее, очевидно, при ИКМП не обеспечивает элиминацию ПЭК, адекватную степени повреждения сосудов, что усугубляет эндотелиальную и сократительную дисфункцию миокарда.

Выводы. При ИКМП, несмотря на гипоксию, формируется дефицит HIF-1 α в сочетании с нормальной концентрацией VEGF-A и MCP-1 в крови, которые как факторы миграции ПЭК, определяют недостаточность увеличения их числа в крови и репарации эндотелия на фоне его выраженной десквамации. Исследование выполнено за счет гранта Российского научного фонда № 22-25-20038, <https://rscf.ru/project/22-25-20038/>.

КОРОНАРНО-ПОЗВОНОЧНЫЕ КОЛЛАТЕРАЛИ ПРИ АРТЕРИИТЕ ТАКАЯСУ: КЛИНИЧЕСКИЙ СЛУЧАЙ

**Чупин А.В.^{1,2}, Зотиков А.Е.¹, Кутовая А.С.¹, Головюк А.Л.¹,
Харазов А.Ф.^{1,2}, Кульбак В.А.^{1,3}**

*1 - ФГБУ «НМИЦ хирургии им. А. В. Вишневского» Минздрава России, отделение
сосудистой хирургии, Москва, Россия*

2 - ФГБОУ ДПО «РМАНПО» Минздрава России, Москва, Россия

*3 - Московский Государственный Университет им М.В. Ломоносова,
Москва, Россия*

Введение. Неспецифический аортоартериит (НАА) является редким аутоиммунным заболеванием с вовлечением и стенозированием аорты и ее ветвей, которое приводит к ишемии соответствующего артериального бассейна. Около 85% пациентов имеют поражение брахиоцефальных артерий. В редких случаях при поражении ветвей дуги аорты развивается так называемый синдром «лысой дуги». В ответ на гипоксию наблюдается формирование межсистемных коллатералей путем неоангиогенеза или перераспределением кровотока из окклюзированных артерий в мелкокалиберные сосуды. Мы представляем вашему вниманию наблюдение пациентки с окклюзией ветвей дуги аорты, у которой было выявлено наличие коллатерального кровоснабжения между коронарным

руслom (правой и левой коронарной артерией) и системой левой позвоночной артерии.

Клиническое наблюдение. Пациентка Н., 42 года, поступила в отделение сосудистой хирургии ФГБУ НМИЦ хирургии им А.В. Вишневского МЗ РФ в марте 2020 года с жалобами на нарушение речи, слабость в правых конечностях, выраженные головные боли. НАА был верифицирован в 2002 году, после появления жалоб на постоянные головные боли, в том же году выполнена эндартерэктомия из брахиоцефального ствола (БЦС), общей сонной артерии (ОСА), сонно-подключичное шунтирование справа. В 2005 году перенесла ОНМК в левой гемисфере, последствия которого (парез правых конечностей 1 балл, легкая дизартрия) сохранялись до момента обращения. Постепенно симптомы заболевания прогрессировали, постоянного наблюдения не было, лечения не получала. Была вновь обследована амбулаторно в 2019 г., выявлена окклюзия обеих ОСА. В последние 6 месяцев отмечала прогрессирование общемозговой симптоматики в виде шаткости при ходьбе. При дуплексном сканировании (ДС) брахиоцефальных артерий обнаружен стеноз левой подключичной артерии 90%, окклюзия правой подключичной артерии. В ходе детального расспроса выявлены жалобы на головокружения и синкопе при умеренной физической нагрузке, ангиозные боли при интенсивном умственном напряжении или стрессе. При холтеровском суточном мониторинге ЭКГ с физической нагрузкой ишемических изменений выявлено не было. В связи с чем комплексное обследование было решено дополнить коронарографией. При коронароангиографии и ангиографии ветвей дуги аорты значимых стенозов коронарных артерий не было выявлено. Верифицирована окклюзия БЦС, ПОСА, ЛОСА, ПВСА и ЛВСА; стеноз в 1 сегменте лПКА (левой подключичной артерии) 85%, и левой позвоночной артерии 80%. Были выявлены коллатерали между левой позвоночной артерией и бассейнами лКА (левой коронарной артерии) и пКА (правой коронарной артерии) (рис 2.) С учетом ОНМК в анамнезе и усугубления сосудисто-мозговой недостаточности, отсутствием данных за наличие активности воспалительного процесса - были определены показания к плановому хирургическому лечению. Было выполнено десцендоаорто-общесонное шунтирование слева протезом из политетрафторэтилена (ПТФЭ) 8 мм. (доступ: торакотомия слева стандартный доступ к каротидным артериям слева). Интраоперационно также были визуализированы коллатерали от коронарных артерий. При контрольном обследовании через 1,5 месяца - шунт проходим, функционирует адекватно. Пациентка продолжает наблюдение у сосудистого хирурга и ревматолога амбулаторно.

Обсуждение. Представленное наблюдение является крайне редким случаем формирования коллатералей при артериите Такаясу. В литературе имеются только 3 описания наблюдений подобных пациентов с

коллатеральями к сосудам головного мозга (два случая описания анастомозов между коронарными артериями и сонными артериями, один – к позвоночным артериям из системы правой коронарной артерии). Обычно у пациентов с неспецифическим аортоартериитом причинами стенокардии являются распространение артериита на коронарные артерии, недостаточность аортального клапана, гипертрофия левого желудочка. В нашем случае у пациентки не было ни одного из перечисленных состояний, ее стенокардию можно было бы объяснить только наличием необычных коллатералей и развитием преходящего синдрома обкрадывания.

ЦЕЛЕСООБРАЗНОСТЬ ПРОВЕДЕНИЯ КОРОНАРОАНГИОГРАФИИ В РАМКАХ ПРЕДОПЕРАЦИОННОГО ДООБСЛЕДОВАНИЯ У КАРДИОЛОГИЧЕСКИ АСИМПТОМНЫХ ПАЦИЕНТОВ С ПОРАЖЕНИЕМ СОННЫХ АРТЕРИЙ

Чупин А.В.^{1,2}, Головюк А.Л.¹, Кутовая А.С.¹

*1 - ФГБУ «НМИЦ хирургии им. А. В. Вишневского» Минздрава России, отделение
сосудистой хирургии, Москва, Россия*

2 - ФГБОУ ДПО «РМАНПО» Минздрава России, Москва, Россия

Введение. Определить целесообразность включения диагностической коронарографии (КАГ) в стандартный протокол обследования перед проведением каротидной эндартерэктомии (КЭАЭ) у пациентов без клиники стенокардии и кардиального анамнеза.

Материалы и методы. В исследование включены 100 пациентов с атеросклеротическим поражением внутренней сонной артерии (ВСА) более 70%, которым выполнялась КЭАЭ в отделении хирургии сосудов ФГБУ «НМИЦ хирургии им. А. В. Вишневского» Минздрава РФ в период с 2016 по 2019 гг. Все пациенты не имели предшествующего анамнеза стенокардии и реваскуляризации миокарда, сахарного диабета, положительных нагрузочных кардиологических проб, с сохранной кинетикой сокращения сердечной мышцы. Все пациенты были разделены на две группы: в первую были включены 50 пациентов, которым до КЭАЭ выполнялась скрининговая КАГ; во вторую группу были включены 50 пациентов без проведения КАГ. Группы были однородны по клинико-демографическим характеристикам. Анализировались результаты КАГ и необходимость реваскуляризации миокарда, частота неврологических событий в период ожидания операции и периоперационно, частота кардиальных событий до каротидной реконструкции и периоперационно, динамика степени атеросклеротического поражения сонной артерии в период ожидания операции, частота развития геморрагических послеоперационных осложнений.

Результаты. По результатам проведенной КАГ у 11 (22%) пациентов выявлены пограничные стенозы, 14 (28%) – гемодинамически значимые

стенозы коронарных артерий. У 8 пациентов групп КАГ имело место однососудистое поражение, у 6 – поражение двух коронарных артерий. Всем пациентам с гемодинамически значимыми стенозами первым этапом было выполнено чрескожное коронарное вмешательство (ЧКВ) со стентированием коронарных артерий. Среди пациентов, которым выполнялось ЧКВ у 4 пациентов имелись критические стенозы ВСА, один пациент имел 85% стеноза, у 9 – 70-75% стенозы. Время ожидания с момента верификации диагноза до хирургического лечения по поводу стеноза ВСА в группе значимых стенозов составило в среднем 5,8 месяцев (минимум 1, максимум 17, стандартное отклонение 5,5) у пациентов с незначимыми стенозами – 2,5 мес (минимум 1, максимум 10, стандартное отклонение 2,5) Время ожидания операции у пациентов, которым не выполнялась КАГ – 1,5 месяца (минимум 1, максимум 6, стандартное отклонение 1,5) При сравнении показателей критерием Манна-Уитни была доказана статистическая значимость различия ($p=0,005$). У 2 пациентов в группе КАГ в период ожидания операции возникло острое нарушение мозгового кровообращения (ОНМК): у одного пациента после проведенного ЧКВ (суммарный период ожидания операции составил 8 месяцев), второй пациент без значимых стенозов коронарных артерий (период ожидания операции – 2 месяца). В группе без проведения КАГ – ОНМК в период ожидания операции не наблюдалось. Транзиторные ишемические атаки (ТИА) зарегистрированы у 4 пациентов в группе КАГ (ожидание операции от 1 до 10 мес, в среднем 3,8 мес, стандартное отклонение 4,3) и у 1 пациента в группе без КАГ (1 мес ожидания хирургического лечения). Частота развития неврологических осложнений после проведенной КЭАЭ достоверно различалась в исследуемых группах: в группе КАГ у 3 пациентов без значимого поражения коронарных артерий наблюдалось развитие 3 ОНМК (в т.ч. 1 геморрагический инсульт), в группе без КАГ ОНМК не было. Аналогичные результаты получены в отношении возникновения ТИА: в группе с КАГ - 2 больных, в группе без КАГ - 0. В группе с проведением КАГ – у 6 пациентов развились послеоперационные геморрагические осложнения (2 гематомы в зоне оперативного вмешательства и 4 кровотечения, потребовавшие ревизии). Следует отметить, что 5 из этих пациентов получали двойную дезагрегантную терапию (4 по поводу ранее проведенной реваскуляризации миокарда и 1 по поводу критического стеноза ВСА). В группе без проведения КАГ – 3 пациента имели геморрагические осложнения в виде кровотечений, которые потребовали проведения ревизии и хирургического гемостаза, один из которых получал двойную дезагрегантную терапию по поводу критического стеноза ВСА. В обеих группах в периоперационном периоде кардиальных событий мы не отмечаем.

Обсуждение. В настоящее время не существует единой концепции о

целесообразности проведения КАГ у пациентов в отсутствии клиники стенокардии. Нами было получено достоверное статистическое различие в группах в отношении времени ожидания операции, что в свою очередь было сопряжено с более высокой частотой развития НМК в предоперационном периоде. Частота НМК в периоперационном периоде была выше в группе с проведением КАГ. Проведение превентивной инвазивной диагностики поражения коронарных артерий у асимптомных пациентов перед выполнением каротидной эндартерэктомии не показало преимуществ в безопасности развития кардиальных осложнений. Достоверной разницы в частоте развития местных осложнений после проведения каротидной эндартерэктомии в зависимости от предшествующей эндоваскулярной реваскуляризации миокарда мы не отмечаем.

Выводы. Проведение диагностической КАГ статистически значимо увеличивает период ожидания от времени верификации поражения сонных артерий до проведения хирургического лечения, что в свою очередь несет в себе риски НМК в предоперационном периоде. КЭАЭ у кардиологически асимптомных пациентов – безопасное вмешательство и не требует дополнительной инвазивной диагностики состояния коронарного русла.

ОДНОМОМЕНТНОЕ ХИРУРГИЧЕСКОЕ ЛЕЧЕНИЕ ПАТОЛОГИИ ГРУДНОЙ АОРТЫ И ДРУГИХ ЗАБОЛЕВАНИЙ СЕРДЦА

Шнейдер Ю.А., Антипов Г.Н., Исаян М.В., Созинова Е.С.

ФГБУ "Федеральный центр высоких медицинских технологий", Калининград, Россия

Введение. Оценить результаты одномоментного хирургического лечения патологии грудной аорты в сочетании с другими заболеваниями сердца.

Материалы и методы. С января 2012 по февраль 2022 г. у 83 пациентов выполнено одномоментное хирургическое лечение патологии грудной аорты и других заболеваний сердца. Возраст пациентов 65 (27-78) лет, из них 62 (74,6%) мужчин. ФВ до операции 51(23-61)%, КДО 140(60-335) мл. Патология аорты представлена: 79 (95,1%) – аневризма восходящей аорты, 5 (6,0%) – острое расслоение, 4 (4,8%) – хроническое. Синдром Марфана – 5 (6,0%). Выполненные вмешательства: Супракоронарное протезирование (в т.ч. по Wolfe) – 36 (43,3%), бандажирование аорты – 7 (8,4%), протезирование восходящего отдела аорты по методике Бенталла Де Боно – 40 (48,1%), из них в 37 (92,5%) случаях в модификации с «Воротничком». Патология аорты в 42 (50,6%) случаях сочеталась с приобретенным пороком сердца, в 40 (48,1%) с ишемической болезнью сердца, в 26 (31,3%) с нарушением ритма, в 2 (2,4%) гипертрофия выходного отдела левого желудочка и в одном (1,2%) случае ДМЖП, 16 (19,2%) пациентам выполнялось 2 и более различных вмешательств на сердце.

Результаты. 30-дневная летальность составила 4,8% (4 пациента). Время ИК 150(88-333) мин, ИМ 108(59-175) мин. Отделяемого по дренажам в 1 сутки 680 (150-1400) мл, респиратории – 8 (9,6%). Пребывание в отделении реанимации 1 (1-21) дня. Потребность в инотропной терапии у 42(50,6%) пациентов, продолжительностью 3,5(1-31) час, ИВЛ 7,5(1-184) час. Потребность ВЭКС до 10 сут 13 (15,6%). Фракция выброса левого желудочка при выписке 52(16-59)%, КДО 120(50-280) млЗ. У двух пациентов имелся пароксизм ФП, ритм восстановлен ЭИТ. Трём пациентам выполнено повторное вмешательство по поводу кровотечения. На момент выписки отмечается восстановление синусового ритма у всех пациентов которым выполнялось процедура «Лабиринт». Дисфункции протезов и возврата стенокардии не отмечалось. За период наблюдения у одного пациента ОНМК, двум пациентам выполнено стентирование коронарных артерий.

Обсуждение. Одномоментное хирургическое лечение аорты и других заболеваний сердца остается одной из нерешенных вопросов в современной медицине. В нашей работе хотим поделиться собственным опытом лечения данных пациентов.

Выводы. Несмотря на расширенное хирургическое вмешательство и более длительный период ишемии миокарда, показаны хорошие непосредственные результаты сочетанных вмешательств на грудной аорте. Для формирования окончательных выводов требуется изучение отдаленных результатов.

КАК ПОСТУПИТЬ ХИРУРГУ ПРИ ТРАВМЕ СОСУДОВ ВО ВРЕМЯ ЛАПАРОСКОПИЧЕСКОГО ВМЕШАТЕЛЬСТВА

Щеглов Э.А., Алонцева Н.Н.

*ФГБОУ ВО "Петрозаводский госуниверситет" ГБУЗ РК "БСМП",
Петрозаводск, Россия*

Травма сосуда во время лапароскопической операции (ЛО) тяжёлое, хотя и редкое осложнение. В США к 1995 году описано 25 случаев повреждений крупных магистральных сосудов на 700000 ЛХЭ (0,0036%). У 5 пациентов (20% травм) это привело к смертельному исходу. Во всех случаях повреждение произошло при осуществлении слепого доступа в брюшную полость. За последние 5 лет в БСМП Петрозаводска зарегистрировано 4 повреждения крупных магистральных сосудов при выполнении лапароскопического вмешательства. В 3 случаях оно возникло во на этапе доступа. В 1 случае имело место повреждение подвздошной вены при выполнении герниопластики паховой грыжи слева. Повреждения, возникшие во время доступа в брюшную полость, были выявлены на операционном столе. Признаком повреждения артерии у всех больных явилось развитие массивной забрюшинной гематомы. Гемодинамика оставалась стабильной. Поступления крови из иглы Вереща не отмечалось.

Обсуждение. Повреждение крупных забрюшинных сосудов при выполнении лапароскопии является грозным осложнением. При повреждении забрюшинных артерий иглой Вереша травма заднего листка брюшины минимальна. Вследствие чего кровотечение в свободную брюшную полость отсутствует и единственным признаком может явиться массивная забрюшинная гематома. При повреждении забрюшинных вен, гематома может быть значительно менее выраженной. Восстановление целостности травмированного сосуда и ликвидация кровотечения требуют владения навыками сосудистой хирургии. К сожалению не все хирурги, выполняющие ЛО, хорошо владеют методиками операций на сосудах. Попытка выделения сосуда из гематомы, выполняемая при продолжающемся кровотечении, может привести к повреждению других сосудистых образований, расположенных в данной области. При наличии пневмоперитонеума последний, за счёт внешнего давления на гематому, может предотвращать прогрессирование кровотечения. Как только хирург принимает решение о переходе на лапаротомию, данный эффект пневмоперитонеума перестаёт действовать и кровотечение может возобновиться. Длительная компрессия сосуда или пережатие его сосудистым зажимом приводят к тромбозу на фоне отсутствия предварительной гепаринизации, что может потребовать выполнения тромбэктомии. Всё это заставляет серьёзно задуматься о целесообразности немедленной лапаротомии при подозрении повреждения крупного магистрального сосуда. Представляется целесообразной следующая тактика. Оператор должен немедленно вызвать в операционную сердечно-сосудистого хирурга. Одновременно он должен определить размеры гематомы и в течение 1-2 минут оценить её динамику. Если гематома не нарастает, а сосудистый хирург может в ближайшее время прибыть в операционную, то следует продолжить наблюдение за гематомой без перехода на лапаротомию. Её следует выполнить после того, как сосудистый хирург «встанет к операционному столу». При нарастании гематомы переход на лапаротомию следует осуществить немедленно. Следует помнить о необходимости тщательного осмотра брюшной полости перед завершением ЛО и удалением троакара. При этом надо обращать внимание на те места, где повреждение сосудов могло возникнуть как при доступе в брюшную полость, так и при осуществлении манипуляций.

Выводы.

- Сосудистая травма может возникать в ходе выполнения лапароскопии. Особую опасность представляет этап доступа в брюшную полость. Сразу после осуществления доступа необходимо выполнить тщательную ревизию с обязательным осмотром заднего листка париетальной брюшины.

- При повреждении забрюшинных сосудов кровотечение в свободную брюшную полость может быть минимальным и основным

признаком повреждения может явиться забрюшинная гематома.

- Ликвидацией сосудистого повреждения должен заниматься сосудистый хирург, или, хирург, владеющий техникой операций на сосудах.
- При стабильном состоянии гематомы не следует торопиться с лапаротомией до прибытия в операционную сосудистого хирурга. При нарастании гематомы лапаротомию и прижатие места кровотечения надо выполнить немедленно.
- Перед завершением операции и удалением троакара необходима тщательная ревизия брюшной полости для выявления признаков повреждения артерий.

СИНДРОМ ХЬЮЗА-СТОВИНА. СОЧЕТАНИЕ ВЕНОЗНОГО ТРОМБОЗА И АНЕВРИЗМ ЛЁГОЧНОЙ АРТЕРИИ

Щеглов Э.А.^{1,2}, Зыков В.А.², Ильина Н.А.³, Рымашевская А.В.², Ясинский В.Д.², Ильина К.А.²

1 - Петрозаводский государственный университет, Петрозаводск, Россия

2 - Больница скорой медицинской помощи г. Петрозаводска, Петрозаводск, Россия

3 - СЗГМУ им. Мечникова И.И., Санкт-Петербург, Россия

Назначение антикоагулянтных препаратов у пациентов с диагностированным острым венозным тромбозом выполняется большинством врачей практически автоматически. Однако следует помнить о наличии, к счастью крайне редких ситуаций, когда данные препараты могут оказаться противопоказаны. Одной из таких клинических ситуаций является наличие у пациента крайне редкой формы патологии – синдрома Хьюза-Стовина. Данный синдром относится к крайне редким формам патологии. Достаточно сказать, что к 2011 году в англоязычной литературе описано менее 40 случаев данного заболевания. Он представляет собой сочетание: 1. венозного тромбоза различной локализации 2. аневризм чаще всего лёгочной артерии, хотя могут встречаться аневризмы и другой локализации 3. кровотечения при разрыве аневризмы с возможным летальным исходом. В БСМП г. Петрозаводска летом 2021 года получала лечение пациентка с кровотечением, связанным с наличием у неё данного синдрома. Это заболевание было диагностировано у неё впервые. Пациентка была доставлена в стационар по срочным показаниям с клиникой массивного лёгочного кровотечения. Диагноз был установлен при выполнении спиральной компьютерной томографии органов грудной полости с внутривенным болюсным контрастированием. Пациентке проводилась интенсивная терапия в условиях палаты реанимации. На фоне проводимой терапии кровотечение было остановлено, достигнута стабилизация состояния больной. В дальнейшем пациентка была переведена в стационар по месту жительства (г. Москва) для продолжения лечения. При контрольном звонке спустя 2 месяца состояние больной удовлетворительное, она выписана из

стационара. На форуме будет представлена полная клиническая картина с анамнезом развития заболевания, данными инструментальных исследований и схемой ведения пациентки.

БЕЗОПАСНОЕ ПРИМЕНЕНИЕ АНТИКОАГУЛЯНТОВ У БОЛЬНЫХ С ОСТРОЙ АРТЕРИАЛЬНОЙ ИШЕМИЕЙ

Щеглов Э.А.^{1,2}, Алонцева Н.Н.²

1 - ФГБОУ ВО «Петрозаводский государственный университет»

2 - ГБУЗ РК «Больница скорой медицинской помощи», Петрозаводск, Россия

Введение. Острая артериальная ишемия представляет собой актуальную проблему современной хирургии. По данным национальных клинических рекомендаций по лечению больных с патологией артерий немедленное применение антикоагулянтов (АК) показано всем пациентам с острой ишемией конечности. У ряда из них эти препараты являются элементом предоперационной подготовки и послеоперационного ведения, а для других, при низкой степени ишемии, они могут быть и самостоятельными методом лечения. Однако при применении АК несомненно возрастает риск геморрагических осложнений. Особенно актуально это для больных с артериальной патологией, многие из которых длительно получают терапию антитромбоцитарными препаратами, в том числе ацетилсалициловой кислотой. У таких пациентов велик риск гастропатии и развития гастроудоденального кровотечения (ГДК).

Материалы и методы. Нами был проведён анализ нашего опыта применения АК у больных с острой ишемией конечности. За период с 01.01.2010 года по 01.01.2021 года в ГБУЗ РК БСМП получали лечение 539 пациентов с острой артериальной ишемией. Мужчин среди них было 480 (89,1%), средний возраст составил 59,6 лет.

Результаты. Благодаря выполнению ФГДС и назначению по показаниям терапии ИПП за данный период у нас не отмечено ни одного эпизода большого ГДК у данной группы пациентов. Это позволило избежать кровопотери у данной группы тяжёлых пациентов и соответственно не могло не сказаться позитивно на результатах их лечения.

Обсуждение. Все пациенты получали АК терапию либо в составе комплексного лечения как до и послеоперационный этап, либо как самостоятельное лечение. На дооперационном этапе пациенты получали в основном нефракционированный гепарин в дозе 5000 ед. подкожно. В послеоперационном периоде и при самостоятельном лечении нами в последние годы в основном используется дальтепарин натрия в дозе 100 мг/кг X 2 раза в сутки. Всем пациентам либо до начала, либо в течение первых суток с момента начала АК терапии выполнялась фиброгастроудоденоскопия (ФГДС). Хочется обратить внимание, что у 295 пациентов при отсутствии жалоб на патологию желудка и

двенадцатиперстной кишки выявлялись эрозивно-язвенные поражения такие как острая язва, геморрагический гастрит, новообразования желудка и другие. Всем пациентам при выявлении у них эрозивно-язвенных поражений проводилась терапия ингибиторами протонной помпы (ИПП) либо перорально, либо внутривенно. При внутривенном применении использовали стандартную схему, приведённую в рекомендациях по лечению язвенных ГДК.

Выводы. Выполнение ФГДС у пациентов с планируемой АК терапией может рассматриваться как очень важный этап диагностики, который позволяет избежать тяжёлых геморрагических осложнений.

АКТУАЛЬНЫЕ ВОПРОСЫ РАННЕЙ ДИАГНОСТИКИ И ЛЕЧЕНИЯ ХРОНИЧЕСКОЙ СОСУДИСТО-МОЗГОВОЙ НЕДОСТАТОЧНОСТИ, ПРИНЦИПЫ ЛЕЧЕНИЯ

**Юлбарисов А.А.¹, Алиджанов Х.К.¹, Ахматов О.М.¹, Муминов Р.Т.¹,
Джалилов А.А.¹, Цай В.Э.², Нурматов Д.Х.¹, Джуманиязова Д.А.¹**

*3 - Республиканский специализированный центр хирургической ангионеврологии,
Ташкент, Узбекистан*

*4 - Кафедра факультетской и госпитальной хирургии №1, Ташкентская
Медицинская Академия, Ташкент, Узбекистан*

Цель исследования. Снижение количества новых случаев нарушения сосудисто-мозгового кровообращения и его осложнений.

Материалы и методы. Обследованы 667 пациентов в Республиканском специализированном центре хирургической ангионеврологии, с различной степенью хронической сосудисто-мозговой недостаточностью (ХСМН) за период с января 2019 года по октябрь 2021 года. Все больные имели атеросклеротические поражения. Из 667 больных мужчин было 423 (63,4%), женщин – 384 (57,6%). Средний возраст больных составил $56,7 \pm 3,1$ лет.

Распределение больных (n=667) по исходной степени сосудисто-мозговой недостаточности по классификации А.В. Покровского (1979) было следующим: I степень – 16 (2,4%), II степень – 42 (6,3%), III степень – 404 (60,6%), IV степень – 205 (30,7%). Среди больных преобладали пациенты с дисциркуляторной энцефалопатией (III степенью) и после перенесенного инсульта и его последствий (IV степень).

Кроме стандартных общеклинических исследований при поступлении всем пациентам проводили дуплексное сканирование (ДС) сонных артерий (СА), транскраниальное дуплексное сканирование (ТКДС), мультислайсную компьютерную томографическую ангиографию (МСКТА), магнитно-резонансную ангиографию (МРА) экстра- и интракраниальных артерий и шкалу Рэнкина (Rankin Scale).

Результаты исследования: У 559 (83,8%) пациентов было выявлено гемодинамически значимое стенозирующее поражение магистральных

артерий головы (МАГ) с показателями стенозах превышающими 65%, им были выполнены разные виды реконструктивных операций на сонных артериях. Остальные 108 (17,2%) больных отказались от хирургических методов лечения в силу различных причин (ИБС, ИМ, АГ, ожирение, сахарный диабет). Отказавшиеся от оперативного лечения больные проходили кратные курсы консервативной терапии в Республиканском специализированном центре хирургической ангионеврологии в течение 18 месяцев.

При наблюдении у 108 (100%) больных были разные виды гемодинамически значимый стенозирующие поражения МАГ и во всех случаях получены качественные изображения Виллизиева круга. В зависимости от результатов нейровизуализационного исследования 108 пациентов были разделены на две группы: в 1-ю из них вошли больные с наличием аномалия виллизиева круга (АВК) – 79 (73,1%) больных; во 2-ю – с нормальным строением виллизиева круга (ВК) – 29 (26,9%) больных.

При проведении МСКТ ангиографии у 79 (73,1%) из 108 пациентов отмечены отклонения от нормального варианта строения АВК: у 45 (56,9%) – односторонняя аплазия задней соединительной артерии, у 19 (24%) больных – двухсторонняя, у 11 (13,9%) больных – аплазия передней соединительной артерии, у 12 (15,2%) – задняя трифуркация ВСА, у 7 (8,8%) – передняя трифуркация, у 6 (7,6%) – сочетание передней трифуркации одной ВСА, у 4 (5%) пациентов – двойная задняя трифуркации ВСА. У 16 (20,2%) пациентов обнаружено сочетание трифуркации и гипоплазии позвоночной артерии.

В периоде наблюдения из 29 пациентов с нормальным строением ВК 9 (31%) больных перенесли ишемический инсульт, 1 (3,4%) – с летальным исходом. После полученной консервативной терапии оценка по шкале Рэнкина составила $4,7 \pm 0,12$.

У пациентов 1 группы 56 (70,8%) больных перенесли ишемический инсульт, при этом из них у 24 (42,8%) инсульт был повторный. В 4 (7,1%) случаях отмечен летальный исход. Оценка по шкале Рэнкина – $3,1 \pm 0,10$.

Таким образом, у пациентов с инсультом частота нефункционирующих коллатералей ВК выше, чем у лиц без цереброваскулярной патологии, и обратно, при выраженном поражении СА нефункционирующие анастомозы существенно повышают риск инсульта.

Выводы. С учетом патогенетических особенностей ишемического инсульта при АВК, можно сделать вывод о том, что наличие АВК является предпосылкой и предрасполагающим фактором для развития ишемического инсульта, особенно при присутствии других сопутствующих факторов риска (сахарный диабет, гиподинамия, курение, ожирение и др.). Объективная оценка восстановления после перенесенного инсульта по шкале Рэнкин выше у больных без АВК, в то время как у больных с АВК данный показатель ниже.

ПЯТНАДЦАТИЛЕТНИЕ ОТДАЛЕННЫЕ РЕЗУЛЬТАТЫ ПРИМЕНЕНИЯ ГЕНО-ИНЖЕНЕРНЫХ КОНСТРУКЦИЙ НА ОСНОВЕ VEGF-165 ДЛЯ ЛЕЧЕНИЯ БОЛЬНЫХ С ХРОНИЧЕСКОЙ ИШЕМИЕЙ НИЖНИХ КОНЕЧНОСТЕЙ

Гавриленко А.В.^{1,2}, Олейник Е.М.¹

*1 - ГНЦ ФГБНУ «Российский научный центр хирургии им. акад. Б.В. Петровского»,
Москва, Россия*

ГБОУ ВПО Первый Московский государственный медицинский университет им. И.М. Сеченова Минздрава России, Москва, Россия

Цель исследования. Оценка отдаленных результатов и клинической эффективности в пятнадцатилетний период при комплексном применении генно-инженерных конструкций стимуляции ангиогенеза у пациентов с хронической ишемией нижних конечностей.

Материалы и методы. Проведен анализ применения генно-инженерных конструкций на основе VEGF-165 для стимуляции ангиогенеза у 145 пациентов с хронической ишемией нижних конечностей IIБ – III стадии по Фонтейну-Покровскому. Все пациенты были разделены на основную и контрольную группы. Основная и контрольная группы были разделены на две равные подгруппы каждая. В первую группу Ia (n=40) вошли пациенты, которым было проведено комплексное консервативное лечение в объеме классической инфузионной терапии и применение генно-инженерных конструкций VEGF-165. Вторая группа включала в себя пациентов с хирургическим лечением и применением генно-инженерных конструкций VEGF-165 (n=35)

Подгруппы IIa и IIб были контрольными, пациентам проводилось только консервативное и хирургическое лечение соответственно. Дистанция безболевой ходьбы в исходе у пациентов Ia подгруппы составила 110±35 метров, у пациентов IIa подгруппы 120±25 метра; во IIб и IIa подгруппах 120±30 и 115±25 метров соответственно. Всем пациентам из основных подгрупп было проведено внутримышечное введение генно-инженерных конструкций на основе VEGF165 для стимуляции ангиогенеза в ишемизированные мышцы голени пораженной конечности согласно принятой ангиосомальной методике.

Результаты. Была проведена оценка полученных отдаленных клинических результатов в период до пятнадцати лет после первого применения генно-инженерных конструкций на основе VEGF165. Показателем клинической эффективности являлось увеличение дистанции безболевой ходьбы, максимально проходимой дистанции, сокращение времени восстановления кровообращения в ишемизированных тканях после нагрузки, улучшение показателей перфузии мышц нижних конечностей при выполнении радиоизотопного исследования кровоснабжения, а также повышение качества жизни.

При оценке клинической эффективности была выявлена четкая

положительная динамика у пациентов из основных групп исследования. В Ia подгруппе дистанция безболевой ходьбы составила 290 ± 55 метров ($p < 0,05$); во IIa подгруппе 520 ± 70 метров ($p < 0,05$).

Также отмечена положительная динамика по показателям максимально проходимой дистанции и времени восстановления в основных группах ($p < 0,05$) по сравнению с контрольными.

Проведенные радиоизотопные исследования мягких тканей так же показали улучшение кровоснабжения и перфузии в мышцах голени во всех случаях.

Качество жизни пациентов основных подгрупп согласно опроснику SF-36 также статистически достоверно лучше ($p < 0,05$) в отдаленном периоде наблюдения по сравнению с данными опроса пациентов из контрольных подгрупп.

Выводы. Генные технологии стимуляции ангиогенеза на основе VEGF-165 могут быть эффективно использованы в лечении пациентов с ХИНК, преимущественно в случаях поражения дистального артериального русла конечностей. Применение указанных технологий при дистальных формах поражения демонстрирует максимальную эффективность. Достигнутые эффекты сохраняются в течение десяти лет и более.

КОРРЕЛЯЦИЯ РЕЗУЛЬТАТОВ ВИЗУАЛИЗАЦИИ С СИМПТОМАМИ ВАРИКОЗНОЙ БОЛЕЗНИ ВЕН МАЛОГО ТАЗА, СОПУТСТВУЮЩЕЙ ПАТОЛОГИЕЙ И ТАКТИКОЙ ЛЕЧЕНИЯ

Акулова А.А., Шугушев З.Х.

ЧУЗ «Центральная клиническая больница «РЖД-Медицина», Москва, Россия

Введение. Хроническая тазовая боль (ХТБ) – это хроническая или персистирующая боль, локализованная в структурах таза у мужчин или женщин, продолжающаяся не менее 6 мес., ассоциированная с психологическим состоянием, трудоспособностью, социальным функционированием, а также с симптомами повреждения нижних мочевыводящих путей, кишечника, тазового дна, нарушением репродуктивной функции или сексуальной дисфункцией. ХТБ может быть следствием различных патологических состояний, одним из которых является синдром тазового венозного полнокровия.

Из-за неспецифичности клинических симптомов, субъективности ультразвукового исследования, синдром тазового венозного полнокровия диагностируются путём исключения других нозологий и подтверждается данными флебографии гонадных вен. Хроническая тазовая боль является проявлением многих заболеваний, учитывая этот момент, мы провели корреляцию результатов визуализации с симптомами пациента, сопутствующей патологией и тактикой лечения.

Материалы и методы. В период с января 2019 года по январь 2021 года в ЧУЗ «ЦКБ «РЖД-Медицина» проанализированы результаты лечения варикозной болезни вен малого таза у 84 пациенток в возрасте от 22 до 58 лет (средний возраст 37 ± 7 лет). Наиболее часто встречающимся симптомом была ХТБ и составила 89%, также пациентки отмечали боль в левой паховой области, что составило 38%, диспареунию – 86%, альгодисменорею – 56%, психоэмоциональные нарушения 76%. На догоспитальном этапе всем пациентам было выполнено трансвагинальное ультразвуковое исследование: среднее значение диаметра вен параметрия справа составило $7,09 \pm 1,62$ (p-value 0,004), слева соответственно $7,76 \pm 1,80$ (p-value 0,029). Для определения тактики лечения пациентам с варикозной болезнью вен малого таза обязательно была выполнена мультиспиральная компьютерная томография (МСКТ) флебография нижней полой вены и вен малого таза, средний диаметр вен (мм): левой овариальной вены - $8,53 \pm 2,42$, правой овариальной вены $6,40 \pm 2,54$.

Результаты. При выполнении флебографии нижней полой вены и вен малого таза средний диаметр левой овариальной вены составил $8,87 \pm 2,39$ мм, правой - $6,53 \pm 2,58$ мм. Эмболизация овариальных вен была выполнена 45 пациентам (54%), консервативное флеботропное лечение назначено 39 пациенткам (46%). Стоит отметить, что в группе с консервативным лечением также присутствовала сопутствующая

гинекологическая патология: эндометриоз – 12 (31%), киста левого яичника – 6 (15%), киста правого яичника – 3 (8%), миома матки – 9 (23%), спаечный процесс – 4 (10%).

Заключение. Под маской хронической тазовой боли может протекать множество заболеваний. Варикозная болезнь вен малого таза диагностируется методом исключения других патологий (неврологических, гинекологических, урологических) и подтверждается флебографией нижней полой вены и вен малого таза. Расширение вен параметрия по данным ультразвукового исследования часто коррелируется с гинекологическим заболеванием и может быть следствием хронического воспалительного процесса. МСКТ флебография нижней полой вены и вен малого таза позволяет диагностировать не только расширение вен таза, но и диаметр гонадных вен, а также синдромы компрессии и особенности анатомического строения. Подход к пациентам с хронической тазовой болью должен быть междисциплинарным и в первую очередь рекомендуется исключить гинекологическую патологию, как правило пациенты обращаются к сосудистым хирургам при неэффективном лечении сопутствующей патологии.

ДВУХЭТАПНЫЕ И ПРОТЕЗНЫЕ АРТЕРИОВЕНОЗНЫЕ ФИСТУЛЫ У ПАЦИЕНТОВ С ИЗБЫТОЧНОЙ МАССОЙ ТЕЛА НА ГЕМОДИАЛИЗЕ

**Владимиров П.А., Гринёв К.М., Гусинский А.В., Марченков А.А.,
Алфёров С.В., Винокуров А.Ю., Черняков И.С., Вахитов К.М.,
Алексеева Н.В., Карлов К.А.**

ГБУЗ Ленинградская областная клиническая больница, Санкт-Петербург, Россия

Цель исследования. Провести сравнительный анализ двухэтапных и протезных плечевых артериовенозных фистул у пациентов с избыточной массой тела, получающих лечение хроническим гемодиализом.

Материалы и методы. В ретроспективный анализ включен 51 пациент с двухэтапной брахиобазиллярной и брахиоцефалической фистулой и 47 пациентов с плечевой протезной фистулой.

Основными критериями включения пациентов в исследование было наличие у них ожирения I, II или III степени и невозможность сформировать тот или иной постоянный сосудистый доступ на предплечье. Всем пациентам в предоперационном периоде была выполнена УЗДГ артерий и вен верхних конечностей, подтверждающая проходимость и адекватность диаметра интересующего сегмента. По полу, возрасту и сопутствующей патологии обе группы были сопоставимы.

Результаты. Функциональная первичная проходимость через 1 и 2 года двухэтапных АВФ составила: 86,27% и 72,5%, протезных АВФ:

76,59% и 48,9%. Дисфункция в виде синдрома обкрадывания была отмечена в одном случае в обеих группах и составила 1,96% и 2,12% соответственно. Инфекционные осложнения, потребовавшие закрытие доступа, были выявлены в одном случае (1,96%) в первой группе и в пяти случаях (10,6%) во второй группе. Время “созревания” доступа было меньше в группе протезных АВФ, чем двухэтапных, и составило 21+7 дней, против 28+5 дней.

Выводы:

1. Методом выбора и пациентов с избыточной массой тела, получающих лечение хроническим гемодиализом, является плечевая фистула, сформированная в два этапа.

2. Использование синтетического графта у пациентов с ожирением для формирования постоянного сосудистого доступа должно быть использовано только при невозможности формирования доступа из нативных сосудов.

3. Преимущество в виде более быстрого созревания протезной фистулы не является значимым с экономической стороны, учитывая нивелирование ее стоимостью протеза и большей подверженностью различным дисфункциям.

ХИРУРГИЯ СОСУДИСТОГО ДОСТУПА ДЛЯ ГЕМОДИАЛИЗА – 30-ЛЕТНИЙ ОПЫТ В ЛЕНИНГРАДСКОЙ ОБЛАСТИ

**Владимиров П.А., Гринёв К.М., Гусинский А.В., Алфёров С.В.,
Винокуров А.Ю., Черняков И.С., Вахитов К.М., Карлов К.А.,
Марченков А.А., Алексеева Н.В.**

ГБУЗ Ленинградская областная клиническая больница, Санкт-Петербург, Россия

Цель исследования. Проанализировать работу отделения “сосудистой хирургии, в том числе пересадки почки” с его основания до наших дней по направлению “диализная хирургия”.

Материалы и методы. Проведен качественный и количественный анализ сосудистых доступов для гемодиализа в историческом аспекте в рамках нашего отделения за 30 лет на примере пациентов, получающих лечение хроническим гемодиализом в Ленинградской области. Проанализирована хирургическая активность в данном направлении, определены основные факторы влияния, намечены дальнейшие пути развития данного направления.

Результаты. Выявлено ежегодное прогрессивное увеличение количества хирургических вмешательств по формированию и коррекции постоянного сосудистого доступа у пациентов, получающих лечение гемодиализом, от 25 в 1992 году до 500 случаев в 2021 году. Качественное

разнообразии вмешательств также прогрессивно изменялось в сторону увеличения, соответствующим общемировым стандартам, включая весь спектр открытых и эндоваскулярных оперативных пособий. Всего за 30-ти летний период выполнено около 4000 вмешательств. Определены пути дальнейшего развития и оптимизации данного ангиохирургического направления в рамках отделения.

Выводы:

1. Очевидна востребованность направления “диализная хирургия” в рамках работы данного отделения на протяжении всего периода наблюдения.

2. Усовершенствование известных методик, а также поиск новых, направлено, главным образом, на максимально возможное увеличение использования имеющегося у пациента постоянного сосудистого доступа для гемодиализа.

3. Выбор оптимального постоянного сосудистого доступа для каждого пациента на дооперационном этапе позволяет снизить как экономические затраты на лечение так и улучшить его качество жизни.

РЕЗУЛЬТАТЫ КАРОТИДНОЙ ЭНДАРТЕРЭКТОМИИ ВЫПОЛНЕННОЙ В ОСТРЕЙШЕМ ПЕРИОДЕ ИШЕМИЧЕСКОГО ИНСУЛЬТА

Закиржанов Н.Р., Делян А.М., Халилов И.Г.

*Отделение сосудистой хирургии, Городская клиническая больница №7 Минздрава
Республики Татарстан, Казань, Россия*

Цель. Оценить выраженность неврологических нарушений после каротидной эндартерэктомии выполненной в острейшем периоде ишемического инсульта.

Материалы и методы. За период с января 2015г по февраль 2020г в отделении сосудистой хирургии ГКБ №7 г. Казани в исследование вошло и прооперированно 124 пациента в сроки до 14 дней острого периода малого ишемического инсульта. Пациенты были разделены на 2 группы в зависимости от сроков проведения КЭЭ. Первая группа составила 49 человек (39,5%), оперированные в сроки до 72-х часов с момента возникновения первых симптомов ишемического инсульта. Вторая группа составила 75 человек (60,5%), которым КЭЭ была выполнена в сроки с 4-го по 14-ый день с момента возникновения первых признаков неврологического дефицита ишемического инсульта. Средний возраст пациентов составил $68,37 \pm 0,87$ лет. Средний возраст мужчин составил – 66,2 лет, а средний возраст женщин составил – 74,5 лет. Средний балл тяжести инсульта по шкале NIHSS на момент проведения оперативного лечения в первой группе составил – $4,92 \pm 0,24$, во второй группе –

4,89±0,19, $p>0,05$. Суммарный балл по шкале NIHSS от 1 до 4 баллов, соответствующий малому инсульту, в первой группе выявлен у 28(13,7%) пациентов, во второй группе у 34(25,5%) пациентов, $p>0,05$. Суммарный балл по шкале NIHSS от 5 до 15 баллов, соответствующий умеренному инсульту, в первой группе выявлен у 21(10,3%) пациента, во второй группе у 41 (30,6%) пациента, $p>0,05$. Средний балл по шкале Рэнкина в первой группе составил – 2,78±0,18 баллов, во второй группе – 2,63±0,24 баллов, $p>0,05$. В среднем процент стеноза симптомной ВСА в основной группе составил – 73,6±11,0, в контрольной группе – 73,9±10,9, $p>0,05$. Наличие средних размеров очага ишемии головного мозга(16-30мм) в большинстве случаев встречалось у пациентов контрольной группы (n=28), в сравнении с пациентами основной группы (n=13), $p>0,05$. Наличие очага ишемии небольших размеров (5-15мм) у пациентов основной группы (n=36) и у пациентов контрольной группы (n=47), $p>0,05$.

Результаты. Отсутствие неврологической симптоматики и соответствие его по шкале NIHSS 0 баллов после хирургического лечения, на момент выписки наблюдалось у 16 (32,7%) пациентов основной группы и у 12 (16,2%) пациентов контрольной группы, $p=0,031$. Степень тяжести малого ишемического инсульта по шкале NIHSS от 1 до 4 баллов на момент выписки выявлено у 12 (24,4%) пациентов основной группы и у 23 (31,2%) пациентов контрольной группы, $p=0,588$. Степень тяжести умеренного ишемического инсульта по шкале NIHSS от 5 до 8 баллов на момент выписки составило у 21(42,9%) пациента основной и у 39(52,7%) пациентов контрольной групп, $p=0,417$. Динамика степени инвалидизации на момент выписки после операции оцененная по шкале Рэнкин, носит положительный характер, где отсутствие симптомов перенесенного инсульта в группе I составило у 10 (20,4%) человек, в группе II у 2 (2,7%) человек, $p=0,004$. На 30-й день после оперативного лечения отсутствие симптомов перенесенного инсульта по шкале Рэнкин 0 баллов составило в группе I у 30 (61,2%) пациентов, в группе II у 12 (16,2%) пациентов, $p<0,001$. В день выписки степень функционального неврологического статуса по шкале Рэнкин I, II и III баллов в группе I составило – 20 (40,8%), 16 (32,7%) и 3(6,1%) человек, в группе II составило – 13(17,7%), 44(59,5%) и 15(20,3%) человек, соответственно $p=0,009$, $p=0,009$ и $p=0,030$. На 30-й день наблюдения степень функционального неврологического статуса после операции по шкале Рэнкин I, II и III баллов в группе I составило – 12 (24,5%), 6 (12,2%) и 1 (2,0%) человек, в группе II составило – 23 (31,1%), 34 (45,9%) и 5 (6,8%) человек, соответственно $p=0,556$, $p<0,001$ и $p=0,447$. Грубые нарушения неврологического статуса по шкале Рэнкин IV балла в день выписки и на 30-й день после хирургического лечения в обеих группах выявлено не было. Нами было выполнено 85 (68,5%) каротидных реконструкций у больных с III баллами неврологического дефицита по шкале Рэнкин. В отдаленном периоде времени в течение 6 месяцев после

КЭЭ проведен анализ динамики реабилитационного потенциала у 84(68,3%) пациентов с неврологическим дефицитом III балла по шкале Рэнкин. Нарастание неврологического дефицита до уровня Рэнкин IV балла отмечено у 2 (4,3%) пациентов контрольной группы. Частичный регресс неврологической симптоматики отмечен у 11(23,9%) пациентов в группе II и у 3 (7,9%) пациентов в группе I. При этом у 33 (86,8%) пациентов в группе I и у 27 (58,7%) пациентов в группе II, отмечен регресс до уровня Рэнкин I или 0 баллов. Один (2,2%) пациент контрольной группы умер от повторного ОНМК в оперированном бассейне СМА на фоне тромбоза ВСА через 6 месяцев после КЭЭ. Еще по одному пациенту основной и контрольной групп умерли от острого инфаркта миокарда. В первом случае через 4 месяца, во втором случае через 6 месяцев после проведенного хирургического лечения на сонных артериях. У пациентов с неврологическим дефицитом по шкале Рэнкин II балла было выполнено 39 (31,5%) эверсионных КЭ. Отсутствие динамики регресса неврологического дефицита отмечено в контрольной группе у 5 (17,9%) пациентов, также в этой группе отмечено у 1 (3,6%) пациента нарастание неврологической симптоматики до уровня IV баллов по шкале Рэнкин. Один (3,6%) пациент группы II умер от острого инфаркта миокарда через 5 месяцев после выполненной КЭЭ. У подавляющего большинства пациентов основной группы отмечен регресс неврологической симптоматики до уровня I или 0 баллов по шкале Рэнкин. Положительная динамика регресса неврологических симптомов к концу шестого месяца наблюдения отмечено в группе I, где полное восстановление после инсульта произошло у 39 (81,3%) пациентов, а в группе II – у 28 (38,9%) пациентов, $p < 0,001$. Частичное восстановление неврологического дефицита, к ним были отнесены пациенты, которые могли себя полностью самостоятельно обслуживать, но у них сохранялись остаточные неврологические расстройства в виде парестезии конечностей, легкого или умеренного пареза, элементы моторной афазии, гомонимной гемианопсии. В группе I таких пациентов составило – 8 (16,7%) человек, в группе II – 37 (51,4%) человек, $p < 0,001$. Отсутствие динамики неврологической симптоматики в сравнении до и после хирургического лечения и на протяжении 6-ти месяцев наблюдения в группе I отмечено у 1(2,1%) пациента, в группе II у 4(4,2%) пациентов, $p = 0,642$. Категория больных с грубым неврологическим дефицитом, которые были прикованы к кровати и не могли полностью себя обслуживать (инвалиды), такого рода больные были выявлены только в контрольной группе и их составило – 3(4,2%) человека, $p = 0,404$. На шестом месяце наблюдения 2(4,1%) пациента из 49 в исследуемой основной группе перенесли повторное нарушение мозгового кровообращения, в контрольной группе таких больных было 3(4,1%) из 74. При этом у 1(0,8%) больного контрольной группы ОНМК отмечено в бассейне реконструированной ВСА через 6 месяцев с последующим летальным исходом. В 1 (0,8%) случае ишемический инсульт развился в

контралатеральном бассейне ВСА с остаточными явлениями неврологической симптоматики III балла по шкале Рэнкин в группе I. В 3(2,4%) случаях ОНМК отмечено в системе задней циркуляции с нарастанием неврологической симптоматики до уровня II балла по шкале Рэнкина у 2-х пациентов группы II и с остаточным неврологическим дефицитом до уровня I балл у одного пациента группы I. Свобода от повторного нарушения мозгового кровообращения по Каплан – Мейеру в группе оперируемых в сроки до 72 часов составила 93,6%, а в группе оперируемых в сроки с 4 по 14 день – 93,3%, что не имеет статистически достоверного различия, лог – ранговый критерий =0,936. , к концу шестого месяца наблюдения общая летальность в обеих группах составила 3,2% (n=4). Ведущая роль в отдаленной смертности принадлежала острому инфаркту миокарда 2,4%(n=3), на втором месте по причине смерти стоял ишемический инсульт 0,8%(n=1). Отдаленная выживаемость в группе I составила 98,0%, а в группе II – 94,6%, что статистически не значимо, лог – ранговый критерий =0,369.

Обсуждение. Наиболее хорошие результаты влияния хирургической реваскуляризации головного мозга на динамику неврологической симптоматики в нашем исследовании получены при выполнении КЭЭ в сроки до 72 часов острейшего периода ишемического инсульта, в отличие от КЭЭ выполненной в сроки с 4-14 день острого ишемического инсульта, имеющие менее выраженное положительное влияние регресса неврологического дефицита.

Выводы. Каротидная эндартерэктомия осложненного стеноза ВСА в острейшем периоде малого ишемического инсульта в большинстве случаев сопровождается полным регрессом неврологического дефицита на отдаленном периоде времени по сравнению с каротидной реконструкцией выполненной в сроки с 4 по 14 день малого ишемического инсульта, $p < 0,001$.

ХИРУРГИЧЕСКАЯ РЕВАСКУЛЯРИЗАЦИЯ ПОДКОЛЕННОЙ АРТЕРИИ И ТИБИОПЕРОНЕАЛЬНОГО СТВОЛА В ЛЕЧЕНИИ КРИТИЧЕСКОЙ ИШЕМИИ НИЖНИХ КОНЕЧНОСТЕЙ

Закиржанов Н.Р., Делян А.М., Халилов И.Г.

*Отделение сосудистой хирургии, Городская клиническая больница №7 Минздрава
Республики Татарстан, Казань, Россия*

Цель. Улучшить результаты хирургического лечения критической ишемии нижних конечностей у пациентов с хроническими окклюзионно-стенозическими поражениями поверхностно-бедренной артерии с вовлечением в патологический процесс подколенной и берцовых артерий.

Материалы и методы. С 2020 по 2022 гг. в отделении сосудистой хирургии ГКБ № 7 г. Казани прооперировано и вошло в исследование 62 пациента. В зависимости от выполненного оперативного лечения пациенты

были разделены на две группы: 1 группа (n=30) – пациенты, которым было выполнено бедренно-подколенное шунтирование ниже щели коленного сустава; 2 группа (n=32) – пациенты, которым выполнялась полузакрытая эндартерэктомия из подколенной артерии с пластикой тibiоперонеального ствола и бедренно-подколенное шунтирование выше щели коленного сустава. Показанием к проведению хирургического вмешательства являлась хроническая артериальная недостаточность стадии III (n=35) и IV (n=27) по Фонтейну-Покровскому. Все пациенты имели окклюзионное поражение поверхностной бедренной артерии TASC D с вовлечением в патологический процесс всех сегментов подколенной и берцовых артерий.

Результаты. Технический успех был получен у 96 (100%) пациентов. После операции среднее значение лодыжечно-плечевого индекса составило в 1 группе $0,86 \pm 0,23$, во 2 группе – $0,84 \pm 0,22$. Медиана времени наблюдения в 1-й группе составила 17 месяцев после вмешательства, во 2-й группе – 21 месяцев. Во 2 группе в 2 (6,7%) случаях развился тромбоз шунта, выполнена успешная тромбэктомия из шунта. В 1 группе после операции отмечено также 2(6,2%) случая тромбоза дезоблитерированной подколенной артерии, выполнена тромбэктомия из подколенной артерии. Первичная проходимость в первой группе через 15 месяцев после операции составила 92,1%, во 2-й группе – 74,3% соответственно ($p < 0,05$).

Обсуждение. Разработанная нами методика восстановления магистрального артериального кровотока, являющаяся хорошей альтернативой дистальному бедренно-подколенному шунтированию, которая заключалась в комбинированном подходе, где выполняется полузакрытая эндартерэктомия из подколенной артерии, открытая эндартерэктомия с аутовенозной пластикой тibiоперонеального ствола, при необходимости с бедренно-подколенным шунтированием выше щели коленного сустава.

Выводы. В результате проведения операции предложенным способом появляется возможность восстановления кровотока по собственному руслу, сохраняются все функционирующие коллатерали, а также повышается технический успех реконструкции.

ОГЛАВЛЕНИЕ

РЕЗУЛЬТАТЫ ЭНДОПРОТЕЗИРОВАНИЯ АНЕВРИЗМЫ БРЮШНОЙ АОРТЫ С ОДНОМОМЕНТНОЙ РЕВАСКУЛЯРИЗАЦИЕЙ НИЖНИХ КОНЕЧНОСТЕЙ <i>Абросимов А.А., Яменсков В.В., Образцов А.В., Пинчук О.В., Зиновьев П.А., Воронова М.А.</i>	3
КРИТИЧЕСКАЯ ИШЕМИЯ НИЖНИХ КОНЕЧНОСТЕЙ У МУЖЧИН И ЖЕНЩИН: ЧАСТОТА ВСТРЕЧАЕМОСТИ РАННИХ ПОСЛЕОПЕРАЦИОННЫХ ОСЛОЖНЕНИЙ <i>Агурбаи А.Н., Магомедова Х.К., Иванов М.А.</i>	4
ВЛИЯНИЕ ТРОМБОГЕМОМОРРАГИЧЕСКОГО СИНДРОМА ПРИ COVID-19 НА РАЗВИТИЕ ОСЛОЖНЕНИЙ <i>Агурбаи А.Н.</i>	5
ОТСРОЧЕННЫЕ ГИБРИДНЫЕ ВМЕШАТЕЛЬСТВА ПРИ ХРОНИЧЕСКОЙ ИШЕМИИ НИЖНИХ КОНЕЧНОСТЕЙ И ТРОМБОЭМБОЛИИ АРТЕРИЙ НИЖНИХ КОНЕЧНОСТЕЙ <i>Акчурин Р.С., Имаев Т.Э., Колегаев А.С., Лепилин П.М., Саличкин Д.В., Мкртычев Д.С.</i>	6
ПРОТЕЗИРОВАНИЕ БРЮШНОЙ АОРТЫ В УСЛОВИЯХ ПОВЫШЕННОГО РИСКА ИНФИЦИРОВАНИЯ ПРОТЕЗА <i>Александров Ю.В., Поляков С.В., Георгиев А.Ю., Баранов И.В., Марков С.О., Масленникова Е.А., Степанова И.В., Микашкина И.Г.</i>	7
ЛЕЧЕНИЕ ПРОКСИМАЛЬНЫХ ОНКОАССОЦИИРОВАННЫХ ТРОМБОЗОВ ГЛУБОКИХ ВЕН, ПРИ НЕОБХОДИМОСТИ ПОСЛЕДУЮЩЕЙ ЛУЧЕВОЙ ТЕРАПИИ. ФОКУС НА СОЧЕТАННУЮ ТЕРАПИЮ <i>Андожская Ю.С., Новикова А.С., Мельцова А.Ж.</i>	10
ТАКТИКА КОРОНАРНОГО ШУНТИРОВАНИЯ У ПАЦИЕНТОВ С ТЯЖЕЛЫМ РАСПРОСТРАНЕННЫМ КАЛЬЦИНОЗОМ КОРОНАРНЫХ АРТЕРИЙ <i>Андреев А.В., Васильев В.П., Латыпов Р.С., Галяутдинов Д.М., Пашаев Р.А., Ширяев А.А., Акчурин Р.С.</i>	11
ЭФФЕКТИВНОСТЬ ЦЕРЕБРАЛЬНОЙ ОКСИМЕТРИИ (NIRS) В ИНТРАОПЕРАЦИОННОЙ ОЦЕНКЕ БЕЗОПАСНОСТИ ПРИ РЕКОНСТРУКЦИЯХ СОННЫХ АРТЕРИЙ <i>Андрейчук К.А., Головань Е.П., Сокуренок Г.Ю., Корнев В.И., Найденов Д.И., Филатов Р.О.</i>	13
АНЕВРИЗМЫ БРЮШНОЙ АОРТЫ С ВОВЛЕЧЕНИЕМ ПОЧЕЧНЫХ АРТЕРИЙ: ПРОБЛЕМЫ ХИРУРГИЧЕСКОГО ЛЕЧЕНИЯ <i>Андрейчук К.А., Андрейчук Н.Н., Сокуренок Г.Ю., Дойников Д.Н.</i>	15
ОТДАЛЕННЫЕ РЕЗУЛЬТАТЫ ОККЛЮЗИИ ЯИЧНИКОВЫХ ВЕН МИКРОСПИРАЛЯМИ <i>Ахметзянов Р.В., Бредихин Р.А.</i>	16
ЕДИНЫЕ МЕХАНИЗМЫ ТРАНСФОРМАЦИИ ВАРИКОЗНО-РАСШИРЕННЫХ ВЕН ТАЗА И НИЖНИХ КОНЕЧНОСТЕЙ <i>Ахметзянов Р.В., Бредихин Р.А.</i>	18

ПАЦИЕНТ-ОРИЕНТИРОВАННАЯ ДИАГНОСТИКА ОБЛИТЕРАЦИИ ЯИЧНИКОВЫХ ВЕН В ОТДАЛЕННЫЕ СРОКИ	
<i>Ахметзянов Р.В., Бредихин Р.А.</i>	19
ОЦЕНКА РЕЗУЛЬТАТОВ СТЕНТИРОВАНИЯ ПОДВЗДОШНЫХ ВЕН	
<i>Ахметзянов Р.В., Бредихин Р.А.</i>	20
РЕКОНСТРУКТИВНЫЕ ОПЕРАЦИИ НА СТОПЕ ПОСЛЕ БАЛЛОННОЙ АНГИОПЛАСТИКИ АРТЕРИЙ НИЖНИХ КОНЕЧНОСТЕЙ НА ФОНЕ СИНДРОМА ДИАБЕТИЧЕСКОЙ СТОПЫ	
<i>Бабаджанов Б.Д., Матмуротов К.Ж., Самтаров И.С., Атажанов Т.Ш., Саитов Д.Н.</i>	21
ПОВТОРНЫЕ ЭНДОВАСКУЛЯРНЫЕ ОПЕРАЦИИ ПЕРИФЕРИЧЕСКИХ АРТЕРИЙ У БОЛЬНЫХ С ДИАБЕТИЧЕСКОЙ ГАНГРЕНОЙ НИЖНИХ КОНЕЧНОСТЕЙ	
<i>Бабаджанов Б.Д., Матмуротов К.Ж., Самтаров И.С., Саитов Д.Н., Рузметов Н.А.</i> ..	23
НАШ ОПЫТ ВЫПОЛНЕНИЯ ГИБРИДНЫХ И ЭНДОВАСКУЛЯРНЫХ ОПЕРАТИВНЫХ ВМЕШАТЕЛЬСТВ У ПАЦИЕНТОВ С КРИТИЧЕСКОЙ ИШЕМИЕЙ НИЖНИХ КОНЕЧНОСТЕЙ НА ФОНЕ КОРРЕКЦИИ КОМОРБИДНОГО ФОНА В УСЛОВИЯХ МНОГОПРОФИЛЬНОГО СТАЦИОНАРА	
<i>Базиян-Кухто Н.К., Иваненко А.А., Кухто А.П., Попивненко Ф.С., Авраменко В.Ю., Серебрякова Ю.Р., Скорик П.О., Калачев М.В.</i>	25
АНАЛИЗ ЭФФЕКТИВНОСТИ ВАРИАНТОВ КОМПЛЕКСНОГО ЛЕЧЕНИЯ ПАЦИЕНТОВ С КРИТИЧЕСКОЙ ИШЕМИЕЙ НИЖНИХ КОНЕЧНОСТЕЙ, АССОЦИИРОВАННОЙ С САХАРНЫМ ДИАБЕТОМ	
<i>Базиян-Кухто Н.К., Иваненко А.А., Кухто А.П., Василенко М.В., Грядущая В.В., Телешов В.С., Скорик П.О., Калачев М.В., Серебрякова Ю.Р.</i>	27
КЛЮЧЕВЫЕ АСПЕКТЫ МЕДИКАМЕНТОЗНОЙ ТЕРАПИИ В СОСУДИСТОЙ ХИРУРГИИ	
<i>Базиян-Кухто Н.К., Иваненко А.А., Кухто А.П., Авраменко В.Ю., Серебрякова Ю.Р., Калачев М.В.</i>	30
3-ЛЕТНИЙ ОПЫТ ПРИМЕНЕНИЯ РОССИЙСКОГО АОРТАЛЬНОГО ЭНДОГРАФТА ПРИ ОПЕРАЦИЯХ «FROZEN ELEPHANT TRUNK»	
<i>Базылев В.В., Тунгусов Д.С., Воеводин А.Б., Начкебия Б.Р.</i>	33
ХИРУРГИЧЕСКАЯ ТАКТИКА ПРИ ОККЛЮЗИОННО-СТЕНОТИЧЕСКОМ ПОРАЖЕНИИ АРТЕРИЙ НИЖНИХ КОНЕЧНОСТЕЙ	
<i>Базылев В.В., Тунгусов Д.С., Микуляк А.И.</i>	34
АНАЛИЗ УРОВНЯ ЛАБОРАТОРНОГО МАРКЕРА ИШЕМИИ ГОЛОВНОГО МОЗГА ПРИ ОПЕРАТИВНОМ ЛЕЧЕНИИ ПАТОЛОГИЧЕСКИХ ИЗВИТОСТЕЙ ВСА	
<i>Батрашов В.А., Юдаев С.С., Землянов А.В.</i>	35
ИНТРАОПЕРАЦИОННАЯ ЭМБОЛИЯ ГОЛОВНОГО МОЗГА ПРИ СТЕНТИРОВАНИИ ВСА КАК ПРЕДИКТОР СНИЖЕНИЯ КОГНИТИВНЫХ ВОЗМОЖНОСТЕЙ В ДОЛГОСРОЧНОЙ ПЕРСПЕКТИВЕ	
<i>Бугуров С.В.</i>	37

ВЫБОР МЕТОДА ХИРУРГИЧЕСКОЙ КОРРЕКЦИИ У БОЛЬНЫХ С ПОСТИНФАРКТНОЙ АНЕВРИЗМОЙ ЛЕВОГО ЖЕЛУДОЧКА НА ОСНОВАНИИ РЕЗУЛЬТАТОВ ФАРМАКОЛОГИЧЕСКИХ ПРОБ ДЛЯ ОЦЕНКИ РЕЗЕРВА И ПРОГНОЗНОГО МАТЕМАТИЧЕСКОГО МОДЕЛИРОВАНИЯ <i>Буховец И.Л., Ворожцова И.Н., Бабокин В.Е., Лавров А.Г., Шипулин В.М., Максимова А.С.</i>	39
ОПЫТ ЭНДОВАСКУЛЯРНОЙ КОРРЕКЦИИ ПАТОЛОГИЧЕСКОГО ВЕНОЗНОГО ДРЕНАЖА У ПАЦИЕНТА С ВЕНОГЕННОЙ ЭРЕКТИЛЬНОЙ ДИСФУНКЦИЕЙ <i>Вахитов К.М., Винцовский С.Г., Владимиров П.А., Хотченков М.В., Куважукова А.Ф.</i>	40
ВАРИАНТЫ ХИРУРГИЧЕСКОГО ЛЕЧЕНИЯ БОЛЬНЫХ С ЗАБОЛЕВАНИЯМИ БРЮШНОЙ АОРТЫ В УСЛОВИЯХ ХРОНИЧЕСКОГО АНГИОСЕПСИСА <i>Вачев А.Н., Дмитриев О.В., Итальянцев А.Ю., Черновалов Д.А., Лукьянов А.А.</i>	42
АРТЕРИАЛЬНАЯ ГИПЕРТЕНЗИЯ В ОТДАЛЁННОМ ПЕРИОДЕ ПОСЛЕ РЕКОНСТРУКЦИИ КАРОТИДНОЙ БИФУРКАЦИИ <i>Вачёв А.Н., Фролова Е.В., Севрюкова В.Н., Терёшина О.В.</i>	43
ПОДТИПЫ ИШЕМИЧЕСКОГО ИНСУЛЬТА И ОПРЕДЕЛЕНИЕ ПОКАЗАНИЙ К ОПЕРАЦИИ СРОЧНОЙ КАРОТИДНОЙ ЭНДАРТЕРАКТОМИИ <i>Вачёв А.Н., Дмитриев О.В., Степанов М.Ю., Головин Е.А., Терёшина О.В., Муртазина А.Х.</i>	45
РЕАБИЛИТАЦИОННЫЙ ПОТЕНЦИАЛ ОПЕРАЦИИ КАРОТИДНОЙ ЭНДАРТЕРАКТОМИИ, ВЫПОЛНЕННОЙ ЧЕРЕЗ 30 СУТОК ПОСЛЕ ИШЕМИЧЕСКОГО ИНСУЛЬТА <i>Вачёв А.Н., Степанов М.Ю., Дмитриев О.В., Головин Е.А., Терёшина О.В.</i>	46
КОРОНАРОГРАФИЯ ПЕРЕД ПЛАНОВЫМ ПРОТЕЗИРОВАНИЕМ БРЮШНОЙ АОРТЫ ПО ПОВОДУ АНЕВРИЗМЫ <i>Вачёв А.Н., Грязнова Д.В., Черновалов Д.А., Дмитриев О.В.</i>	47
СРАВНИТЕЛЬНЫЙ АНАЛИЗ ИСХОДОВ ЛЕЧЕНИЯ ПАЦИЕНТОВ, ПЕРЕНЕСШИХ ОТКРЫТОЕ РЕКОНСТРУКТИВНОЕ ВМЕШАТЕЛЬСТВО И ГИБРИДНЫЙ МЕТОД ПРИ ПОРАЖЕНИИ БЕДРЕННО-ПОДКОЛЕННО-БЕРЦОВОГО АРТЕРИАЛЬНОГО СЕГМЕНТОВ <i>Вергасов М.М., Чемурзиев Р.А., Гаспарян М.В., Паразян А.С.</i>	48
АНАЛИЗ РЕЗУЛЬТАТОВ ЛЕЧЕНИЯ БОЛЬНЫХ С ЛОЖНЫМИ АНЕВРИЗМАМИ И ПУЛЬСИРУЮЩИМИ ГЕМАТОМАМИ АРТЕРИЙ ВЕРХНИХ И НИЖНИХ КОНЕЧНОСТЕЙ <i>Виноградова Ю.А.</i>	50
ТАКТИКА ЛЕЧЕНИЯ ОСТРОЙ ИШЕМИИ НИЖНИХ КОНЕЧНОСТЕЙ I СТЕПЕНИ <i>Винокуров И.А., Кузнецов М.Р., Яснопольская Н.В., Шугаев-Мендоса Э.А.</i>	54
ХИРУРГИЧЕСКОЕ ЛЕЧЕНИЕ ПАЦИЕНТОВ С КРИТИЧЕСКОЙ ИШЕМИЕЙ НИЖНИХ КОНЕЧНОСТЕЙ НА ФОНЕ КОРОНАВИРУСНОЙ ИНФЕКЦИИ <i>Гавриленко А.В., Шаталова Д.В., Талов Н.А., Шугушев З.Х., Чепурной А.Г.</i>	55
ТАКТИКА ХИРУРГИЧЕСКОГО ЛЕЧЕНИЯ БОЛЬНЫХ СО СТЕНОЗОМ ВНУТРЕННЕЙ СОННОЙ АРТЕРИИ И КОНТРАЛАТЕРАЛЬНОЙ ОККЛЮЗИЕЙ <i>Гавриленко А.В., Пирадов М.А., Танащян М.М., Аль-Юсеф Н.Н., Зиярова Д.Я.</i>	57

ЗНАЧЕНИЕ ГЛУБОКОЙ АРТЕРИИ БЕДРА У ПАЦИЕНТОВ С ПРОГРЕССИРУЮЩЕЙ ХРОНИЧЕСКОЙ ИШЕМИЕЙ, УГРОЖАЮЩЕЙ ПОТЕРЕЙ КОНЕЧНОСТИ	
<i>Гамзатов Т.Х., Кебряков А.В., Светликов А.В.</i>	58
ОПЫТ ИСПОЛЬЗОВАНИЯ ЦЕРЕБРАЛЬНОЙ ОКСИМЕТРИИ ПРИ КАРОТИДНЫХ РЕКОНСТРУКЦИЯХ	
<i>Гаспарян М.В., Чемурзиев Р.А., Данилов С.В., Шнюков Р.В.</i>	60
РЕЗУЛЬТАТЫ ОПЕРАТИВНОГО ЛЕЧЕНИЯ БОЛЬНЫХ С ЭМБОЛООПАСНЫМИ ТРОМБОЗАМИ ГЛУБОКИХ ВЕН НИЖНИХ КОНЕЧНОСТЕЙ	
<i>Гаспарян М.В., Чемурзиев Р.А., Шнюков Р.В.</i>	61
ВОЗНИКНОВЕНИЕ И РАЗВИТИЕ АНГИОЛОГИИ И СОСУДИСТОЙ ХИРУРГИИ В РОССИИ	
<i>Глянцев С.П., Крюков Ю.Ю.</i>	63
ПРИУСТЬЕВАЯ РАДИОЧАСТОТНАЯ ОБЛИТЕРАЦИЯ БОЛЬШОЙ ПОДКОЖНОЙ ВЕНЫ В ХИРУРГИЧЕСКОМ ЛЕЧЕНИИ ВАРИКОЗНОЙ БОЛЕЗНИ	
<i>Головина В.И., Селиверстов Е.И., Ефремова О.И., Золотухин И.А.</i>	65
СРАВНИТЕЛЬНЫЙ АНАЛИЗ РЕЗУЛЬТАТОВ БЕДРЕННО-ПОДКОЛЕННОГО ШУНТИРОВАНИЯ И ЭНДОВАСКУЛЯРНОГО СТЕНТИРОВАНИЯ ПЛЕТЕНЫМ НИТИНОЛОВЫМ СТЕНТОМ У ПАЦИЕНТОВ С ПРОЛОНГИРОВАННЫМИ ОККЛЮЗИЯМИ АРТЕРИЙ БЕДРЕННО-ПОДКОЛЕННОГО СЕГМЕНТА	
<i>Гостев А.А., Осипова О.С., Саая Ш.Б., Бузуров С.В., Карпенко А.А.</i>	67
ИЗУЧЕНИЕ ГИДРОДИНАМИЧЕСКИХ ПОКАЗАТЕЛЕЙ БИФУРКАЦИИ ОБЩЕЙ СОННОЙ АРТЕРИИ БЕЗ АТЕРОСКЛЕРОТИЧЕСКОГО ПОРАЖЕНИЯ	
<i>Дербилова В.П., Виноградов Р.А., Захаров Ю.Н., Борисов В.Г., Мещерякова О.М., Трегубенко К.А., Матусевич В.В., Хетеева Э.Э., Виноградова Э.Р., Барышев А.Г.</i>	69
СРАВНЕНИЕ ЛОКАЛЬНОЙ ГЕМОДИНАМИКИ В БИФУРКАЦИИ ОБЩЕЙ СОННОЙ АРТЕРИИ ПРИ РАЗЛИЧНЫХ ВИДАХ КАРОТИДНОЙ ЭНДАРТЕРЭКТОМИИ	
<i>Дербилова В.П., Виноградов Р.А., Захаров Ю.Н., Борисов В.Г., Мещерякова О.М., Трегубенко К.А., Матусевич В.В., Хетеева Э.Э., Зяблова Е.И., Виноградова Э.Р., Барышев А.Г.</i>	70
ПРИЧИНЫ ПЕРИФЕРИЧЕСКИХ НЕВРОЛОГИЧЕСКИХ ОСЛОЖНЕНИЙ ПРИ КАРОТИДНОЙ ЭНДАРТЕРЭКТОМИИ	
<i>Дербилов А.И., Куценко А.В., Виноградов Р.А.</i>	71
НАШ ОПЫТ ПРОВЕДЕНИЯ РОБОТ-АССИСТИРОВАННЫХ РЕКОНСТРУКЦИЙ АТЕРИЙ АОРТО-БЕДРЕННОГО СЕГМЕНТА	
<i>Долганов А.А., Сафин Р.Ф., Ягудин Т.А., Нигматуллин М.Р., Якупов А.Р.</i>	73
КЛИНИЧЕСКИЙ СЛУЧАЙ ФОРМИРОВАНИЯ ЭКСТРАИНТРАКРАНИАЛЬНОГО АНАСТОМОЗА МЕЖДУ ПОВЕРХНОСТНОЙ ВИСОЧНОЙ АРТЕРИЕЙ И СРЕДНЕЙ МОЗГОВОЙ АРТЕРИЕЙ У ПАЦИЕНТА С ОККЛЮЗИОННЫМ ПОРАЖЕНИЕМ ОБЕИХ ВНУТРЕННИХ СОННЫХ АРТЕРИЙ	
<i>Долганов А.А., Арасланов Т.Р., Якупов А.Р.</i>	74

ТРОМБОТИЧЕСКИЕ ОСЛОЖНЕНИЯ СОСУДИСТОГО ДОСТУПА У ПАЦИЕНТОВ НА ПРОГРАММНОМ ГЕМОДИАЛИЗЕ В ПЕРИОД ПАНДЕМИИ COVID-19	
<i>Дымков И.Н., Перлин Д.В., Беков Р.Р., Мушегян Л.А.</i>	76
ОТКРЫТАЯ ТРОМБЭКТОМИЯ VS МЕДИКАМЕНТОЗНАЯ ТЕРАПИИ У ПАЦИЕНТОВ С ОСТРЫМ ТРОМБОЗОМ АРТЕРИЙ НИЖНИХ КОНЕЧНОСТЕЙ НА ФОНЕ COVID-19	
<i>Жарова А.С.</i>	78
СВЯЗЬ ЗАБОЛЕВАНИЙ ПЕРИФЕРИЧЕСКИХ АРТЕРИЙ С ДИФФУЗНЫМ ПОРАЖЕНИЕМ КОРОНАРНЫХ АРТЕРИЙ. АНАЛИЗ 4-ЛЕТНИХ РЕЗУЛЬТАТОВ КШ	
<i>Зайковский В.Ю., Ширяев А.А., Акчурун Р.С., Васильев В.П., Галяутдинов Д.М., Власова Э.Е., Задоя А.Н.</i>	80
ОРТОТОПИЧЕСКОЕ БЕДРЕННО-ПОДКОЛЕННОЕ ШУНТИРОВАНИЕ ПРЕФАБРИЦИРОВАННОЙ БОЛЬШОЙ ПОДКОЖНОЙ ВЕНОЙ. ГОСПИТАЛЬНЫЕ РЕЗУЛЬТАТЫ	
<i>Закеряев А.Б., Виноградов Р.А., Бутаев С.Р., Сухоручкин П.В., Бахишев Т.Э., Дербилов А.И., Ураков Э.Р., Барышев А.Г., Порханов В.А.</i>	82
СПОСОБ ПОДГОТОВКИ БОЛЬШОЙ ПОДКОЖНОЙ ВЕНЫ МАЛОГО ДИАМЕТРА В КАЧЕСТВЕ ШУНТИРУЮЩЕГО МАТЕРИАЛА ПРИ БЕДРЕННО-ПОДКОЛЕННЫХ РЕКОНСТРУКЦИЯХ	
<i>Закеряев А.Б., Виноградов Р.А., Бахишев Т.Э., Бутаев С.Р., Хангереев Г.А., Сухоручкин П.В., Мещерякова О.М., Трегубенко К.А., Барышев А.Г., Порханов В.А.</i>	83
ТРИ НАИБОЛЕЕ ОБСУЖДАЕМЫХ ВОПРОСА КАРОТИДНОЙ ХИРУРГИИ. ОБЗОР РОССИЙСКИХ И ЗАРУБЕЖНЫХ ИССЛЕДОВАНИЙ ПОСЛЕДНЕГО ПЯТИЛЕТИЯ	
<i>Казанцев А.Н., Черных К.П., Багдавадзе Г.Ш., Коротких А.В.</i>	85
АКТУАЛЬНЫЕ РОССИЙСКИЕ И ЗАРУБЕЖНЫЕ ИССЛЕДОВАНИЯ О ВЛИЯНИИ САХАРНОГО ДИАБЕТА НА ИСХОДЫ СОЧЕТАННЫХ ОПЕРАЦИЙ КОРОНАРНОГО ШУНТИРОВАНИЯ И КАРОТИДНОЙ ЭНДАРТЕРОЭКТОМИИ	
<i>Казанцев А.Н.</i>	87
АКТИВНОСТЬ ФАКТОРА XI У ПАЦИЕНТОВ С ОБЛИТЕРИРУЮЩИМ АТЕРОСКЛЕРОЗОМ АРТЕРИЙ НИЖНИХ КОНЕЧНОСТЕЙ	
<i>Калинин Р.Е., Сучков И.А., Мжаванадзе Н.Д., Поваров В.О., Журина О.Н., Климентова Э.А., Суров И.Ю., Стрельникова Е.А., Боженова А.Д.</i>	89
ГИСТОЛОГИЧЕСКАЯ КАРТИНА ТРУПНЫХ ГОМОГРАФТОВ ПРИ РАЗЛИЧНЫХ СРОКАХ И ВАРИАНТАХ КОНСЕРВАЦИИ	
<i>Калинин Р.Е., Сучков И.А., Карпов В.В., Егоров А.А., Виноградов И.И.</i>	91
ОТДАЛЁННЫЕ РЕЗУЛЬТАТЫ МИНИИНВАЗИВНОГО СПОСОБА КОРРЕКЦИИ ГЛУБОКОГО РЕФЛЮКСА У ПАЦИЕНТОВ С ПОСТТРОМБОТИЧЕСКОЙ БОЛЕЗНЬЮ	
<i>Калинин Р.Е., Сучков И.А., Шанаев И.Н., Хашиумов Р.М.</i>	93
ВАРИАНТНАЯ АНАТОМИЯ БЕДРЕННО-ПОДКОЛЕННОГО СЕГМЕНТА ГЛУБОКИХ ВЕН У ПАЦИЕНТОВ С ВАРИКОЗНОЙ И ПОСТТРОМБОТИЧЕСКОЙ БОЛЕЗНЯМИ ВЕН НИЖНИХ КОНЕЧНОСТЕЙ	
<i>Калинин Р.Е., Сучков И.А., Шанаев И.Н., Климентова Э.А., Хашиумов Р.М.</i>	94

НОВЫЕ ПРЕДИКТОРЫ, ВЛИЯЮЩИЕ НА ОТДЕЛЕННЫЕ РЕЗУЛЬТАТЫ РЕКОНСТРУКТИВНЫХ ВМЕШАТЕЛЬСТВ НА АРТЕРИЯХ НИЖНИХ КОНЕЧНОСТЕЙ	
<i>Калинин Р.Е., Сучков И.А., Климентова Э.А., Егоров А.А., Везенова И.В., Газарян З.С., Суров И.Ю., Афенов М.С.</i>	96
ПОКАЗАТЕЛИ ВЕНОСПЕЦИФИЧЕСКОГО ВОСПАЛЕНИЯ И КАЧЕСТВА ЖИЗНИ У ПАЦИЕНТОВ С ВАРИКОЗНОЙ БОЛЕЗНЬЮ ПОСЛЕ ЭНДОВЕНОЗНОЙ ЛАЗЕРНОЙ ОБЛИТЕРАЦИИ	
<i>Калинин Р.Е., Сучков И.А., Пшениников А.С., Камаев А.А., Климакова Ю.Р.</i>	98
ОЦЕНКА НЕЙРОФИЗИОЛОГИЧЕСКИХ ПАРАМЕТРОВ ПРИ АТЕРОСКЛЕРОТИЧЕСКОМ ПОРАЖЕНИИ СОННЫХ И ПОЗВОНОЧНЫХ АРТЕРИЙ	
<i>Калинин Р.Е., Сучков И.А., Пшениников А.С., Зорин Р.А., Егоров А.А., Соляник Н.А., Везенова И.В.</i>	99
АНТИКОАГУЛЯНТНАЯ ТЕРАПИЯ И ЛАБОРАТОРНЫЙ КОНТРОЛЬ У ПАЦИЕНТОВ С ТЯЖЕЛОЙ СТЕПЕНЬЮ COVID-19	
<i>Калинин Р.Е., Сучков И.А., Агапов А.Б., Мжаванадзе Н.Д., Максаев Д.А., Чобанян А.А.</i>	101
ИСПОЛЬЗОВАНИЕ ГОМОГРАФТОВ ПРИ ПАРАПРОТЕЗНОЙ ИНФЕКЦИИ В ХИРУРГИИ МАГИСТРАЛЬНЫХ АРТЕРИЙ	
<i>Калинин Р.Е., Сучков И.А., Карпов В.В., Егоров А.А.</i>	103
ОПЫТ ПРИМЕНЕНИЯ ГОМОГРАФТОВ ПРИ ШУНТИРОВАНИИ АРТЕРИЙ ГОЛЕНИ ПРИ КРИТИЧЕСКОЙ ИШЕМИИ КОНЕЧНОСТЕЙ	
<i>Калинин Р.Е., Сучков И.А., Карпов В.В., Егоров А.А.</i>	105
ВОЗМОЖНОСТИ ЦЕРЕБРАЛЬНОЙ ОКСИМЕТРИИ В ВЫБОРЕ ЛЕЧЕНИЯ МНОЖЕСТВЕННЫХ ПОРАЖЕНИЙ СОННЫХ АРТЕРИЙ	
<i>Каримов Ш.И., Юлбарисов А.А., Алиджанов Х.К., Ахматов А.М., Джалилов А.А., Джуманиязова Д.А., Абдурахмонов С.Ш.</i>	108
ВОПРОСЫ КОНСЕРВАТИВНОГО И ХИРУРГИЧЕСКОГО ЛЕЧЕНИЯ БОЛЬНЫХ С МНОЖЕСТВЕННЫМИ АТЕРОСКЛЕРОТИЧЕСКИМИ ПОРАЖЕНИЯМИ, ПЕРЕНЕСШИХ ОСТРЫЙ ИШЕМИЧЕСКИЙ ИНСУЛЬТ	
<i>Каримов Ш.И., Ирназаров А.А., Юлбарисов А.А., Алиджанов Х.К., Ахматов О.М., Муминов Р.Т., Джалилов А.А.</i>	111
РАНДОМИЗИРОВАННОЕ КОНТРОЛИРУЕМОЕ ИССЛЕДОВАНИЕ СВОЙСТВ СТЕНТА ПЕРВОГО ПОКОЛЕНИЯ ПО СРАВНЕНИЮ СО СТЕНТОМ, ПОКРЫТЫМ ДОПОЛНИТЕЛЬНЫМ СЛОЕМ ИЗ MICRONET: 12-МЕСЯЧНЫЕ РЕЗУЛЬТАТЫ (СИБИРЬ -12 МЕСЯЦЕВ)	
<i>Карпенко А., Бугуров С., Игнатенко П., Стародубцев В.</i>	114
РИСКИ И ПРЕДИКТОРЫ РАСШИРЕНИЯ ОПЕРАТИВНОГО ВМЕШАТЕЛЬСТВА ПРИ БИФУРКАЦИОННЫХ ПОРАЖЕНИЯХ КОРОНАРНЫХ АРТЕРИЙ У ПАЦИЕНТОВ С ОСТРЫМ КОРОНАРНЫМ СИНДРОМОМ	
<i>Карпов А.В.</i>	115
МЕДИЦИНСКАЯ РЕАБИЛИТАЦИЯ И НЕКОТОРЫЕ ПУТИ УЛУЧШЕНИЯ РЕЗУЛЬТАТОВ ЛЕЧЕНИЯ БОЛЬНЫХ, ПЕРЕНЕСШИХ ЭМБОЛОГЕННУЮ АРТЕРИАЛЬНУЮ НЕПРОХОДИМОСТЬ И ИНФАРКТ МИОКАРДА	
<i>Кисиль Ю.В., Мельников М.В., Глушков Н.И., Панфилов П.В., Милькова А.В.</i>	117

ОПУХОЛЕВЫЙ ТРОМБОЗ ПРИ САРКОМАХ МЯГКИХ ТКАНЕЙ НИЖНИХ КОНЕЧНОСТЕЙ	
<i>Кит О.И., Непомнящая Е.М., Кательницкая О.В., Аушева Т.В., Барашев А.А., Ващенко Л.Н.</i>	119
ОНКО-АССОЦИИРОВАННЫЕ ВЕНОЗНЫЕ ТРОМБОЭМБОЛИЧЕСКИЕ ОСЛОЖНЕНИЙ	
<i>Кит О.И., Кательницкая О.В.</i>	121
ВЛИЯНИЕ ТИПА ФОРМИРОВАНИЯ ПРОКСИМАЛЬНОГО АНАСТОМОЗА НА ОТДАЛЕННЫЕ РЕЗУЛЬТАТЫ ПРОХОДИМОСТИ ШУНТИРУЮЩИХ ОПЕРАЦИЙ НА АРТЕРИЯХ БЕДРЕННО-ПОДКОЛЕННОГО СЕГМЕНТА ПАЦИЕНТОВ С ЗАБОЛЕВАНИЕМ ПЕРИФЕРИЧЕСКИХ АРТЕРИЙ	
<i>Климентова Э.А.</i>	122
МНОЖЕСТВЕННЫЕ ОДНОМОМЕНТНЫЕ ЭМБОЛИИ АРТЕРИЙ БОЛЬШОГО КРУГА КРОВООБРАЩЕНИЯ	
<i>Кожевников Д.С., Мельников М.В., Глушков Н.И., Сусла П.А., Пышный М.В., Фадеева Э.А.</i>	125
РЕИМПЛАНТАЦИЯ ВЕТВЕЙ ДУГИ АОРТЫ В ХОДЕ ОПЕРАЦИИ «ЗАМОРОЖЕННЫЙ ХОБОТ СЛОНА»	
<i>Козлов Б.Н., Панфилов Д.С., Пряхин А.С.</i>	128
ТРОМБОЗ ЛОЖНОГО КАНАЛА ПРИ ОСТРОМ И ХРОНИЧЕСКОМ РАССЛОЕНИИ ПОСЛЕ ПРОЦЕДУРЫ «ЗАМОРОЖЕННЫЙ ХОБОТ СЛОНА»	
<i>Козлов Б.Н., Панфилов Д.С.</i>	129
ПРИМЕНЕНИЕ БЕСПЛАЗМЕННОГО ЛИЗАТА АУТОТРОМБОЦИТОВ В ЛЕЧЕНИИ БОЛЬНЫХ С ХРОНИЧЕСКОЙ ИШЕМИЕЙ НИЖНИХ КОНЕЧНОСТЕЙ	
<i>Козловский Б.В., Пономарев И.Н., Михайлов И.П., Боровкова Н.В., Кудряшова Н.Е., Лецинская О.В.</i>	130
ВОЗМОЖНОСТИ ИСКУССТВЕННОГО ИНТЕЛЛЕКТА В ОПРЕДЕЛЕНИИ КЛИНИЧЕСКОГО КЛАССА СЕАР У ПАЦИЕНТОВ С ХРОНИЧЕСКИМИ ЗАБОЛЕВАНИЯМИ ВЕН	
<i>Кондратюк Н.Ю., Денисов В.Е., Чистогов М.Д., Денисов А.В.</i>	131
РЕАБИЛИТАЦИЯ ПАЦИЕНТОВ С ПОСТТРОМБОФЛЕБИТИЧЕСКИМ СИНДРОМОМ ПОСЛЕ СТЕНИРОВАНИЯ ПОДВЗДОШНЫХ ВЕН	
<i>Кончугова Т.В., Сапелкин С.В., Апханова Т.В., Кульчицкая Д.Б., Астахова К.А., Гильмутдинова И.Р., Капериз К.А.</i>	132
МОЛЕКУЛЯРНОЕ ИССЛЕДОВАНИЕ OFF-TARGET ЭФФЕКТОВ ЦИЛОСТАЗОЛА НА СЕМЕЙСТВО ФОСФОДИЭСТРАЗ У БОЛЬНЫХ С СИНДРОМОМ ДИАБЕТИЧЕСКОЙ СТОПЫ	
<i>Корейба К.А., Сюзёв К.Н., Серебрякова О.А.</i>	134
ПОСТОПЕРАЦИОННЫЕ ИСХОДЫ ПРИ АРТЕРИАЛЬНЫХ РЕКОНСТРУКЦИЯХ НИЖНИХ КОНЕЧНОСТЕЙ У ПАЦИЕНТОВ С СИНДРОМОМ ДИАБЕТИЧЕСКОЙ СТОПЫ	
<i>Корейба К.А., Минабутдинов А.Р., Макаримов Э.Ш.</i>	135
ВОЗМОЖНОСТИ И КЛИНИЧЕСКАЯ ЭФФЕКТИВНОСТЬ РУТИННОЙ ЧРЕСКОЖНОЙ КОРРЕКЦИИ ДИСФУНКЦИИ АРТЕРИОВЕНОЗНОГО ДОСТУПА ДЛЯ ГЕМОДИАЛИЗА ПОД УЛЬТРАЗВУКОВЫМ КОНТРОЛЕМ	
<i>Корнилов Д.Ю., Сатинов А.В., Абдужалил Г., Вторушин А.Н.</i>	136

СРАВНЕНИЕ КЛИНИЧЕСКОЙ ЭФФЕКТИВНОСТИ И БЕЗОПАСНОСТИ ГИБРИДНОЙ РЕВАСКУЛЯРИЗАЦИИ И ТРОМБОЛИЗИСА В ЛЕЧЕНИИ ПАЦИЕНТОВ С ОСТРОЙ ИШЕМИЕЙ НИЖНИХ КОНЕЧНОСТЕЙ	
<i>Корнилов Д.Ю., Сатинов А.В., Вторушин А.Н., Абдужалил Г.</i>	139
КОГДА ПРИ ПАТОЛОГИИ ВНУТРЕННЕЙ СОННОЙ АРТЕРИИ ПРИОРИТЕТ У СОСУДИСТОГО ХИРУРГА	
<i>Коротких А.В., Казанцев А.Н.</i>	142
РЕЗУЛЬТАТЫ СРАВНИТЕЛЬНОГО МНОГОЦЕНТРОВОГО РАНДОМИЗИРОВАННОГО ИССЛЕДОВАНИЯ TENDERA ПО ИЗУЧЕНИЮ ДИСТАЛЬНОГО ЛУЧЕВОГО ДОСТУПА	
<i>Коротких А.В.</i>	143
ВЫПОЛНЕНИЕ КАРОТИДНОЙ ЭНДАРТЕРАКТОМИИ В ОСТРОМ ПЕРИОДЕ ИШЕМИЧЕСКОГО ИНСУЛЬТА: РЕЗУЛЬТАТЫ ОДНОЦЕНТРОВОГО РЕГИСТРА	
<i>Коротких А.В., Казанцев А.Н.</i>	144
НЕПОСРЕДСТВЕННЫЕ РЕЗУЛЬТАТЫ ЛЕЧЕНИЯ ТРОМБОЗА И ЭМБОЛИИ МАГИСТРАЛЬНЫХ АРТЕРИЙ НИЖНЕЙ И ВЕРХНЕЙ КОНЕЧНОСТЕЙ	
<i>Косаев Дж.В., Абушов Н.С., Намазов И.Л., Гулиев Р.А., Зейналова Г.М.</i>	145
ОТКРЫТЫЕ РЕКОНСТРУКТИВНЫЕ ОПЕРАЦИИ ПРИ ПОРАЖЕНИИ АОРТО-ПОДВЗДОШНО-БЕДРЕННО-ПОДКОЛЕННОГО СЕГМЕНТА У БОЛЬНЫХ С КРИТИЧЕСКОЙ ИШЕМИЕЙ НИЖНИХ КОНЕЧНОСТЕЙ	
<i>Косаев Дж.В., Абушов Н.С., Намазов И.Л., Гулиев Р.А., Хасаева Н.Р., Ибрагимова Г.Р.</i>	147
ХИРУРГИЧЕСКАЯ ТАКТИКА У БОЛЬНЫХ С ДИАБЕТИЧЕСКИМ ПОРАЖЕНИЕМ СОСУДИСТОГО РУСЛА	
<i>Костямин Ю.Д., Кучеров С.А., Макиенко Е.Г.</i>	149
РЕЗУЛЬТАТЫ ХИРУРГИЧЕСКОГО ЛЕЧЕНИЯ РЕЦИДИВА ХРОНИЧЕСКОЙ ИШЕМИИ, УГРОЖАЮЩЕЙ ПОТЕРЕЙ КОНЕЧНОСТИ ПОСЛЕ ПЕРЕНЕСЕННЫХ РАННЕ ЭНДОВАСКУЛЯРНЫХ ВМЕШАТЕЛЬСТВ У ПАЦИЕНТОВ С САХАРНЫМ ДИАБЕТОМ	
<i>Крепкогорский Н.В., Бредихин Р.А., Хайруллин Р.Н.</i>	151
ПРИМЕНЕНИЕ ВРЕМЕННОГО ШУНТИРОВАНИЯ НАРУЖНОЙ СОННОЙ АРТЕРИИ С ИНТРАОПЕРАЦИОННОЙ МЕДИКАМЕТОЗНОЙ ПОДДЕРЖКОЙ ПРИ ОПЕРАЦИЯХ НА СОННЫХ АРТЕРИЯХ	
<i>Кривошеко Е.П., Кудухов А.В., Чекашов А.П.</i>	152
АНАТОМИЧЕСКИЕ ОСОБЕННОСТИ ГЛУБОКОЙ АРТЕРИИ БЕДРА КАК ФАКТОР СТЕПЕНИ ИШЕМИИ НИЖНИХ КОНЕЧНОСТЕЙ	
<i>Куважукова А.Ф., Вахитов К.М., Пишукова Л.А., Владимиров П.А., Черняков И.С., Субаев Ф.Ф.</i>	154
ВОЛЮМЕТРИЧЕСКАЯ ОЦЕНКА АНЕВРИЗМАТИЧЕСКОГО МЕШКА У ПАЦИЕНТОВ ПОСЛЕ ЭНДОПРОТЕЗИРОВАНИЯ	
<i>Кузьмин Н.В., Тепляков Д.В.</i>	155
КАРОТИДНАЯ ЭНДАРТЕРАКТОМИЯ В ОСТРЕЙШИЙ ПЕРИОД ИШЕМИЧЕСКОГО ИНСУЛЬТА	
<i>Куценко А.В., Виноградов Р.А., Тимченко Л.В., Зяблова Е.И.</i>	156

КОНЦЕПЦИЯ "ДИСТАЛЬНОГО ГИБРИДА" ПРИ ПРОТЯЖЕННЫХ ОККЛЮЗИЯХ ПОВЕРХНОСТНОЙ БЕДРЕННОЙ АРТЕРИИ С ТЯЖЕЛЫМ ПОРАЖЕНИЕМ ПУТЕЙ ОТТОКА ПРИ КРИТИЧЕСКОЙ ИШЕМИИ НИЖНЕЙ КОНЕЧНОСТИ	
<i>Кучай А.А., Липин А.Н., Антропов А.В., Курьянов П.С., Атмадзас К.А.</i>	157
ГИБРИДНЫЙ ПОДХОД К ПРОТЯЖЕННЫМ ОККЛЮЗИЯМ ПБА ПРИ КИНК	
<i>Кучай А.А., Липин А.Н., Антропов А.В., Курьянов П.С., Атмадзас К.А.</i>	161
ОЦЕНКА РЕЗУЛЬТАТОВ ОТКРЫТОГО И ЭНДОВАСКУЛЯРНОГО МЕТОДОВ ХИРУРГИЧЕСКОГО ЛЕЧЕНИЯ ПАЦИЕНТОВ С АНЕВРИЗМАМИ БРЮШНОЙ АОРТЫ	
<i>Ларьков Р.Н., Вишнякова М.В. (Мл.), Колесников Ю.Ю., Азаров А.В., Ковальчук И.А. .</i>	163
ЭТАПНОЕ ХИРУРГИЧЕСКОЕ ЛЕЧЕНИЕ ПАЦИЕНТОВ С ДВУСТОРОННИМ АТЕРОСКЛЕРОТИЧЕСКИМ ПОРАЖЕНИЕМ СОННЫХ АРТЕРИЙ	
<i>Ларьков Р.Н., Корчагин А.В., Загаров С.С., Колесников Ю.Ю., Петраков К.В., Наумова И.Н., Никонов Р.Ю., Казанский М.Ю.</i>	165
ХИРУРГИЧЕСКОЕ ЛЕЧЕНИЕ АНЕВРИЗМ СОННЫХ АРТЕРИЙ В ЭКСТРАКРАНИАЛЬНОМ ОТДЕЛЕ	
<i>Ларьков Р.Н., Корчагин А.В., Загаров С.С., Колесников Ю.Ю., Казанский М.Ю., Никонов Р.Ю., Вишнякова М.В. (Мл.)</i>	167
НАШ ОПЫТ ХИРУРГИЧЕСКОГО ЛЕЧЕНИЯ ПРИ ОДНОМОМЕНТНОМ ПОРАЖЕНИИ КОРОНАРНЫХ АРТЕРИЙ И ИНТРАТОРАКАЛЬНОМ ПОРАЖЕНИИ БРАХИОЦЕФАЛЬНЫХ АРТЕРИЙ	
<i>Ларьков Р.Н., Сотников П.Г., Загаров С.С., Колесников Ю.Ю., Казанский М.Ю., Петраков К.В., Наумова И.Н., Вишнякова М.В. (Мл.)</i>	168
К ВОПРОСУ ЧАСТОТЫ АНЕВРИЗМАТИЧЕСКОЙ ТРАНСФОРМАЦИИ БИОЛОГИЧЕСКИХ ПРОТЕЗОВ ПРИ ИНФРАИНГВИНАЛЬНЫХ РЕКОНСТРУКЦИЯХ	
<i>Луценко В.А., Султанов Р.В., Алёхин А.С., Садовский А.А., Неверова Ю.Н., Евтушенко А.В., Барбараи Л.С.</i>	169
БОЛЬШАЯ ПОДКОЖНАЯ ВЕНА, КАК АУТОГРАФТ ДЛЯ ИНФРАИНГВИНАЛЬНОЙ РЕКОНСТРУКЦИИ ПРИ ХРОНИЧЕСКОЙ ИШЕМИИ УГРОЖАЮЩЕЙ ПОТЕРЕЙ КОНЕЧНОСТИ	
<i>Луценко В.А., Султанов Р.В., Фаттахов Д.В., Неверова Ю.Н., Евтушенко А.В., Барбараи Л.С.</i>	171
ЭФФЕКТИВНОСТЬ ПРЕВЕНТИВНЫХ И ПОВТОРНЫХ ГИБРИДНЫХ И ЭНДОВАСКУЛЯРНЫХ ВМЕШАТЕЛЬСТВ ПОСЛЕ РЕКОНСТРУКТИВНЫХ ОПЕРАЦИЙ НА БЕДРЕННО-ТИБИАЛЬНОМ СЕГМЕНТЕ	
<i>Лысенко Е.Р., Чигасов В.А., Грязнов О.Г., Артемьева К.А., Буров А.Ю., Абасов Р.Б.</i>	172
МУЛЬТИДИСЦИПЛИНАРНЫЙ ПОДХОД К ЛЕЧЕНИЮ ПАЦИЕНТА С ЮКСТАРЕНАЛЬНОЙ АНЕВРИЗМОЙ БРЮШНОЙ АОРТЫ И РАКОМ ПОЧКИ	
<i>Масалимов Н.Р.</i>	174
НОВОЕ В ПРОФИЛАКТИКЕ И ЛЕЧЕНИИ СИНДРОМА ИШЕМИИ-РЕПЕРФУЗИИ	
<i>Матвеев Д.В., Гаврилова С.А., Кузнецов М.Р., Ахметшина М.Р., Иванов Е.В., Евтеев А.В.</i>	176
БЛИЖАЙШИЕ РЕЗУЛЬТАТЫ КОМБИНИРОВАННЫХ ЭНДОВАСКУЛЯРНЫХ ОПЕРАЦИЙ У БОЛЬНЫХ САХАРНЫМ ДИАБЕТОМ	
<i>Матмуротов К.Ж., Атажанов Т., Саитов Д.Н., Душамов И.Т., Рузметов Н.А.</i>	178

ПОЯВЛЕНИЕ ПАТОЛОГИЧЕСКОГО ОЧАГА НА СТОПЕ В ЗАВИСИМОСТИ ОТ СЕГМЕНТА ПОРАЖЕНИЯ АРТЕРИЙ НИЖНИХ КОНЕЧНОСТЕЙ	
<i>Матмуротов К.Ж., Атажанов Т.Ш., Саитов Д.Н., Душамов И.Т., Рузметов Н.А.....</i>	180
ОПТИМИЗАЦИЯ ЛЕЧЕНИЯ БОЛЬНЫХ С ДИАБЕТИЧЕСКОЙ ГАНГРЕНОЙ НИЖНИХ КОНЕЧНОСТЕЙ	
<i>Матмуротов К.Ж., Саттаров И.С., Атажанов Т.Ш., Саитов Д.Н., Душамов И.Т....</i>	182
МАЛОИНВАЗИВНЫЕ ЭНДОВАСКУЛЯРНЫЕ ВМЕШАТЕЛЬСТВА ПРИ ХИРУРГИЧЕСКИХ ОСЛОЖНЕНИЯХ СИНДРОМА ДИАБЕТИЧЕСКОЙ СТОПЫ	
<i>Матмуротов К.Ж., Саттаров И.С., Саитов Д., Рузметов Н.А., Душамов И.Т.</i>	183
НАШ ОПЫТ ЛЕЧЕНИЯ СИМПТОМНЫХ АНЕВРИЗМ БРЮШНОЙ АОРТЫ	
<i>Михайлов И.П., Коков Л.С., Исаев Г.А., Демьянов А.М., Тутова Д.З.</i>	185
ТРОМБОЛИТИЧЕСКАЯ ТЕРАПИЯ В ЛЕЧЕНИИ ТРОМБИРОВАННЫХ АНЕВРИЗМ ПОДКОЛЕННЫХ АРТЕРИЙ	
<i>Михайлов И.П., Лавренов В.Н.</i>	188
ОБЩЕБЕДРЕННО-ПРОФУНДНОЕ ПРОТЕЗИРОВАНИЕ ИЛИ ПРОТЯЖЁННАЯ ПРОФУНДОПЛАСТИКА – ЧТО ЛУЧШЕ?	
<i>Михайлов И.П., Козловский Б.В., Арустамян В.А.....</i>	190
МЕСТО РЕГИОНАРНОЙ АНЕСТЕЗИИ В ХИРУРГИИ СОННЫХ АРТЕРИЙ У ПАЦИЕНТОВ СТАРШЕЙ ВОЗРАСТНОЙ ГРУППЫ	
<i>Мкртчян А.Н., Кононенко Д.А., Горин С.Г.</i>	191
РЕЗУЛЬТАТЫ ЭНДОВАСКУЛЯРНОЙ РЕВАСКУЛЯРИЗАЦИИ СОЧЕТАННЫХ ПОРАЖЕНИЙ БИФУРКАЦИИ АОРТЫ И ОБЩИХ ПОДВЗДОШНЫХ АРТЕРИЙ В БЛИЖАЙШИЕ И ОТДАЛЕННЫЕ СРОКИ НАБЛЮДЕНИЯ	
<i>Мочалова А.Б., Саая Ш.Б., Гостев А.А., Чебан А.В., Рабиун А.А., Бугуров С.В., Бочков И.В., Осипова О.С., Игнатенко П.В., Карпенко А.А.</i>	193
БЛИЖАЙШИЕ И ОТДАЛЕННЫЕ РЕЗУЛЬТАТЫ БЕДРЕННО-ДИСТАЛЬНЫХ ШУНТИРОВАНИЙ	
<i>Мухамадеев И.С., Оборин А.А., Данилов В.Н.</i>	194
ПРОТЕЗИРОВАНИЕ ВНУТРЕННЕЙ СОННОЙ АРТЕРИИ И КАРОТИДНАЯ ЭНДАРТЕРЭКТОМИЯ: ОТДАЛЕННЫЕ РЕЗУЛЬТАТЫ	
<i>Мухамадеев И.С., Оборин А.А.</i>	195
МНОГОУРОВНЕВЫЕ ПОРАЖЕНИЯ АРТЕРИЙ НИЖНИХ КОНЕЧНОСТЕЙ: ВЫБОР ОПТИМАЛЬНОЙ ХИРУРГИЧЕСКОЙ ТАКТИКИ	
<i>Мухамадеев И.С., Оборин А.А., Данилов В.Н.</i>	196
ПЕТЛЕВАЯ ЭНДАРТЕРЭКТОМИЯ ИЗ ПОДВЗДОШНЫХ АРТЕРИЙ И АОРТО-БЕДРЕННОЕ ШУНТИРОВАНИЕ: ОТДАЛЕННЫЕ РЕЗУЛЬТАТЫ	
<i>Оборин А.А., Мухамадеев И.С., Данилов В.Н.</i>	197
СРЕДНЕСРОЧНЫЕ РЕЗУЛЬТАТЫ ОТКРЫТОГО И ЭНДОВАСКУЛЯРНОГО ЛЕЧЕНИЯ СТЕННО-ОККЛЮЗИОННОГО ПОРАЖЕНИЯ ПОДВЗДОШНОГО СЕГМЕНТА (TASC II C, D) В РАНДОМИЗИРОВАННОМ КЛИНИЧЕСКОМ ИССЛЕДОВАНИИ	
<i>Оганисян С.А., Саая Ш.Б., Футтулоева Ш.Ш., Гостев А.А., Чебан А.В., Рабиун А.А., Бугуров С.В., Осипова О.С., Игнатенко П.В., Стародубцев В.Б., Митрофанов В.О., Карпенко А.А.</i>	198

ЭФФЕКТИВНОСТЬ ЛЕЧЕНИЯ БОЛЬНЫХ С ХРОНИЧЕСКИМИ ОБЛИТЕРИРУЮЩИМИ ЗАБОЛЕВАНИЯМИ АРТЕРИЙ НИЖНИХ КОНЕЧНОСТЕЙ ЦИЛОСТАЗОЛОМ	
<i>Онучин П.Г.</i>	199
ПРИМЕНЕНИЕ НАФТИДРОФУРИЛА (ДУЗОФАРМА) В КОМПЛЕКСНОМ ЛЕЧЕНИИ БОЛЬНЫХ С ХРОНИЧЕСКИМИ ОБЛИТЕРИРУЮЩИМИ ЗАБОЛЕВАНИЯМИ АРТЕРИЙ НИЖНИХ КОНЕЧНОСТЕЙ	
<i>Онучин П.Г.</i>	200
ВОЗМОЖНОСТИ ИСПОЛЬЗОВАНИЯ ПОАК В ЛЕЧЕНИЕ БОЛЬНЫХ С ОСТРЫМИ ВЕНОЗНЫМИ ТРОМБОЗАМИ В АМБУЛАТОНОЙ ПРАКТИКЕ	
<i>Онучин П.Г.</i>	202
СРАВНЕНИЕ ЭФФЕКТИВНОСТИ ГИБРИДНОЙ ПРОЦЕДУРЫ И МНОГОУРОВНЕВОГО СТЕНТИРОВАНИЯ ПРИ АТЕРОСКЛЕРОТИЧЕСКОМ ПОРАЖЕНИИ ПОДВЗДОШНЫХ И ПОВЕРХНОСТНОЙ БЕДРЕННОЙ АРТЕРИЙ	
<i>Осипова О.С., Чебан А.В., Бугуров С.В., Саая Ш.Б., Гостев А.А., Рабиун А.А., Игнатенко П.В., Карпенко А.А.</i>	203
ОСОБЕННОСТИ РАЗВИТИЯ И ТЕЧЕНИЯ ОСТРОЙ ИШЕМИИ ПРИ ТРОМБОЗАХ АРТЕРИЙ ВЕРХНИХ КОНЕЧНОСТЕЙ	
<i>Папава Г.Д., Мельников М.В., Апресян А.Ю., Абаев А.А., Лакашия И.Т.</i>	207
ПОПЕРЕЧНЫЙ ДОСТУП ПО ЕСТЕСТВЕННОЙ СКЛАДКЕ ШЕИ ПРИ ОПЕРАЦИЯХ НА СОННЫХ АРТЕРИЯХ С ЦЕЛЬЮ ДОСТИЖЕНИЯ КОСМЕТИЧЕСКОГО ЭФФЕКТА. ОТДАЛЁННЫЕ РЕЗУЛЬТАТЫ (1 ГОД)	
<i>Паразян А.С., Гаспарян М.В., Евлоева И.В.</i>	210
РОЛЬ НИЗКОМОЛЕКУЛЯРНЫХ ГЕПАРИНОВ В ПЕРВИЧНОЙ ПРОФИЛАКТИКЕ ВЕНОЗНЫХ ТРОМБОЭМБОЛИЧЕСКИХ ОСЛОЖНЕНИЙ У ХИРУРГИЧЕСКИХ ПАЦИЕНТОВ	
<i>Петриков А.С.</i>	211
ПРОДЛЕННАЯ ТЕРАПИЯ И ВТОРИЧНАЯ ПРОФИЛАКТИКА ВЕНОЗНЫХ ТРОМБОЭМБОЛИЧЕСКИХ ОСЛОЖНЕНИЙ	
<i>Петриков А.С.</i>	213
ДИАГНОСТИЧЕСКАЯ И ЛЕЧЕБНАЯ ТАКТИКА ПРИ ОСТРЫХ ВЕНОЗНЫХ ТРОМБОТИЧЕСКИХ ОСЛОЖНЕНИЯХ У «ЛЕЖАЧИХ» ПАЦИЕНТОВ СОМАТИЧЕСКОГО ПРОФИЛЯ	
<i>Пигалин А.Л., Нагибин А.Ю.</i>	215
ПРИМЕНЕНИЕ УСТРОЙСТВА ДЛЯ ВОЗВРАЩЕНИЯ В ИСТИННЫЙ ПРОСВЕТ АРТЕРИЙ НИЖНИХ КОНЕЧНОСТЕЙ ПРИ РЕКАНАЛИЗАЦИИ ХРОНИЧЕСКИХ ОККЛЮЗИЙ	
<i>Платонов С.А., Жигало В.Н., Исаев К.Ш., Киселев М.А., Завацкий В.В., Фомин К.Н., Кандыба Д.В., Сидоров В.Н., Дуданов И.П.</i>	217
11-ЛЕТНИЕ РЕЗУЛЬТАТЫ ЭНДОПРОТЕЗИРОВАНИЯ АНЕВРИЗМЫ БРЮШНОГО ОТДЕЛА АОРТЫ	
<i>Попова И.В., Игнатенко П.В., Рабиун А.А., Саая Ш.Б., Бугуров С.В., Соборов М.А., Попов В.В., Дюсупов А.А., Карпенко А.А.</i>	218
РЕЗУЛЬТАТЫ РАБОТЫ ОТДЕЛЕНИЯ СОСУДИСТОЙ ХИРУРГИИ ГОСУДАРСТВЕННОЙ БЮДЖЕТНОЙ КЛИНИКИ В УСЛОВИЯХ COVID-19	
<i>Попов Д.А., Виноградов Р.А., Сухоручкин П.В., Бутаев С.Р., Закеряев А.Б., Нейвирт А.Ю., Дербилов А.И., Соболев А.Г., Матусевич В.В., Коротун А.А.</i>	221

СРАВНИТЕЛЬНЫЙ АНАЛИЗ РЕЗУЛЬТАТОВ МНОГОУРОВНЕВЫХ РЕКОНСТРУКЦИЙ АРТЕРИЙ НИЖНИХ КОНЕЧНОСТЕЙ, ВЫПОЛНЕННЫХ ОТКРЫТЫМИ, ЭНДОВАСКУЛЯРНЫМИ И ГИБРИДНЫМИ ХИРУРГИЧЕСКИМИ МЕТОДИКАМИ У ПАЦИЕНТОВ С КРИТИЧЕСКОЙ ИШЕМИЕЙ	
<i>Пуздряк П.Д., Иванов М.А., Шломин В.В., Горбунов Г.Н., Ерофеев А.А., Бондаренко П.Б., Юртаев Е.А., Гребенкина Н.Ю., Касьянов И.В., Диденко Ю.П., Самко К.В., Чижова К.А.</i>	222
ТЕЧЕНИЕ ХРОНИЧЕСКОЙ АРТЕРИАЛЬНОЙ НЕДОСТАТОЧНОСТИ НИЖНИХ КОНЕЧНОСТЕЙ В УСЛОВИЯХ ПАНДЕМИИ НОВОЙ КОРОНАВИРУСНОЙ ИНФЕКЦИИ	
<i>Путинцев А.М., Султанов Р.В., Силинский А.А., Даутов Р.Г., Олендер А.В.</i>	225
АНАЛИЗ БЛИЖАЙШИХ И ОТДАЛЕННЫХ РЕЗУЛЬТАТОВ БЕДРЕННО-ТИБИАЛЬНОГО ШУНТИРОВАНИЯ АУТОВЕНОЙ IN SITU НИЖЕ ЩЕЛИ КОЛЕННОГО СУСТАВА ПРИ КРИТИЧЕСКОЙ ИШЕМИИ И ЕДИНСТВЕННОЙ МАГИСТРАЛЬНОЙ АРТЕРИИ ГОЛЕНИ	
<i>Пшукова Л.А., Вахитов К.М., Черняков И.С., Марченков А.А., Куважукова А.Ф., Алексеева Н.В., Владимиров П.А., Субаев Ф.Ф.</i>	226
ЭНДОВАСКУЛЯРНАЯ РЕКАНАЛИЗАЦИЯ СО СТЕНТИРОВАНИЕМ В СРАВНЕНИИ С ПЕТЛЕВОЙ ЭНДАРТЕРЭКТОМИЕЙ ПРИ ТОТАЛЬНЫХ ОККЛЮЗИОННЫХ ПОРАЖЕНИЯХ ПОВЕРХНОСТНОЙ БЕДРЕННОЙ АРТЕРИИ. ПРОСПЕКТИВНОЕ РАНДОМИЗИРОВАННОЕ ИССЛЕДОВАНИЕ	
<i>Саая Ш.Б.</i>	228
УЧАСТИЕ ЭКТАЗИИ ВНУТРИМЫШЕЧНЫХ ВЕН ГОЛЕНИ В ФОРМИРОВАНИИ ГИПЕРВОЛЕМИИ ГОЛЕНИ И РАЗВИТИИ ХВН У ПАЦИЕНТОВ С ВАРИКОЗНОЙ БОЛЕЗНЬЮ	
<i>Санников А.Б., Шайдаков Е.В.</i>	229
ИСПОЛЬЗОВАНИЕ ПОЛИАКРИЛОВЫХ СОЕДИНЕНИЙ ДЛЯ ОБЛИТЕРАЦИИ ВАРИКОЗНЫХ ВЕН НИЖНИХ КОНЕЧНОСТЕЙ. ВЧЕРА, СЕГОДНЯ, ЗАВТРА	
<i>Санников А.Б., Шайдаков Е.В.</i>	231
СКРИЖАЛИ СУДЬБЫ ПРОФЕССОРА ХИРУРГИИ СЕРГЕЯ ЮДИНА (К 130-ЛЕТИЮ СО ДНЯ РОЖДЕНИЯ)	
<i>Санников А.Б.</i>	233
СЛУЧАЙ ТАМПОНАДЫ СЕРДЦА ВСЛЕДСТВИЕ ПЕРФОРАЦИИ МИОКАРДА ЭЛЕМЕНТАМИ РАЗРУШЕННОГО КАВА-ФИЛЬТРА, УДАЛЕНИЕ ЭЛЕМЕНТОВ КАВА-ФИЛЬТРА ИЗ МИОКАРДА, УДАЛЕНИЕ КАВА-ФИЛЬТРА ИЗ НПВ	
<i>Семенский В.А., Сахаров А.С., Немцев И.В., Бурмагин Д.В.</i>	235
ИДЕНТИФИКАЦИЯ ФАКТОРОВ РИСКА ГОСПИТАЛЬНОЙ СМЕРТИ У ПАЦИЕНТОВ С ОСТРОЙ ЭМБОЛОГЕННОЙ ИШЕМИЕЙ КОНЕЧНОСТЕЙ	
<i>Сотников А.В., Мельников М.В., Зозуля М.В., Милькова А.В.</i>	238
ПРОФИЛАКТИКА КАРДИОЭМБОЛИЙ У ПАЦИЕНТОВ С ФИБРИЛЛЯЦИЕЙ ПРЕДСЕРДИЙ: СРАВНЕНИЕ КАЧЕСТВА ЖИЗНИ ПОСЛЕ ЭНДО- ИЛИ ЭПИКАРДИАЛЬНОГО ВМЕШАТЕЛЬСТВА НА УШКЕ ЛЕВОГО ПРЕДСЕРДИЯ	
<i>Сотников А.В., Мельников М.В., Яковлев Д.А., Потапова А.В., Билалова Л.А., Старостина Ю.А.</i>	240

ОПЫТ ИСПОЛЬЗОВАНИЯ КСЕНОБИОПРОТЕЗА ПРИ ФОРМИРОВАНИИ ПОСТОЯННОГО СОСУДИСТОГО ДОСТУПА НА ПРЕДПЛЕЧЬЕ ДЛЯ ГЕМОДИАЛИЗА У БОЛЬНЫХ С ТЕРМИНАЛЬНОЙ СТАДИЕЙ ХБП <i>Султанов Р.В., Садовский А.А.</i>	243
ОПЫТ ЛЕЧЕНИЯ ПАТОЛОГИИ ВЕТВЕЙ БРЮШНОГО ОТДЕЛА АОРТЫ С ИСПОЛЬЗОВАНИЕМ РОБОТИЧЕСКОЙ ХИРУРГИЧЕСКОЙ УСТАНОВКИ DA VINCI <i>Сухоручкин П.В., Виноградов Р.А., Попов А.Ю., Лицишин В.Я., Закеряев А.Б., Тумасов Д.М., Барышев А.Г., Порханов В.А.</i>	244
ЗНАЧЕНИЕ УЛЬТРАЗВУКОВОГО И ГИСТОЛОГИЧЕСКОГО ИССЛЕДОВАНИЙ В ПРОГНОЗИРОВАНИИ ИШЕМИЧЕСКОГО ПОВРЕЖДЕНИЯ МОЗГА ПРИ КАРОТИДНОМ СТЕНТИРОВАНИИ <i>Танашиян М.М., Медведев Р.Б., Ануфриев П.Л., Гемдзян Э.Г., Кротенкова М.В., Щипакин В.Л., Кощев А.Ю.</i>	246
ТЕХНИЧЕСКИЕ АСПЕКТЫ РЕЦИДИВА ВАРИКОЗНОЙ БОЛЕЗНИ <i>Тебердиев Ю.Б., Кошелева З.В., Попов А.В.</i>	247
ПОСТИНЪЕКЦИОННЫЕ ПОВРЕЖДЕНИЯ МАГИСТРАЛЬНЫЙ СОСУДОВ У НАРКОМАНОВ <i>Тебердиев Ю.Б., Кошелева З.В., Попов А.В.</i>	248
ПРИМЕНЕНИЯ УГЛЕКИСЛОГО ГАЗА В КАЧЕСТВЕ КОНТРАСТНОГО ВЕЩЕСТВА ПРИ ДИАГНОСТИЧЕСКОЙ ЦЕЛЮ <i>Турсунов Ж.Т.</i>	250
КОМПЛЕКСНАЯ СИСТЕМА ЭТАПНОЙ ХИРУРГИЧЕСКОЙ РЕАБИЛИТАЦИИ ПАЦИЕНТОВ С ГНОЙНО-НЕКРОТИЧЕСКИМИ ОСЛОЖНЕНИЯМИ КРИТИЧЕСКОЙ ИШЕМИИ НИЖНИХ КОНЕЧНОСТЕЙ ПОСЛЕ РЕКОНСТРУКТИВНО-ВОССТАНОВИТЕЛЬНЫХ ОПЕРАЦИЙ НА СОСУДАХ <i>Фисталь Э.Я., Иваненко А.А., Базиян-Кухто Н.К., Кухто А.П., Фисталь Н.Н., Серебрякова Ю.Р., Кучер П.К., Авраменко В.Ю., Скорик П.О.</i>	251
КЛИНИЧЕСКИЙ СЛУЧАЙ ЛЕЧЕНИЯ ПАРАПРОТЕЗНОЙ ИНФЕКЦИИ СИСТЕМОЙ ОТРИЦАТЕЛЬНОГО ДАВЛЕНИЯ ПОСЛЕ АОРТО-БЕДРЕННОГО БИФУРКАЦИОННОГО ШУНТИРОВАНИЯ <i>Фомин К.Н., Дитмар А.А., Хомчук И.А., Сорока В.В., Нохрин С.П., Курилов А.Б.</i>	254
СРОКИ ЛЕЧЕНИЯ И ВЫЖИВАЕМОСТЬ БОЛЬНЫХ С ГНОЙНО-НЕКРОТИЧЕСКИМ ПОРАЖЕНИЕМ СТОПЫ И/ИЛИ ГОЛЕНИ В ЗАВИСИМОСТИ ОТ УРОВНЯ АМПУТАЦИИ <i>Фомин К.Н., Сорока В.В., Нохрин С.П., Платонов С.А., Хомчук И.А., Курилов А.Б.</i>	257
ЭНДОВАЗАЛЬНАЯ ЛАЗЕРНАЯ КОАГУЛЯЦИЯ С ДЛИНОЙ ВОЛНЫ 1940 НМ В ЛЕЧЕНИИ ВАРИКОЗНОЙ БОЛЕЗНИ НИЖНИХ КОНЕЧНОСТЕЙ У ДЕТЕЙ <i>Фролов Е.А., Никонов А.В., Сапелкин С.В.</i>	258
РЕКОНСТРУКТИВНЫЕ ОПЕРАЦИИ ИЗ МИНИ-ДОСТУПА И ЭНДОПРОТЕЗИРОВАНИЕ ПРИ АНЕВРИЗМАХ ИНФРАРЕНАЛЬНОГО ОТДЕЛА АОРТЫ. БЛИЖАЙШИЕ И ОТДАЛЕННЫЕ РЕЗУЛЬТАТЫ <i>Хамитов Ф.Ф., Струценко М.В., Маточкин Е.А., Гаджимурадов Р.У., Бобылев А.А. ..</i>	259
РЕЗУЛЬТАТЫ ПОВТОРНЫХ РЕКОНСТРУКТИВНЫХ ОПЕРАЦИЙ У БОЛЬНЫХ С ИНФИЦИРОВАНИЕМ ПРОТЕЗОВ В АОРТО-ПОДВЗДОШНО-БЕДРЕННОЙ ПОЗИЦИИ <i>Хамитов Ф.Ф., Маточкин Е.А., Гаджимурадов Р.У., Омаржанов О.А.</i>	260

ПРАКТИЧЕСКАЯ ЦЕННОСТЬ РАЗЛИЧНЫХ МЕТОДОВ ДИАГНОСТИКИ ПАТОЛОГИЧЕСКОЙ ИЗВИТОСТИ ВНУТРЕННЕЙ СОННОЙ АРТЕРИИ	
<i>Хетеева Э.Э., Виноградов Р.А., Виноградова Э.Р., Дербилова В.П.</i>	262
ТРАНСПОЗИЦИЯ УЧАСТКА БОЛЬШОЙ ПОДКОЖНОЙ ВЕНЫ НА ПРЕДПЛЕЧЬЕ, КАК ВАРИАНТ ФОРМИРОВАНИЯ НАТИВНОЙ АРТЕРИОВЕНОЗНОЙ ФИСТУЛЫ	
<i>Хомчук И.А., Платонов С.А., Томченко А.И., Сорока В.В., Фомин К.Н.</i>	264
НЕОБХОДИМОСТЬ ПРОВЕДЕНИЯ КАРОТИДНОЙ ЭНДАРТЕРЭКТОМИИ У БОЛЬНЫХ С ОСТРЫМ И ХРОНИЧЕСКИМ КОРОНАРНЫМ СИНДРОМОМ	
<i>Хорев Н.Г., Сукманова И.А., Соколов А.В., Батаев Г.В.</i>	266
КЛИНИЧЕСКИЕ И ЛАБОРАТОРНЫЕ ПРЕДИКТОРЫ БОЛЬШОЙ АМПУТАЦИИ У ОПЕРИРОВАННЫХ БОЛЬНЫХ С ОСТРОЙ АРТЕРИАЛЬНОЙ ИШЕМИЕЙ	
<i>Хорев Н.Г., Чичваров А.А., Беллер А.В.</i>	267
СЛУЧАЙ УСПЕШНОГО ЭНДОПРОТЕЗИРОВАНИЯ АНЕВРИЗМЫ ИНФРАРЕНАЛЬНОГО ОТДЕЛА АОРТЫ БРЮШНОЙ АОРТЫ ПРИ РАЗРЫВЕ	
<i>Хубулава Г.Г., Зеленин В.В., Яковлев Н.Н., Фомин В.С., Олексюк И.Б., Кикнадзе Д.А., Кудрявцев О.И., Тюменев А.Б.</i>	269
КЛИНИЧЕСКИЙ СЛУЧАЙ КОМПЛЕКСНОГО ХИРУРГИЧЕСКОГО ЛЕЧЕНИЯ ОСТРОЙ ИШЕМИИ ВЕРХНЕЙ КОНЕЧНОСТИ У ПАЦИЕНТКИ ПОЖИЛОГО ВОЗРАСТА НА ФОНЕ ТЯЖЁЛОГО ТЕЧЕНИЯ НОВОЙ КОРОНАВИРУСНОЙ ИНФЕКЦИИ	
<i>Хубулава Г.Г., Козлов К.Л., Яковлев Н.Н., Яблонский П.К., Тюменев А.Б., Китачёв К.В., Бабынец Е.А., Кудрявцев О.И., Стрелков Д.А., Быковский А.В., Хаецкий А.В.</i>	270
ПЕРВИЧНЫЕ РЕЗУЛЬТАТЫ МОДИФИЦИРОВАННОЙ МЕТОДИКИ ХИРУРГИЧЕСКОЙ РЕВАСКУЛЯРИЗАЦИИ НИЖНИХ КОНЕЧНОСТЕЙ ПРИ ОККЛЮЗИОННОМ ПОРАЖЕНИИ АРТЕРИЙ БЕДРЕННО-ПОДКОЛЕННОГО СЕГМЕНТА У ПАЦИЕНТОВ С ИШЕМИЕЙ III И IV СТАДИИ ПО КЛАССИФИКАЦИИ А.В. ПОКРОВСКОГО	
<i>Хубулава Г.Г., Сазонов А.Б., Фомин В.С., Китачев К.В., Яковлев Н.Н., Зеленин В.В., Кудрявцев О.И., Гульметов П.Э., Тюменев А.Б., Бабынец Е.А.</i>	272
ОЦЕНКА ИЗМЕНЕНИЙ ГЕМОДИНАМИКИ В ЗОНЕ АНАСТОМОЗА НА ОСНОВЕ МАТЕМАТИЧЕСКОГО МОДЕЛИРОВАНИЯ ПРИ РАЗВИТИИ ГИПЕРПЛАЗИИ НЕОИНТИМЫ	
<i>Хубулава Г.Г., Врабий А.А., Морозов А.Н., Супрунович А.А., Вавилов В.Н., Иванова Я.Ф., Смирнов Е.М., Тихомолова Л.Г., Юхнев А.Д.</i>	273
ХИРУРГИЧЕСКОЕ ЛЕЧЕНИЕ ИЛИОФЕМОРАЛЬНОГО ФЛЕБОТРОМБОЗА, С ПРИМЕНЕНИЕМ ТРАНСЮГУЛЯРНОЙ ТРОМБОЭКСТРАКЦИИ	
<i>Хузиахмедов А.Н., Халилов И.Г., Делян А.М., Комаров Р.Н.</i>	275
ОПТИМИЗАЦИЯ ТАКТИКИ ХИРУРГИЧЕСКОГО ЛЕЧЕНИЯ БОЛЬНЫХ ОСТРЫМ ВАРИКОТРОМБОФЛЕБИТОМ С НЕДИФФЕРЕНЦИРОВАННОЙ ДИСПЛАЗИЕЙ СОЕДИНИТЕЛЬНОЙ ТКАНИ ПОСЛЕ ОПЕРАЦИИ ТРОЯНОВА-ТРЕНДЕЛЕНБУРГА	
<i>Царев О.А., Сенин А.А., Захаров Н.Н., Корчаков Н.В.</i>	276
РАННЯЯ И ПОЗДНЯЯ ИНФЕКЦИЯ ПРОТЕЗА ГРУДНОЙ АОРТЫ: КЛИНИЧЕСКОЕ ТЕЧЕНИЕ И РЕЗУЛЬТАТЫ	
<i>Чарчян Э.Р., Брешенков Д.Г., Неизвестных Д.П., Чакал Д.А., Степаненко А.Б., Белов Ю.В.</i>	278

ОПЫТ ГИБРИДНОГО ЛЕЧЕНИЯ ЗАБОЛЕВАНИЙ ГРУДНОЙ АОРТЫ С ИСПОЛЬЗОВАНИЕМ ОТЕЧЕСТВЕННОГО ГИБРИДНОГО СТЕНТ-ГРАФТА «МЯГКИЙ ХОБОТ СЛОНА»	
<i>Чарчян Э.Р., Брешенков Д.Г., Белов Ю.В.</i>	279
ОДНОЛЕТНИЕ РЕЗУЛЬТАТЫ СТЕНТИРОВАНИЯ ДЛИННЫХ ПОРАЖЕНИЙ БЕДРЕННО-ПОДКОЛЕННОЙ АРТЕРИИ С ФАСЦИОТОМИЕЙ LAMINA VASTOADDUCTORIA	
<i>Чебан А., Осипова О., Игнатенко П., Бугуров С., Гостев А., Саая Ш., Рабиун А., Карпенко А.</i>	280
40-ЛЕТНИЙ ОПЫТ ОКАЗАНИЯ СПЕЦИАЛИЗИРОВАННОЙ ПОМОЩИ ПАЦИЕНТАМ С ТРАВМОЙ СОСУДОВ	
<i>Чернядьев С.А., Лецинская А.Ю., Бочегов В.С.</i>	282
СРАВНИТЕЛЬНАЯ ОЦЕНКА КОМПЛАЕНТНОСТИ ПАЦИЕНТОВ ПРИ КОНСЕРВАТИВНОМ И ХИРУРГИЧЕСКОМ ЛЕЧЕНИИ ТРОМБОФЛЕБИТА ПОВЕРХНОСТНЫХ ВЕН НИЖНИХ КОНЕЧНОСТЕЙ	
<i>Чернядьев С.А., Лецинская А.Ю., Чукин С.А., Хулан В.П., Хайкин Н.А.</i>	284
ДИСБАЛАНС МЕДИАТОРОВ АНГИОГЕНЕЗА И ПРОГЕНИТОРНЫХ ЭНДОТЕЛИАЛЬНЫХ КЛЕТОК В КРОВИ ПРИ ИШЕМИЧЕСКОЙ КАРДИОМИОПАТИИ	
<i>Чумакова С.П., Уразова О.И., Шипулин В.М., Денисенко О.А., Винс М.В., Пряхин А.С., Гладковская М.В.</i>	286
КОРОНАРНО-ПОЗВОНОЧНЫЕ КОЛЛАТЕРАЛИ ПРИ АРТЕРИИТЕ ТАКАЯСУ: КЛИНИЧЕСКИЙ СЛУЧАЙ	
<i>Чупин А.В., Зотиков А.Е., Кутовая А.С., Головюк А.Л., Харазов А.Ф., Кульбак В.А.</i>	288
ЦЕЛЕСООБРАЗНОСТЬ ПРОВЕДЕНИЯ КОРОНАРОАНГИОГРАФИИ В РАМКАХ ПРЕДОПЕРАЦИОННОГО ДООБСЛЕДОВАНИЯ У КАРДИОЛОГИЧЕСКИ АСИМПТОМНЫХ ПАЦИЕНТОВ С ПОРАЖЕНИЕМ СОННЫХ АРТЕРИЙ	
<i>Чупин А.В., Головюк А.Л., Кутовая А.С.</i>	290
ОДНОМОМЕНТНОЕ ХИРУРГИЧЕСКОЕ ЛЕЧЕНИЕ ПАТОЛОГИИ ГРУДНОЙ АОРТЫ И ДРУГИХ ЗАБОЛЕВАНИЙ СЕРДЦА	
<i>Шнейдер Ю.А., Антипов Г.Н., Исаян М.В., Созинова Е.С.</i>	292
КАК ПОСТУПИТЬ ХИРУРГУ ПРИ ТРАВМЕ СОСУДОВ ВО ВРЕМЯ ЛАПАРОСКОПИЧЕСКОГО ВМЕШАТЕЛЬСТВА	
<i>Щеглов Э.А., Алонцева Н.Н.</i>	293
СИНДРОМ ХЬЮЗА-СЛОВИНА. СОЧЕТАНИЕ ВЕНОЗНОГО ТРОМБОЗА И АНЕВРИЗМ ЛЁГОЧНОЙ АРТЕРИИ	
<i>Щеглов Э.А., Зыков В.А., Ильина Н.А., Рымашевская А.В., Ясинский В.Д., Ильина К.А.</i>	295
БЕЗОПАСНОЕ ПРИМЕНЕНИЕ АНТИКОАГУЛЯНТОВ У БОЛЬНЫХ С ОСТРОЙ АРТЕРИАЛЬНОЙ ИШЕМИЕЙ	
<i>Щеглов Э.А., Алонцева Н.Н.</i>	296
АКТУАЛЬНЫЕ ВОПРОСЫ РАННЕЙ ДИАГНОСТИКИ И ЛЕЧЕНИЯ ХРОНИЧЕСКОЙ СОСУДИСТО-МОЗГОВОЙ НЕДОСТАТОЧНОСТИ, ПРИНЦИПЫ ЛЕЧЕНИЯ	
<i>Юлбарисов А.А., Алиджанов Х.К., Ахматов О.М., Муминов Р.Т., Джалилов А.А., Цай В.Э., Нурматов Д.Х., Джуманиязова Д.А.</i>	297

ПЯТНАДЦАТИЛЕТНИЕ ОТДАЛЕННЫЕ РЕЗУЛЬТАТЫ ПРИМЕНЕНИЯ ГЕННО-ИНЖЕНЕРНЫХ КОНСТРУКЦИЙ НА ОСНОВЕ VEGF-165 ДЛЯ ЛЕЧЕНИЯ БОЛЬНЫХ С ХРОНИЧЕСКОЙ ИШЕМИЕЙ НИЖНИХ КОНЕЧНОСТЕЙ	
<i>Гавриленко А.В., Олейник Е.М.</i>	299
КОРРЕЛЯЦИЯ РЕЗУЛЬТАТОВ ВИЗУАЛИЗАЦИИ С СИМПТОМАМИ ВАРИКОЗНОЙ БОЛЕЗНИ ВЕН МАЛОГО ТАЗА, СОПУТСТВУЮЩЕЙ ПАТОЛОГИЕЙ И ТАКТИКОЙ ЛЕЧЕНИЯ	
<i>Акулова А.А., Шугушев З.Х.</i>	301
ДВУХЭТАПНЫЕ И ПРОТЕЗНЫЕ АРТЕРИОВЕНОЗНЫЕ ФИСТУЛЫ У ПАЦИЕНТОВ С ИЗБЫТОЧНОЙ МАССОЙ ТЕЛА НА ГЕМОДИАЛИЗЕ	
<i>Владимиров П.А., Гринёв К.М., Гусинский А.В., Марченков А.А., Алфёров С.В., Винокуров А.Ю., Черняков И.С., Вахитов К.М., Алексеева Н.В., Карлов К.А.</i>	302
ХИРУРГИЯ СОСУДИСТОГО ДОСТУПА ДЛЯ ГЕМОДИАЛИЗА – 30-ЛЕТНИЙ ОПЫТ В ЛЕНИНГРАДСКОЙ ОБЛАСТИ	
<i>Владимиров П.А., Гринёв К.М., Гусинский А.В., Алфёров С.В., Винокуров А.Ю., Черняков И.С., Вахитов К.М., Карлов К.А., Марченков А.А., Алексеева Н.В.</i>	303
РЕЗУЛЬТАТЫ КАРОТИДНОЙ ЭНДАРТЕРЭКТОМИИ ВЫПОЛНЕННОЙ В ОСТРЕЙШЕМ ПЕРИОДЕ ИШЕМИЧЕСКОГО ИНСУЛЬТА	
<i>Закиржанов Н.Р., Делян А.М., Халилов И.Г.</i>	304
ХИРУРГИЧЕСКАЯ РЕВАСКУЛЯРИЗАЦИЯ ПОДКОЛЕННОЙ АРТЕРИИ И ТИБИОПЕРОНЕАЛЬНОГО СТВОЛА В ЛЕЧЕНИИ КРИТИЧЕСКОЙ ИШЕМИИ НИЖНИХ КОНЕЧНОСТЕЙ	
<i>Закиржанов Н.Р., Делян А.М., Халилов И.Г.</i>	307